616.6
M96

Digital Library Repository
Tomsk State University
http://vital.lib.tsu.ru

Digital Library (repository)
of Tomsk State University
http://vital.lib.tsu.ru

111430

Digital Library (repository)
of Tomsk State University
http://vital.lib.tsu.ru

торак. хир.

853

Digital Library (repository)
of Tomsk State University
http://vital.lib.tsu.ru

Digital Library (repository)
of Tomsk State University
http://vital.lib.tsu.ru

616.6
М-93-2
916-2
616
Имущество получено и записано в инвентарную книгу кафедры стр. № 322
Ассистент по хозяйству
„.....“ ..... 1937 г.

616.6
М-829 М-96

Вл. МЫШ.

Профессор Хирургической Факультетской Клиники
Томского Университета.

КЛИНИЧЕСКИЕ ЛЕКЦИИ ПО УРОЛОГИИ

111430

Томский Государственный Медицинский Институт
Научная Библиотека
№ 36473
ПРОВЕРЕНО
1999

С приложением указателя отечественной урологической литературы с 1900 г. по 1925 г.

БИБЛИОТЕКА
№ 853
Студ. Науч.-Мед. Секции
1999
1986

Издание Томского Физио-Терапевтического Института.

ТОМСК
1926

Digital Library (repository)
of Tomsk State University
http://vital.lib.tsu.ru

Отпечатано в тип. „Совсибирь",
Красный пр-кт д. № 16,
в количестве 1200 экземл.
Гублит 1246 от 25 марта 1925 г.
Заказ № 4084.

Digital Library (repository)
of Tomsk State University
http://vital.lib.tsu.ru

ГЛАВНЕЙШИЕ ОПЕЧАТКИ.

			Напечатано:	Должно быть:
Страница	10,	строка 10 сверху	perrectum	per rectum
„	16	„ 8 сверху	доходит	доходить
„	22	„ 20 снизу	брюшиного	брюшинного
„	27	„ 11 и 19 снизу	Fhayer и Thager	Thayer
„	31	„ 9 сверху	перерождения	строения
„	41	„ 13 сверху	dexlra	dextra
„	42	„ 3 снизу	Tuffiez	Tuffier
„	42	„ 16 снизу	папилита	папиллита
„	44	„ 17 снизу	Extz.	Extr.
„	45	„ 2 снизу	Ze-Dentu	Le-Dentu
„	45	„ 6 снизу	Juffier	Tuffier
„	48	„ 11 снизу	Lypogastrim	Lypogastrium
„	54	„ 6 сверху	Jrodiatherm'ом	Urodiatherm'ом
„	54	„ 20 сверху	Hartdummiklemmen	Hartgummiklemmen
„	54	„ 11 снизу	Funkeustrecke	Funkenstrecke
„	55	„ 4 снизу	дестилированной	дестиллированной
„	59	„ 11 снизу	ac. carpolico ligucfacto	ac. carbolico liquefacto
„	60	„ 8 сверху	ligg puplo-visicalia	ligg. pubo-vesicalia
„	63	„ 2 снизу	Ag. destill.	Aq. destill.
„	73	„ 1 сверху	первоисточных	первоисточник
„	74	„ 2 сверху	ззубаренной линией (stöckel)	зазубренной линией (Stöckel)
„	74	„ 3 сверху	tridoni	trigoni
„	74	„ 12 снизу	Luberculosis	Tuberculosis
„	75	„ 5 снизу	тулеркулезных	туберкулезных.
„	76	„ 17 сверху	Frossich'y	Grossich'y
„	76	„ 7 снизу	schlagintweit'a	Schlagintweit'a
„	79	„ 11 сверху	strassmann'a	Strassmann'a
„	79	„ 12 сверху	Collarbol'a	Collargol'a
„	85	„ 6 сверху	Pirbuet	Pirquet
„	87	„ 13 сверху	Witzc'ю	Witzel'ю
„	89	„ 12 снизу	O. olivarum	ol. olivarum
„	89	„ 19 снизу	суппозиториев морфий	суппозиториев: морфий
„	93	„ 20 снизу	2-е ярусный	2—ярусный
„	94	„ 17 сверху	5.250 000	5.250.000
„	101	„ 14 снизу	астяжимости	растяжимости
„	105	„ 17 сверху	Baginsk	Baginski

Digital Library (repository)
of Tomsk State University
http://vital.lib.tsu.ru

				Напечатано:	Должно быть:
Страница	109,	строка	12 сверху	Hydzargyrum oxycya-natrm	Hydrargyrum oxycya-natum
„	119	„	17 сверху	ascendeuntis	ascendenfis
„	119	„	3 снизу	затруднения	затруднении
„	121	„	11 сверху	пиурия	пиурия
„	122	„	11 сверху	ремитирующего	ремиттирующего
„	124	„	11 снизу	foli uvaea ursi	folia uvae ursi
„	136	„	17 сверху	Ad. destillatal	Aq. destillatae
„	201	„	3 сверху	(m. illopias)	(m. ileopsoas)
„	213	„	11 снизу	симптомокоплексе	симптомокомплексе
„	220	„	12 снизу	duypesa	диуреза
„	229	„	4 снизу	Nelaton'овский	Nélaton'овский
„	245	„	12 сверху	(Albarrany)	(Albarran
„	246	„	12 снизу	loipso	lo ipso
„	247	„	5 сверху	prosratae	prostatae

№ 3. На рисунках стр. 246, изображающих продольный и поперечный разрезы через гипертрофированную предстательную железу по Albarran'у, цифрами 1 обозначен жом мочеиспускательного канала;—2 не гипертрофированный, но отдавленный к периферии слой предстательной железы;—3 гипертрофированный (аденоматозный) ее отдел;—4 семевыносящий проток. При трансвезикальной простатэктомии вылущается лишь аденоматозная (гипертрофированная) часть желез из отдавленных к периферии остатков нормальной предстательной железы, образующих при данных условиях, так наз., хирургическую капсулу для аденоматозно перерожденной части желез.

Digital Library (repository)
of Tomsk State University
http://vital.lib.tsu.ru

Томский Государственный
Медицинский Институт
Научная Библиотека
№ 36473

ПРЕДИСЛОВИЕ.

Современная урология, лишь в последнее время выделившаяся в самостоятельную отрасль практической медицины, в большинстве университетов, в частности и в Томском, не была до ныне представлена отдельной кафедрой. Естественно, что при таких условиях ей до сих пор не могло быть уделяемо достаточного внимания в курсе преподавания, и что соответственный контингент больных главнейше проходил и проходит через хирургическую клинику, которая, в соответствии с современными требованиями, должна быть в состоянии познакомить слушателей с этим чрезвычайно важным отделом хирургии и его специфическими методами исследования (цистоскопия, катетеризация мочеточников, функциональная почечная диагностика, пиэлография и т. д.).

Интересуясь хирургическими заболеваниями мочевых путей, я в курсе хирургической факультетской клиники всегда уделял ежегодно часть клинических лекций наиболее обиходным вопросам современной урологии. И делал это тем охотнее и тем более, что именно этот контингент больных я считаю весьма поучительным с дидактической точки зрения. В самом деле, если одной из главных задач клиники является научить учащегося умению мыслить у постели больного, т. е. анализировать пред'являемые каждым данным случаем проявления болезни и, на основании данных анализа, путем логического построения, приходить к постановке распознавания болезни, то урологический больной как нельзя более пригоден для такой цели. Нельзя ведь не согласиться с тем, что ко времени введения цистоскопии и катетеризации мочеточников симптоматология многих заболеваний мочевых путей достигла столь высокой степени изученности, что на основании одного только тщательного анализа пред'являемых больным жалоб и проявлений болезни, не подвергая больного никакому инструментальному исследованию, можно во многих случаях поставить с большою уверенностью распознавание болезни, справедливость коего подтверждается затем дополнительным применением новейших методов исследования.

В предлагаемых клинических лекциях я имел в виду дать своим слушателям ключ к распознаванию и терации наичаще встречающихся форм урологических заболеваний по наиболее яркому для них симптому. Тк. обр. я последовательно разбираю те группы заболеваний, которые наиболее характеризуются гэматурией, пиурией, болями, расстройствами акта

Digital Library (repository)
of Tomsk State University
http://vital.lib.tsu.ru

мочеиспускания и т. д., и в пределах каждого заболевания, избегая излишних подробностей, старался дать все необходимое для повседневных надобностей практического врача. С другой стороны,—в виду того стеснения для научной работы, которое имело место за последние годы, благодаря невозможности своевременно опубликовывать в печати отдельные, более интересные наблюдения, я для своих клинических лекций старался, частью по крайней мере, выбирать таких больных, такие вопросы и истории болезней, которые представляют несомненный казуистический интерес. Тк. обр. и лица, специально интересующиеся данной областью, найдут для себя, может быть, что-либо не лишенное интереса и значения.

Наконец, для облегчения необходимого при всякой научной работе обозрения литературы вопроса, я дал себе труд составить указатель отечественной урологической литературы, претендующий на возможную в условиях современной работы полноту за период времени с 1900 г.

Выпуская в свет свой труд в таком, именно, виде, я надеюсь, что при всех своих несомненных недочетах, он все же принесет учащемуся и практическому врачу свою долю пользы.

Томск, 5 мая 1923. **Вл. Мыш.**

Digital Library (repository)
of Tomsk State University
http://vital.lib.tsu.ru

Лекция I.

Пред'являемый Вашему вниманию больной, В. В..., 28 лет, инженер по профессии, обратился в клинику за помощью по поводу кровавой мочи и болевых ощущений в правой почечной области.

Из анамнеза мы узнаем, что отец больного умер 74 лет, хорошим здоровьем не отличался и дважды подвергался операции на почках (по какому, именно, поводу—больному неизвестно). Мать, 56 лет, жива, часто страдает расстройствами со стороны желудочно-кишечного тракта, имеет плохо упитанный вид, бледна. Из общего числа 8 детей, в живых сейчас четверо: 1) старший брат 31 года, врач, худощав, 2) наш больной, 3) сестра 23-х лет, учительница, здоровая и 4) сестра 19 лет, курсистка, тоже здоровая; остальные 4 умерли в возрасте от $1^1/_2$ до 7 лет. Выкидышей и преждевременных родов у матери больного не было. Про себя больной рассказывает, что рос он ребенком болезненным, бледным, плохо упитанным, ходить начал только на 3-м году. Лет девяти перенес корь, болел также ветренной оспой, скарлатины не было; каких-либо других заболеваний детского возраста не помнит. Учился в Красноярской гимназии, затем в Томском Технологическом Институте. Больной помнит, что в 18-летнем возрасте он, перескочив через забор, впервые почувствовал боль в правом боку или боль в области правой почки, державшуюся 2-3 дня.

20 лет имел шанкр, лечился от сифилиса, и в настоящее время Wassermann'овская реакция отрицательная; 24 лет женился, детей не имеет. На 22-м году, после тяжелой физической работы, больной снова почувствовал боли в области правой почки, что заставило его припомнить перенесенную раньше травму; боль эта прекратилась неделю спустя, но с тех пор он периодически чувствует в указанном месте то боли, то ощущение тяжести.

$2^1/_2$ года назад, после бани, больной впервые заметил в моче значительную примесь крови, причем кровь появилась в конце мочеиспускания. С этого момента у больного после физических напряжений и после бани, особенно когда он парится, появляется кровотечение из мочевых путей и

Digital Library (repository)
of Tomsk State University
http://vital.lib.tsu.ru

притом всегда в конце мочеиспускания. Кровотечения эти продолжались обычно по 2-3 дня, а в последнее время, в августе и октябре 1916 года продолжительность их увеличилась до 4-5 дней. Боли в правой почечной области все последнее время не находятся в зависимости от телесных напряжений и часто появляются при полном покое больного.

Вы слышали уже, (стр. 5), что **основными жалобами больного являются, с одной стороны, кровотечения из мочевых путей (гэматурия) и болевые ощущения в правой почечной области—с другой.** Это обстоятельство является достаточным основанием к тому, чтобы искать причину указанных болезненных симптомов прежде всего в заболевании какого-либо органа на протяжении мочевых путей. И вот, оценивая с этой точки зрения собранный нами анамнез, мы и в нем находим некоторые данные, дающие почву сделанному предположению. Мы видим, что первые ненормальные болевые ощущения в области правой почки больной относит к 18-летнему возрасту и, повидимому, здесь уже отмечается некоторая связь с травмой: боль была вызвана прыжком через забор и держалась 2-3 дня. Затем после промежутка в несколько лет, уже на 22-м году, опять таки после известной травмы, за каковую при наличности уже loci minoris resistentiae можно считать тяжелую физическую работу, больной снова почувствовал боли в области той-же правой почки, державшиеся на этот раз более длинный срок, именно неделю; и с этого времени, в течение уже 6 лет, он временами испытывает в области правой почки то боли, то ощущение тяжести. Но это не все. $2^1/_2$ года назад присоединяется выделение крови с мочей—гэматурия. Впервые гэматурия отмечена больным после бани; но и впоследствии зависимость гэматурии от бани, особенно, если он парится, а также от физических напряжений отмечается больным с полной определенностью. По его словам, он в любой момент может по желанию вызвать появление кровавой мочи, стоит ему лишь проделать несколько определенных гимнастических упражнений,—обстоятельство, которое он и нам продемонстрировал, и которым мы воспользовались в целях катетеризации мочеточников при наличности гэматурии. Раз начавшись, кровотечения эти держались 2-3 дня, а в последнее время, в августе и октябре с. г., продолжительность их увеличилась до 4-5 дней. Достойно быть отмеченным еще и то, что болевые ощущения в области правой почки не находятся в прямой зависимости от телесных напряжений, часто появляясь и при полном **покое** больного. Если мы упомянем еще, что больной не страдал гонореей и не перенес какой-либо из тех общих инфекций, которые легко и часто дают осложнения со стороны почек (скарлатина, оспа, тиф), то этим мы исчерпаем личный анамнез больного в отношении мочевой сферы. Но нельзя обойти молчанием, что со стороны наследственности не все обстоит благополучно: отец больного, хотя и умерший в преклонном возрасте, страдал каким то почечным заболеванием, потребовавшим двухкратного оперативного вмешательства на почках.

Нам предстоит, таким образом, заняться выяснением вопроса о том, **какой именно отдел мочевого тракта поражен в данном случае и какова**

Digital Library (repository)
of Tomsk State University
http://vital.lib.tsu.ru

природа имеющегося в данном случае поражения. Только ответивши определенно на эти 2 вопроса, мы можем назначить надлежаще обоснованное лечение для данного случая. При решении этого вопроса мы из наличных симптомов страдания—гэматурии и болевых ощущений—поставим на первое место гэматурию, как симптом исключительно об'ективного характера. Нет спора, симптоматология некоторых заболеваний мочевых путей настолько характерна, что сама по себе допускает уже при наличности у исследователя большого опыта возможность довольно уверенного определения локализации болезненного процесса и характера такового. Но так как рациональное лечение возможно лишь при условии точного распознавания, а таковое предполагает всестороннее исследование больного с применением возможно точных об'ективных методов исследования, то и при исследовании больного, страдающего гэматурией, необходимо идти определенным путем. Как это делается, Вы сейчас услышите.

Прежде всего я хочу обратить Ваше внимание на то, что симптом гэматурии может быть выражен весьма различно; в одних случаях примесь крови к моче открывается лишь при микроскопическом исследовании мочи (гэматурия микроскопическая) в виде наличности большего или меньшего количества красных кровяных телец, иногда даже обесцвеченных (тени кр. кров. телец); в других случаях примесь крови к моче совершенно ясно определяется уже при простом осмотре мочи невооруженным глазом, причем моча свежевыпущенная представляет различные степени кровяной окраски, от светлорозовой до насыщенной в такой мере, что производит впечатление как-бы чистой крови. Вот такие именно разновидности гэматурии (гэматурия макроскопическая) мы и будем иметь в виду при наших последующих рассуждениях. Действительно, от нашего больного мы слышим, что в периоды гэматурии моча у него резко насыщена кровью. Сейчас макроскопически примеси крови к мочи не определяется; моча нормальной окраски, кислой реакции, уд. вес ея 1020, при суточном количестве 1160 кб. сантм.; она прозрачна, но содержит мелкие белые взвешенные хлопья, оказавшиеся под микроскопом состоящими из лейкоцитов и почечного эпителия; единичные эритроциты, по 5-10 лейкоцитов в поле зрения и кристаллы мочевой кислоты; белка, сахара не содержит. Акт мочеиспускания вполне нормален и безболезнен. Итак вернемся к вышеобозначенным двум пунктам стоящей перед нами распознавательной задачи и прежде всего остановимся на определении **источника кровотечения** в нашем случае (топическая диагностика гэматурии).

Если источником гэматурии является **мочеиспускательный канал,** то в основе таковой лежат обычно свежие травматические *повреждения* его. При этом при повреждении в области передней уретры, кровь вытекает из наружного отверстия мочеиспускательного канала и вне акта мочеиспускания, — в точном смысле слова это не есть гэматурия, а просто кровотечение (гэморрагия) из канала; вполне понятно, что при акте мочеиспускания, имеющаяся в подобных случаях в канале кровь смывается первой порцией мочи и, если кровотечение не обильное, то последующие порции

Digital Library (repository)
of Tomsk State University
http://vital.lib.tsu.ru

оказываются уже нормально окрашенными (*начальная гэматурия*). Но при повреждениях более глубоких отделов уретры часть, по крайней мере, крови может стечь в мочевой пузырь и, смешавшись с мочей, обусловить равномерное кровавое окрашивание мочи, собранной даже раздельно в несколько стаканов. Во всех случаях уретрального кровотечения травматического происхождения непосредственная связь со свежей травмой очевидна. Очевидно также, что подобное происхождение периодически повторяющейся гэматурии не применимо к нашему случаю. Но, в числе причин уретральной гэматурии, имеют не малое практическое значение и тяжелые **остро воспалительные процессы,** и именно поражающие задний отдел уретры, пограничный с мочевым пузырем. Наичаще это суть т. наз. острые цистоколлиты гонорройного происхождения. При этом воспалительно набухшая, разрыхленная и потому легко ранимая слизистая заднего отдела уретры и шейки мочевого пузыря является источником кровотечения именно в последние моменты акта мочеиспускания, момент судорожного сокращения опорожняющегося воспаленного мочевого пузыря **(терминальная гэматурия).** Для гэматурии подобного происхождения вполне характерна одновременная наличность и других симптомов острого цисто-коллита, как то: учащенного позыва на мочу, крайне болезненных тенезмов мочевого пузыря и прямой кишки, **гнойного выделения из канала** и т. д. Ясно, что и подобное толкование гэматурии к нашему случаю не применимо.

Приходится, таким образом, искать источника кровотечения в более глубоких отделах мочевых путей—в мочевом пузыре или почках. *) Причины кровотечения из этих органов весьма разнообразны (новообразования, камни, туберкулез, воспалительные процессы, гипертрофия предстательной железы и т. д.) и для некоторых из них довольно характерны. Так, для новообразований, как почек так и мочевого пузыря, характерно совершенно внезапное, повидимому, беспричинное появление иногда сильнейших кровотечений вне всякой связи с каким-либо травматическим воздействием resp. физическим напряжением и вообще каким-либо уловимым моментом. Кровотечения эти различной продолжительности, внезапно появившись, нередко среди полного покоя, также неожиданно прекращаются и притом иногда настолько быстро, что моча, резко еще кровавая при предшествовавшем мочеиспускании, представляется вполне нормального цвета при следующем мочеиспускании. При этом ни движение, ни покой, ни кровоостанавливающие лекарственные средства, не оказывают видимого влияния как на появление, так и на прекращение гэматурии.

Обратное замечается при каменной болезни как пузыря так и почек. Здесь, наряду с наличностью других симптомов основного страдания, совершенно ясно отмечается связь гэматурии с движением resp. физическими напряжениями. Вызываясь и усиливаясь последними, она умеряется

*) Кровотечения из мочеточников имеют лишь ничтожное по своей редкости значение в дифференциально-диагностическом отношении.

Digital Library (repository)
of Tomsk State University
http://vital.lib.tsu.ru

до микроскопических следов покоем resp. постельным содержанием. Для многих камней мочевого пузыря, именно для свободоподвижных и имеющих шероховатую поверхность, характерна наличность концевой (терминальной) гэматурии, благодаря плотному охватыванию опорожняющимся воспаленным пузырем камня под конец акта мочеиспускания.

Но даже и в случаях гэматурии опухолевого типа далеко не всегда имеется достаточно данных для отличия новообразования пузыря от такового почки, или для локализации его в одной из почек. Все эти затруднения легко разрешаются применением **цистоскопии**. При этом в одном ряде исследуемых случаев цистоскопическим исследованием открывается присутствие в пузыре новообразования, чем, вообще говоря, вопрос об источнике кровотечения сразу и разрешается, ибо остается только крайне редко попадающаяся возможность одновременного существования новообразования не только в пузыре, но и в почке. Столь же определенное заключение о причине гэматурии можно сделать и в тех случаях, где в пузыре будет найдено инородное тело или камень; при наличности-же язвенного цистита нужны дальнейшие исследования, т. к. часто таковой бывает туберкулезного и, следовательно, вторичного характера (первичный очаг болезни—туберкулез почки).

Но не менее часто результаты цистоскопии получаются совершенно иные: мочевой пузырь и предстательная железа оказываются совершенно здоровыми. Ясно, что источником кровотечения здесь может быть та или другая почка, или же обе почки одновременно или попеременно. В общем выгодно в таких темных случаях производить цистоскопию при наличности гэматурии; тогда, при мало-мальски благоприятных для цистоскопии условиях, удается непосредственно видеть выделение кровянистой мочи, крови resp. сгустков из того или другого отверстия мочеточника, непременным условием чего является достаточно интенсивная примесь крови к моче. Но, если примесь крови к моче такова, что в цистоскопической картине она не улавливается глазом, то необходимо прибегнуть для выяснения положения к раздельному собиранию мочи из обоих почек. Наиболее употребительным для этого приемом является **катетеризация мочеточников;** и так как более или менее продолжительное лежание катетера в мочеточнике уже само по себе вызывает примесь эритроцитов к моче, то ясно, что для разбираемой нами категории случаев гэматурии наиболее подходящим будет, именно, способ одновременной катетеризации обоих мочеточников. При этом результат исследования будет убедительным в пользу односторонности поражения лишь при наличности примеси крови к моче одной почки; или при содержании крови в моче одной из почек и лишь единичных красных кровяных телец в нормальной в остальном моче другой почки. В нашем случае мы имеем перед собой больного как раз в стадии отсутствия гэматурии; следовательно, можно было ожидать, что, при условии, если мочевой пузырь окажется здоровым, цистоскопия даст нам недостаточно данных для решения в один присест вопроса, какая же из почек является источником гэматурии. Поэтому, как упоминалось выше, казалось целесообразным ис-

Digital Library (repository)
of Tomsk State University
http://vital.lib.tsu.ru

пользовать указание больного на то, что он может, проделав несколько определенных гимнастических упражнений, вызвать появление кровавой мочи, что на самом деле и подтвердилось.

Предварительное исследование больного показало, что мы имеем дело с суб'ектом высокого роста и слабого телосложения; окраска кожи и слизистых оболочек бледна, подкожный жир развит слабо; легкие, сердце—в пределах нормы; органы брюшной полости—тоже; почки не ощупываются, небольшая болезненность при сотрясении области правой почки; со стороны мочевого пузыря и половых органов ничего ненормального; проходимость мочевого канала нормальная, при исследовании perrectum тоже ничего ненормального не обнаружено. Все вместе взятое показывает, что по отношению к моче-половому тракту единственным обстоятельством, заслуживающим быть отмеченным, является болезненность при сотрясении области правой почки,—возможно, что источником гэматурии является именно правая почка.

Цистоскопия, произведенная непосредственно вслед за гимнастическими движениями, долженствовавшими вызвать гэматурию и вызвавшими ее, показала: цистоскопическая картина мочевого пузыря нормальна; резко кровянистая моча выделяется из правого мочеточника. После этого введен в левый мочеточник катетер, а цистоскоп удален; в пузырь введен мягкий катетер. Собранная указанным приемом моча (раздельно для обоих почек) резко разнится для правой и левой почек: моча из левой почки макро и микроскопически нормальна, моча-же из правой почки резко кровяниста. **Тк. образом первая часть стоящей перед нами диагностической задачи может считаться решенной: источником кровотечения является у нашего больного правая почка, что совпадает с соответственными данными анамнеза, суб'ективными болевыми ощущениями в правой почечной области и отмеченной при об'ективном исследовании чувствительностью ее к сотрясению.**

Но, если роль правой почки, как источника гэматурии, несомненна, то какова-же природа ее заболевания? Ряд представляющихся здесь возможностей далеко не короток, но круг дифференциальной диагностики значительно может быть сужен в данном случае некоторыми особенностями течения болезни и данными об'ективного исследования, сводящимися к следующим соображениям:

1) заболевание, видимо, одностороннее (правая почка); за это говорит неизменная локализация болевых ощущений в одной только правой почечной области и об'ективная чувствительность ее к сотрясению; за то же говорит и результат цистоскопического исследования—кровь выделяется только из правого мочеточника.

2) Не смотря на то, что болевые ощущения в области правой почки держатся у больного уже скоро 6 лет, кровотечения—$2^1/_2$ года, а вся продолжительность болезни с первых ее проявлений приближается к 10 годам, мы все же определенно констатируем отсутствие увеличения размера пораженного органа, чего естественно было бы ожидать при наличности в

Digital Library (repository)
of Tomsk State University
http://vital.lib.tsu.ru

почке новообразования, более значительных размеров гидро resp. пионефроза, туберкулеза почки; впрочем, против последних говорит отсутствие пиурии, а против туберкулеза и отсутствие туб. бацилл в моче, отсутствие других локализаций туберкулезного процесса в теле больного, равно и туберкулезной наследственности. Правда, нам случалось оперировать не прощупывавшиеся, но тем не менее совершенно разрушенные туберкулезным процессом (казеозно-кавернозные формы) почки, после многолетнего страдания; но в этих случаях непременно существовала пиурия, пузырные симптомы и цистоскопически устанавливаемые вторичные туберкулезные поражения пузыря.

3) В нашем случае явно отсутствует ненормальная подвижность почки; таким образом и подвижная resp. блуждающая почка, также являющаяся одной из причин почечной боли, а иногда и гэматурии, для нашего случая исключается.

Итак из заболеваний почки, чаще других являющихся причиной гэматурии, у нас нет достаточных данных в пользу **новообразования почки.** Почка не увеличена, несмотря на длительное существование страдания; возможно, конечно, существование новообразования в почке resp. почечной лоханке без констатируемого ощупыванием увеличения органа, но такие крайне редкие случаи могут быть распознаны лишь пробным обнажением почки и разрезом ее (нефротомия с диагностическою целью). Характер гэматурии, именно, явная связь ее с травматическими воздействиями; то, что появлению гэматурии предшествовали целые годы одни только, не сопровождавшиеся кровотечением, болевые ощущения; отсутствие, наконец, симптоматического varicocele—все это в достаточной мере говорит против новообразования почки в данном случае.

За **туберкулез почки,** согласно вышеизложенному, вообще здесь ничего нет. К тому же интенсивные примеси крови к моче, доходящие до степени профузных кровотечений, свойственны именно той форме туберкулеза почек, которая особенно редко встречается—это туберкулезное из'язвление верхушек почечных пирамид. Неоднократно также отмечено появление сильнейших почечных кровотечений в качестве первого или раннего симптома бугорчатого поражения почки; в поздних же стадиях заболевания источником сильного кровотечения из мочевых путей могут быть также и туберкулезно-язвенные поражения мочевого пузыря, каковые не мыслимы без одновременного существования прочих симптомов тяжелого страдания мочевого пузыря (пиурия, учащенное мочеиспускание, крайне болезненные тенезмы, боли). Вообще же при туберкулезе почки примеси крови к моче часто столь незначительны, что открываются лишь под микроскопом.

Камень почки? С точки зрения наличного симптомокомплекса приходится подумать и о нем. Но задача распознавания камня почки весьма хорошо и верно разрешается хорошим рентгенографическим снимком. Ценность рентгенограммы в деле распознавания почечного камня существенно выиграла от приема, рекомендованного Kümmel'ем и позволяющего полу-

Digital Library (repository)
of Tomsk State University
http://vital.lib.tsu.ru

чить на пластинке изображение камня даже в тех редких случаях, где обычная методика давала лишь отрицательный результат. Прием этот заключается в том, что в почечную лоханку почки, в которой на основании клинической картины, несмотря на отрицательный результат обычным путем изготовленной рентгенограммы, все же подозревается наличность камня, вливают при помощи мочеточникового катетера 5 проц. раствор collargol'я и, дав ему стечь произвольно в пузырь, спустя 2 суток делают вторичную рентгенограмму с почки; на этот раз камень, буде он есть, выходит на пластинке, т. к., пропитавшись collargol'ом, становится непроницаем для лучей Рентгена. Всегда полезно снять не только исследуемую почку, но и принадлежащий ей мочеточник. Как видно из пред'являемой рентгенограммы, в нашем случае она дала отрицательный результат—каменной болезни в нашем случае не имеется.

При подобных условиях в круг дифференциальной диагностики в нашем случае необходимо ввести еще одно почечное заболевание, играющее, как показывает накопляющийся опыт, весьма важную роль в происхождении гэматурии, именно так наз. **гэматурический нефрит.** Не вдаваясь пока в излишние подробности, что составит предмет последующего изложения, необходимо подчеркнуть, что, вообще говоря, распознавание гэматурического нефрита, если и возможно, то лишь путем исключения остальных наиболее частых причин гэматурии. При этом, в виду некоторых особенностей гэматурического нефрита, необходимо считаться с тем, что заболевание это бывает не только двухсторонним, но и односторонним; и что слабая выраженность, равно и наблюдающееся в отдельных случаях полное отсутствие собственно нефритических изменений в моче (белок, цилиндры) отнюдь не исключает наличности гэматурического нефрита как анатомической подкладки гэматурии. Такое распознавание имеет весьма много за себя в тех случаях, где мы имеем наряду с гэматурией также свойственные нефриту примеси в моче, и где путем раздельного собирания мочи мы устанавливаем двухсторонность нефритического поражения; если к тому же повторным исследованием (цистоскопия, буде нужно катетеризация мочеточников) констатируется кровотечение попеременно со стороны то той, то другой почки, то распознавание гэматурического нефрита можно считать обеспеченным. Труднее, конечно, обосновать такое распознавание при наличности одностороннего заболевания, особенно у суб'екта с нормальной или почти нормальной мочей и не имеющего в личном анамнезе не только явного нефрита, но даже вообще причин, способных оставить после себя хронически воспалительный процесс в почках. Наш больной как раз и принадлежит, повидимому, к такой разновидности разбираемого заболевания. Со стороны анамнеза, может быть, можно отметить некоторое влияние наследственности—почечное страдание у отца больного; в личном анамнезе больным отмечается травма (прыжок через забор), непосредственно повлекшая за собою боли в области правой почки, державшиеся 2-3 дня—первое проявление болезни. Роли травмы, как момента этиологического или пришедшегося на скрыто-протекавшее до того страда-

Digital Library (repository)
of Tomsk State University
http://vital.lib.tsu.ru

ние правой почки, в данном случае игнорировать целиком нельзя, тем более, что в дальнейшем связь гэматурии, а частью и болей, с физическими напряжениями (куда относится и гимнастика) совершенно очевидна; Kümmel прямо признает существование травматического нефрита. С точки зрения наличных изменений в моче мы также не находим прямого противоречия распознаванию гэматурического нефрита. Правда, нет белка, нет цилиндров, но вполне нормальной мочу считать нельзя: она содержит кристаллы мочевой кислоты, почечный эпителий, красные и белые кровяные тельца, что, по мнению Pousson'a, имеет большое диагностическое значение; особенно же большое значение эти примеси приобретают в нашем случае потому, что они обнаружены нами при раздельном собирании мочи на стороне одной только правой, болящей почки. **При таких условиях распознавание одностороннего гэматурического нефрита в нашем случае приобретает весьма солидное обоснование.** Абсолютной же уверенности, самособой разумеется, быть не может. Но для практики, при решении вопроса о лечении, обстоятельство это по счастью не имеет вредных последствий. В самом деле, почки, а тем более лишь одна какая-либо из них, зря некровоточат, и в подавляющем большинстве случаев, если не во всех, причина этих кровотечений такова, что требует для своего устранения оперативного вмешательства. Если такая точка зрения правильна для случаев мало-мальски диагностически ясных (опухоль, камень, туберкулез и т. д.), то она не менее приемлема и для случаев диагностически неясных, независимо даже от интенсивности кровотечения. Разница будет лишь та, что в случаях второй категории операция прежде всего преследует распознавательные цели: почка обнажается, буде нужно, вывихивается, обследуется глазом и на ощупь, если нужно рассекается (диагностический секционный разрез почки) и, лишь по выяснении характера страдания, операция превращается в акт лечебного характера, сообразно наличным условиям (декапсуляция, нефротомия, нефректомия). Только держась такой линии поведения, только исчерпав до конца все, что имеется в нашем распоряжении для установки окончательного распознавания, мы в состоянии обеспечить больному возможную по состоянию науки помощь и не упустить момента, благоприятного для оказания этой помощи. На основании сказанного, останавливаясь с большой степенью вероятия на распознавании *правостороннего гэматурического нефрита*, я считаю показанным, в случае согласия больного, производство операции пробного обнажения правой почки с тем, чтобы в случае, если поставленное распознавание подтвердится, подвергнуть ее операции декапсуляции.

Digital Library (repository)
of Tomsk State University
http://vital.lib.tsu.ru

Лекция II.

(Продолжение).

Демонстрированный Вам на предыдущей лекции больной был в тот же день оперирован, и сегодня я в состоянии сообщить как о том, что было найдено и сделано при операции, так и о непосредственных ее результатах.

Под морфийно-хлороформным наркозом правая почка была обнажена обычным косым пояснично-брюшным разрезом; в виду трудной доступности почки пришлось сделать резекцию 12-го ребра. Окружающая capsulam adiposam почки фасция, обычно нежная, оказалась на этот раз необычно плотной, не может быть разорвана хирургическими пинцетами и поэтому надрезана ножем. Выраженный склерозирующий паранефрит, т. е. склерозирующее воспаление capsulae adiposae; почка с величайшим трудом выделяется из склерозированной capsula adiposa, интимно с ней сросшейся; вывихивается почка в рану с трудом и то неполностью из-за короткой почечной ножки. Сама почка застойна, но и только. Мало измененная capsula fibrosa снимается с поверхности почки легко, но с хрустом; при этом почка, по разрезе capsulae fibrosae по выпуклому краю органа, сразу грыжеобразно выпятилась, а по снятии капсулы увеличилась, раздавшись по всем направлениям (ущемление почки в неподатливой капсуле). По взятии с выпуклого края почки двух кусочков ее вещества для гистологического исследования, декапсулированная почка вправлена на место, книжнему полюсу ее заведены 2 марлевых полосы-тампоны, мышцы сшиты кэтгутом, кожа нитками. К сказанному остается добавить, что склерозированная capsula adiposa была по возможности иссечена; кровотечение во время операции было умеренное, паренхиматозного типа.

Тк. обр., при операции пробного обнажения почки, мы натолкнулись на ряд явлений, с несомненностью указывающих на то, что мы действительно попали в сферу патологически измененной почки и ее непосредственной окружности. Мы имеем 1) выраженнейший склерозирующе-воспалительный процесс в capsula adiposa renis; таковой есть обычно следствие

Digital Library (repository)
of Tomsk State University
http://vital.lib.tsu.ru

длительного и достаточно интенсивного воспалительного процесса в соответствующей почке, перешедшего по протяжению на окружающую больную почку жировую капсулу, а в нашем случае и на заключающий эту последнюю фасциальный футляр; 2) налицо явления ущемления застойно-гиперемированной почки, сказавшиеся грыжеобразным выпячиванием и разбуханием почки с момента рассечения ущемлявшей ее capsula fibrosa renis. При наличности указанных изменений и отсутствии новообразования, камня и т. д., мы имели достаточно оснований считать подтвердившимся sub operatione поставленное нами распознавание гэматурического нефрита и закончили наше оперативное вмешательство операцией декапсуляции почки, дающей, как правило, хороший лечебный эффект при интересующей нас форме страдания. Для вящшей убедительности распознавания должны служить: положительный результат гистологического исследования вырезанных из почки кусочков и положительный результат операции, т. е. прекращение гэматурии и болей. Гистологическое исследование еще не закончено, и результаты его будут сообщены Вам своевременно; что же касается изменений со стороны мочи, то они настолько резки и определенны, что и сейчас уже заслуживают нашего полного внимания. Кровь в моче, даже в виде микроскопической примеси, окончательно исчезла через 2 дня после операции; появился отсутствовавший до операции белок, правда лишь в виде следов, скоро исчезнувший; однажды, именно на 5-й день после операции, были найдены зернистые цилиндры; диурез повысился, суточные количества мочи равны 2000—2600 кб. сант. Тк. образом непосредственный эффект сделанной больному декапсуляции правой почки, несомненно, должен считаться весьма благоприятным—гэматурия сразу прекратилась. И, нужно сказать, что временное появление белка и цилиндров в моче с своей стороны может быть рассматриваемо, как подтверждение воспалительной природы заболевания в данном случае: операционная травма обострила в небольшой мере наличный воспалительный процесс в почке.

Возвращаясь теперь к вышеизложенным дифференциально—диагностическим рассуждениям, приведшим нас к распознаванию в разбираемом случае правостороннего гэматурического нефрита, я не сомневаюсь, что Ваше внимание должно было быть заинтересовано как самой формой заболевания, так и фактом его односторонней локализации, равно и отсутствием в моче свойственных нефриту изменений. И в самом деле, мы сталкиваемся здесь с понятиями, с одной стороны, малоизвестными, а, с другой, идущими почти-что в разрез с твердо установившимися и общераспространенными взглядами.

Остановимся сперва на вопросе **об односторонности нефритического процесса**. Еще со времен Bright'a установлено, что нефрит есть заболевание, поражающее всегда обе почки и при том поражающее их диффузно. Поскольку такое положение вытекало из секционного материала, оно вполне естественно, ибо до секции доходят преимущественно случаи далеко зашедшего нефритического поражения. Но таковы ли отношения в ранних стадиях заболевания и всегда ли одинаково сильно выражен процесс в обо-

Digital Library (repository)
of Tomsk State University
http://vital.lib.tsu.ru

их почках, это вопрос далеко не решенный. По крайней мере в отношении интенсивности поражения той и другой почки при нефрите двухстороннем накопились со времени введения катетеризации мочеточников данные, позволяющие определенно утверждать, что интенсивность поражения той и другой почки может быть существенно неодинаковой (Kretsmer, Castaigne et Rathery). Но раз такой факт существует, то вполне мыслимо à priori допустить, что эта неравномерность поражения может в одних случаях доходит до преимущественного заболевания одной из почек и, наконец, даже могут попадаться случаи с действительно односторонним нефритом. И такие односторонние нефриты нам таки известны—это тк. наз. „хирургические" нефриты; мы хорошо знаем, что напр., блуждающая почка или же почка, пораженная асептическим нефролитиазом, весьма нередко поражена хроническим паренхиматозным нефритом, способным окончательно исчезнуть после фиксации блуждающей почки resp. после успешного удаления камней из почки. Сюда же относятся остро-гнойные односторонние нефриты как восходящего, так и метастатического происхождения; эти последние случаи особенно интересны тем, что подобно нефритам „медицинским" имеют гэматогенное происхождение; это значит, что инфекционное начало из первичного очага инфекции заносится в почку путем кровяного тока и здесь оседает, обусловливая при случае развитие лишь одностороннего гнойного процесса в почке. То же доказано и экспериментально Forssner'ом, а также Castaigne u Rathery, показавшими возможность получения односторонних острых гнойных нефритов при условии введения **микробов** внутривенным путем; введение же **ядов** resp. **токсинов,** все равно, подкожным или внутривенным путем, всегда вызывает поражение двухстороннее и притом равной интенсивности, что мы обычно и наблюдаем при нефритах „медицинских", развивающихся путем гэматогенным, и где вызывающие почечное заболевание яды имеют возможность оказывать свое вредоносное действие одновременно на обе почки. Но и здесь не следовало бы упускать из вида следующих соображений. Способность попавших в тело микробов проходить через почки и выделяться с мочей, не вызвав заболевания почек, доказана многократно—сюда относятся работы Cornil и Brault, Strauss и Chamberland, Philippowiez и Finkler, Ponfick u Langerhans, Высокович, Klecki и др.; но если одна из фильтрующих микробы или их токсины почек представляет из себя locus minoris resistentiae в силу той или иной причины (напр. односторонние травмы, охлаждение, затруднение оттока мочи, камень), то заболевание ее становится весьма вероятным; при таких условиях заболевание сразу может быть односторонним или же стать таковым в дальнейшем, если вызвавшая заболевание причина действовала не особенно интенсивно и длительно, тк. что вторая почка, не находящаяся в условиях loci minoris resistentiae, может возвратиться в свое исходное нормальное состояние.

К числу таких односторонних нефритов принадлежит и часть случаев той группы, повидимому, близко друг к другу стоящих заболеваний, которые именуются нефритами „болевыми" и нефритами „гэматурическими";

Digital Library (repository)
of Tomsk State University
http://vital.lib.tsu.ru

2 случая такого, несомненно, одностороннего „болевого" нефрита и при том безо всяких изменений в моче были описаны мною. Здесь я считаю уместным выяснить свою точку зрения на вопрос, какие случаи нефрита мы имеем право распознавать и считать односторонними. Казалось бы, что на вопрос этот не трудно ответить определенно и убедительно. В самом деле, если в случае, как разбираемый нами, мы имеем односторонние болевые ощущения; если путем раздельного собирания мочи мы констатируем наличность кровотечения только из одной и именно болящей почки; если мы при операции находим изменения, подтверждающие воспалительный характер почечного страдания; если, наконец, произведенная операция дает быстрый и стойкий лечебный результат, а микроскопическое исследование вырезанных при операции кусочков почечной ткани гласит „нефрит",—то в таких случаях **клинически** несомненно существует нефрит односторонний. Но так ли это **патолого—анатомически?** Этот вопрос неизбежно пока остается открытым в виду несомненного существования таких случаев нефрита, где свойственные нефриту изменения в моче (белок, цилиндры) отсутствуют. Такие случаи очень редки, но они существуют и, следовательно, считаться с ними приходится. При наличности же подобных случаев, понятно, нельзя поручиться за то, что парный орган—вторая почка, дающая при раздельном собирании нормальную мочу, анатомически здорова. В конце концов, при подобных условиях вопрос этот имеет скорее академический интерес, с точки же зрения клиники соответственные случаи с полным основанием можно считать за страдание одностороннее.

111430
34473

Резюмируя тк. обр. свой взгляд на вопрос о возможности существования односторонних нефритов, я признаю таковую не только для острогнойных почечных процессов восходящего или метастатического происхождения, но и для процессов хронически-воспалительных, как развивающихся в силу причин нам ближе неизвестных (нефрит болевой и гэматурическнй), так и являющихся результатом тех или иных травматических инсультов, преходящих расстройств кровообращения и оттока мочи из почечной лоханки, раздражения почечной ткани избыточным выделением солей, ведущих к образованию камней почки и, наконец, травматизирующим влиянием самого камня—все условия, наичаще встречающиеся при подвижной resp. блуждающей почке и асептическом нефролитиазе. В отношении-же нефритов „медицинских", мы остаемся при прежней точке зрения, т. е. считаем их процессом двухсторонним, хотя и не всегда равно выраженным в обоих почках. Так, на 500 вскрытий у брайтиков Ramon Guiteras не нашел ни одного явно одностороннего случая, но в 14 случаях имелась более или менее выраженная разница в интенсивности поражения на обоих сторонах.

По одному несомненно одностороннему случаю нефрита описано Rathery и Leenhardt'ом и Stich'ом.

Теперь нам надлежит выяснить самую сущность той формы болезни, которая носит название гэматурического нефрита (синонимы: эссенциальное почечное кровотечение, почечная гэмофилия, renal epistaxis, nephralgia haematurica, ангионейроз почки). Что кровь может примешиваться к моче

БЕРЕГИТЕ КНИГУ
Библ. Мед. Ин.

Digital Library (repository)
of Tomsk State University
http://vital.lib.tsu.ru

в течение **острого** нефрита, напр. в разгаре тяжелого скарлатинного нефрита (геморрагический нефрит), известно давно; но в подобных случаях картина болезни, свойственная островоспалительному процессу в почках, (олигурия, белок, цилиндры) ясно выражена, а примесь крови есть явление лишь временное и к тому-же скоропроходящее. Не то мы видим при нефритах гэматурических; эту разновидность нефритов составляют исключительно нефриты **хронические**, которым примесь крови к моче в сколько нибудь заметных количествах, вообще говоря, совершенно несвойственна; к тому-же при нефритах гэматурических свойственные хронически воспалительному процессу в почках изменения мочи обычно выражены весьма нерезко или даже отсутствуют вовсе. Понятно, что в подобных случаях, при наличности интенсивной и повторной, а иногда и длительной гэматурии, как первенствующего в картине болезни симптома, думают о чем угодно, но меньше всего о нефрите, как источнике гэматурии. И действительно, история возникновения и развития учения о хрон. гэматурическом нефрите свидетельствует нам весьма недвусмысленно о том, что эта нозологическая единица возникла и развилась на почве ошибочных распознаваний: почку обнажали, рассекали или даже иссекали в ошибочном предположении наличия новообразования, туберкулеза, камня почки и т. п.. При этом непонятным и поразительным образом кровотечения, как правило, прекращались после сделанной операции пробного рассечения почки (nephrotomia), казавшейся при операции макроскопически не измененной; за то последующее тщательное гистологическое исследование как ошибочно вырезанных почек, так и кусочков почечного вещества, взятых во время операции нефротомии, с несомненностью установило наличность в подобных случаях изменений, свойственных хронически воспалительному процессу в почках. Если вопрос этот вообще явился предметом весьма оживленной полемики, то причина тому двоякая; с одной стороны, гистологическими исследованиями установлено, что анатомические изменения в почке при гэматурическом нефрите отнюдь не являются изменениями обязательно диффузными, наоборот, типичной их чертой является гнездный, иногда весьма ограниченный характер их распространения; с другой стороны—это отсутствие диффузности поражения почки, нередко констатированная и упомянутая уже выше односторонность процесса, незначительность или даже отсутствие нефритических изменений в моче—все это резко противоречило общепринятым и, казалось, незыблемо установившимся взглядам. Отсюда упорное отрицание нового течения, и стремление со стороны терапевтов дать иное об'яснение подобным гэматуриям почечного происхождения. Такова теория почечной гэмофилии, предложенная и отстаивавшаяся Senator'ом; такова и гипотеза Klemperer'a об ангионейрозе, как причине этих кровотечений из кажущихся здоровыми почек, на манер викарных носовых, легочных и т. д. кровотечений. Но, если вообще более, чем сомнительно, существование гэмофилии какого-либо одного органа в теле, то клиническое наблюдение с несомненностью указывает на отсутствие каких-либо иных проявлений гэмофилии в большом уже ряде наблю-

Digital Library (repository)
of Tomsk State University
http://vital.lib.tsu.ru

давшихся и оперированных случаев тк. наз. эссенциальных кровотечений; и в частности сам оперативный акт, вообще столь опасный для гэмофиликов, не дает повода, сколько можно судить по имеющемуся опыту, говорить об повышенной кровоточивости таких суб'ектов. Гипотеза-же об ангио-нейротическом происхождении подобных кровотечений и совсем висит в воздухе.

Наоборот, все то, что мы знаем положительного об этих quasi—эссенциальных кровотечениях из quasi—здоровых почек с точки зрения микроскопических в них изменений (своеобразный хронически-воспалительный процесс) и с точки зрения возможности успешного на них воздействия оперативным путем, все это с несомненностью указывает на воспалительную природу почечного страдания. И в правильности такого воззрения не должно смущать ни то, что этой форме нефрита свойственны черты (ограниченность почечного поражения, слабость или отсутствие нефритических примесей к моче, иногда односторонность процесса, отсутствие гипертрофии левого желудочка, уремии), не присущие нефритам „медицинским", как не должно смущать и то обстоятельство, что среди около 200 случаев quasi—эссенциального почечного кровотечения существует 3 случая (Spencer Klemperer, Steinthal), тщательное обследование коих не дает основания считать их нефритами, хотя бы и sui generis. Очевидно, эти 3 случая, являющиеся лишь исключениями из общего правила, ждут еще своего об'яснения.

С точки зрения **симптоматологии** хронического гэматурического нефрита приведенное наблюдение является настолько характерным, что прибавить остается весьма немного. В большинстве случаев **гэматурия** появляясь, повидимому, беспричинно, в других находится в явной связи с, резким охлаждением тела больного, или же, что наблюдалось реже, с усиленным разогреванием тела; это как раз имело место и в нашем наблюдении, где посещение бани и паренье вызывало появление гэматурии.

Весьма резко выраженная в нашем случае связь между гэматурией и усиленными телесными упражнениями resp. гимнастикой отмечается не часто; небезинтересно, что Leyden допускал возможность появления почечного кровотечения из здоровых, повидимому, почек в связи с чрезмерными телесными напряжениями. Имея в отдельных случаях, особенно в более поздних стадиях затянувшегося страдания, более постоянный характер, гэматурия при хронич. гэматурическом нефрите чаще все-же бывает явлением периодическим. Промежутки между отдельными приступами гэматурии бывают весьма различной продолжительности, от нескольких дней и недель, до многих месяцев и даже лет; относящиеся сюда наблюдения Nimier, Albarran'a, Legueu во всяком случае принадлежат к исключениям. Что касается, наконец, интенсивности гэматурии, то она всегда значительна, определима с полной ясностью невооруженным глазом; чем страдание длительнее, тем сильнее обычно и примесь крови к моче. Более значительные и особенно длительные почечные кровотечения при хроническом гэматурическом нефрите не проходят для больных безнаказанно, отражаясь на их общем состоянии и вызывая иногда столь резкие степени анэмии и кахексии, что может возникнуть предположение о злокачественном новообразовании почки, как первопричине гэматурии.

Digital Library (repository)
of Tomsk State University
http://vital.lib.tsu.ru

Не менее разнообразно обстоит дело и с другим симптомом интересующего нас страдания, именно с **болью**. Ряд лиц, страдающих гэматурическим нефритом, вообще свободен от всяких болевых ощущений, или же таковые наблюдаются лишь в виде ощущения тяжести в соответственной почечной области перед появлением гэматурии или одновременно с таковой. В других опять случаях сопровождающие гэматурию боли способны достигать большой интенсивности, ничем не отличаясь от приступов почечно-каменной колики; боли эти локализируются или только в почечной области, что при их односторонности может служить указанием на то, какая из двух почек поражена, или же способны и к иррадиации по ходу мочеточника, или отдают в glans penis, мошонку, бедро. В иных опять случаях боли в области пораженной гэматурически-нефритическим процессом почки задолго предшествуют появлению гэматурии, являясь единственным проявлением наличного уже, но неясного в своей природе страдания; это как раз те случаи, которые сближают два родственных между собою процесса, в чистой форме выражающихся как нефрит „гэматурический" (nephritis haematurica) и нефрит „болевой" (nephritis dolorosa). Что касается самой причины болевых ощущений, то обычно они не зависят от прохождения кровяных сгустков по мочеточнику в пузырь, так как кровь в моче при гэматурическом нефрите обычно не свертывается, оставаясь тесно смешанной с мочей; все же образование сгустков возможно и описано Kümmel'ем. Вернее то об'яснение, согласно которому боли в области почки обязаны при нефрите гэматурическом и болевом острому повышению внутрипочечного давления: почка, временно увеличивающаяся в об'еме в зависимости от обострения хронич. воспалительного в ней процесса или даже от простой гиперемии ее, ущемляется в своей оплотнелой, утерявшей эластичность фиброзной капсуле, что и выражается появлением болевых ощущений.

Пораженная болезненным процессом **почка** сплошь и рядом чувствительна к ощупыванию, что отмечается при почке увеличенной и доступной ощупыванию; при условиях противоположных особенное диагностическое значение приобретает положительный результат, т. е. появление болевого ощущения, при сотрясении соответственной почечной области.

Изменения со стороны **мочи** в смысле нефрита часто лишь намечены или незначительны, изредка и вовсе отсутствуют. Этим, именно, обстоятельством и об'ясняется то, что нефритический процесс, как подкладка почечных кровотечений, так долго просматривался. Примесь белка в моче обычно незначительна, цилиндры—зернистые и жировые—встречаются лишь в части случаев и притом в небольшом лишь количестве. В общем, принимая во внимание интерстициальный характер почечного процесса, не удивительно, что и изменения мочи подходят к типу таковых при интерстициальном нефрите, но, само собой разумеется, наличность паренхиматозных изменений в почке накладывает соответственный отпечаток и на свойства мочи. Частая односторонность почечного процесса, упомянутый выше частичный, даже гнездный, иногда ограниченный характер распространения анатомических изменений в почечной ткани делают понятным

Digital Library (repository)
of Tomsk State University
http://vital.lib.tsu.ru

отсутствие у больных разбираемой категории уремических явлений, отеков, гипертрофии левого желудочка, изменений в глазном дне. Kümmel обращает внимание на нередко встречающиеся в моче кровоточащей почки большие многоядерные, часто пигментированные клетки, весьма схожие с опухолевыми клетками; на самом-же деле—это наблюдающиеся при хроническом нефрите эпителиальные клетки в состоянии распада и жирового перерождения.

Таким образом, изложенные в предыдущем соображения, приведшие нас к распознаванию у предложенного Вашему вниманию больного одностороннего гэматурического нефрита, должны, мне кажется, вселить в Вас убеждение в возможности прижизненного распознавания этого не часто, пока что, встречающегося заболевания. Путь, ведущий к распознаванию, здесь будет путь исключения тех болезненных процессов в почке, которые, будучи более часты, вместе с тем и легче уловимы имеющимися в нашем распоряжении диагностическими приемами. Во всяком случае, в круг дифференциальной диагностики гэматурии почечного происхождения, в особенности в случаях неясных по своей анатомо-патологической подкладке, всегда следует включать и возможность гэматурического нефрита, твердо помня, что эта форма нефрита 1) может быть не только дву—но и односторонняя и 2) может сопутствоваться лишь незначительными, даже сходящими на нет изменениями мочи.

Как показывает весьма убедительно наличный опыт, успешное **лечение** хронич. гэматурического нефрита возможно только хирургическим путем. Для тех случаев, где при оперативном обнажении почки констатируются вышеупомянутые изменения в околопочечной клетчатке, почечной капсуле и самой почке (склероз клетчатки, беловатые пятна в капсуле, застойно—увеличенная почка), и поставленное распознавание хронич. гэматурического нефрита таким образом подверждается, нормальным оперативным пособием нужно считать **декапсуляцию почки.** Чем бы ни об'яснялось благоприятное действие декапсуляции почки вообще (освобождение хронич. воспаленного органа от ущемляющей его мало податливой и измененной капсулы, улучшение условий кровообращения в почке, как предсуществовавшего, так и за счет новоформирующейся связи с кровеносными сосудами окружающей ткани), гэмостатический эффект этой операции при хронич. гэматурическом нефрите несомненен; особенно поразительны и эффектны те случаи, где сильнейшее почечное кровотечение прекращается непосредственно вслед за декапсуляцией почки и в дальнейшем не возобновляется (Cavaillon, Оппель, Kümmel и др.). В трех личных наблюдениях и длительный лечебный эффект операции не оставляет желать лучшего; в пред'явленном Вам случае хронич. гэматурического нефрита кровь в моче исчезла бесследно через 2 дня после операции и в последующем больше не появлялась за время наблюдения за больным в клинике, не смотря на ряд осложнений в послеоперационном периоде (нагноение в ране с затеками, пролежень на крестце, абсцесс на ягодице, катарральное воспаление легких), поставивших почечную функцию в условия далеко не благо-

Digital Library (repository)
of Tomsk State University
http://vital.lib.tsu.ru

приятные; во втором случае, обследованном 11 месяцев спустя после операции, макроскопическая гэматурия не имела больше места, микроскопически-же иногда в поле зрения попадаются отдельные лейкоциты, и еще реже—красные кровяные шарики; в третьем случае, оперированном 24. IX. 1912, больная оставалась вполне здоровой еще осенью 1922 года, т. е, десять лет спустя после операции.

Техника операции **декапсуляции почки** такова. Больной лежит на здоровом боку на валике. Для всех почечных операций мы пользуемся тк. наз. косым разрезом по v. Bergmann'y; разрез этот, начинаясь в углу, образуемом пересечением хорошо доступных ощупыванию 12-го ребра и латерального края m. sacro-spinalis, идет в виде слегка выпуклой книзу линии к середине расстояния между пупком и spina ilei ant. sup на оперируемой стороне, и по рассечении кожи и подкожной клетчатки обнажает мышечный слой брюшной стенки. Последний перерезается послойно и так, что, начиная с верхнего угла раны, сперва разрезают m. obliquus ext по всей длине раны, затем рассекают послойно же и тоже в верхней части раны mm. obliquus int. и transversus, но на небольшом, пока что, протяжении; особенная осторожность нужна при разрезе m. transversi abdominis, чтобы усмотреть лежащую позади него fasciam transversam abdominis и вскрыть последнюю, не повредив брюшины. По разрезе m-li transversi поперечная фасция представляется в виде довольно прочной пластинки беловатого цвета и с вертикальной волокнистостью; она разрезается от руки или захватывается и приподнимается в складку 2 хирург. пинцетами, между которыми и вскрывается. Получившееся окошко осторожно расширяется, при одновременном тупом отделении пальцем и оттеснении от ее задней поверхности брюшиного мешка, и тогда уже рассекается ножницами остаток мышечного слоя на пальце, все время остающемся на месте и служащем для предупреждения возможного повреждения брюшинного мешка и толстой кишки.

Когда fascia transversa, а следовательно и вся стенка, разрезана достаточно широко, можно с удобством отделить тупым путем брюшинный мешок от задней брюшной стенки, обнажив латерально m. quadratus lumborum и медиально m. psoa.s. Брюшинный мешок оттягивается кпереди широкими тупыми крючками, введенная в рану рука нащупывает почку, после чего следует вскрытие capsulae adiposae renis путем разрывания ее между двух хир. пинцетов, производя эту манипуляцию возможно дальше кзади от переходной складки брюшины. После этого передний край вскрытой capsulae adiposae удерживается окончатыми щипцами Lüer'a, что облегчает последующее тупое выслаивание почки и выведение ее по возможности в разрез. На выведенной почке делается сечение фиброзной ее оболочки вдоль выпуклого края от руки или на желобоватом зонде во избежание повреждения вещества самой почки. Тупым же путем (пальцем, зондом) надрезанная фиброзная оболочка стягивается с обоих половин почки и отрезается, после чего почка погружается на свое место. К нижнему полюсу почки подводится марлевый тампон—выпускник, выводимый наружу через среднюю часть разреза, остальная часть коего сшивается на-

Digital Library (repository)
of Tomsk State University
http://vital.lib.tsu.ru

глухо в 2 слоя: первый ряд швов соединяет перерезанную мускулатуру, причем нужно обратить внимание, чтобы в шов не был захвачен n. ileo-hypogastricus, вторым рядом швов сшивается кожа и подкожная клетчатка.

Следующим оперативным методом, часто применявшимся при лечении гэматурического нефрита, конкуррирующим по верности кровоостанавливающего действия с декапсуляцией почки и особенно рекомендуемым Pousson'ом, является **нефротомия**. Мы считаем нефротомию показанной лишь для той группы случаев гэматурического нефрита, где картина внешних изменений в оперативно-обнаженной почке недостаточно ясна для распознавания такового; в этих, именно, случаях, диагностически неясных, нефротомия неизбежна, т. к. дает возможность осмотра поверхностей разреза почечной паренхимы, сосочков и почечной лоханки, а, следовательно, и констатирования, при случае, таких изменений, которые не доступны при обследовании не рассеченного органа. Мы считаем также полезным, пользуясь нефротомией, комбинировать ее с декапсуляцией почки и дренажем почечной лоханки, что особенно подчеркивается Pousson'ом. Таким образом произведенная операция является уже **нефростомией.**

Почка обнажается вышеуказанным образом и вывихивается, при возможности, в разрез. Временный гэмостаз сжатием сосудов почечной ножки надежным, но нежно действующим клеммом, или же пальцами. Частичная декапсуляция почки для того, чтобы оставшиеся при почке части капсулы препятствовали прорезыванию швов, имеющих соединить поверхности рассеченной почки*). Затем широкое сечение почки, от полюса до полюса и вглубь до лоханки; в лоханку вводится дренажная трубка так, чтобы концом своим она не упиралась в стенку лоханки; остальная часть почечного разреза соединяется вплоть до дренажа 4-6 швами, проходящими глубоко в мозговом слое, приблизительно на середине высоты Мальпигиевых пирамид. Почка, по прекращении временного гэмостаза и остановке кровотечения нежным сжатием в руке, помещается на свое место; к нижнему полюсу ее заводится марлевый тампон, который, как и дренаж лоханки, выводится через разрез брюшной стенки наружу; остальная часть разреза соединяется указанным выше путем.

Нефректомия показана лишь тогда, когда: 1) декапсуляция или нефростомия не привели к цели; 2) когда в результате нефротомии получится неудержимое последовательное кровотечение и 3) когда по обнаружении почки вместо предполагавшегося гэматурического нефрита будет найдено злокачественное новообразование почки. Как метод выбора, первичная нефректомия при гэматурическом нефрите не должна бы применяться не только потому, что цель достигается обычно приемами более консервативного характера (декапсуляция, нефротомия), но и потому, что, даже при кровотечении, видимо, одностороннем нефритом может быть поражена и другая почка.

*) Эту частичную декапсуляцию выгодно делать лишь по окончании собственно операции нефростомии; стягиваемую с почки часть фиброзной капсулы можно или удалить вовсе или употребить для нефропексии по способу Albarran'a.

Digital Library (repository)
of Tomsk State University
http://vital.lib.tsu.ru

Лекция III.

12/XII. 1915 года к нам поступил больной Н. А..., 49 лет, служитель Томского Университета, с жалобой на гэматурию, от которой он безуспешно лечится внутренними средствами уже 2-й год.

Из расспросов больного мы узнаем, что впервые кровавую мочу он заметил у себя в августе 1914 года, причем никакой осязательной причины к появлению крови он не знает. Кровотечение это, вначале слабое, постепенно усиливалось и дошло до выделения крови с мочей сгустками. Именно ко времени выделения крови сгустками присоединился еще другой симптом в виде сильнейших коликообразных болей в пояснице, не дававших ни сидеть, ни лежать; кровотечения из мочевых путей прерывались временной задержкой мочи, т. е. невозможностью помочиться из-за сгустков крови: сгусток выйдет и тогда снова идет то чистая, то кровавая моча. Состояние больного в это время было настолько тяжелое, что ему пришлось обратиться в Терапевтическую клинику, где он и пролежал с ноября по декабрь 1914 года. Затем до конца марта 1915 г. больной был здоров, т. е. гэматурии не наблюдал. После пасхи он сильно поработал, и снова появилась кровь в моче. Снова пришлось лечь в клинику, где он пролежал до 1-го июня. Лето прошло хорошо, но в августе снова пошла кровь, как думает больной, после поднятия тяжести; на этот раз кровотечение быстро остановилось. 6-го декабря 1915 г., после того, как он внес куль муки и дрова на третий этаж, сразу открылось сильное кровотечение, появилась задержка мочи с болями в левой поясничной области, выделялись сгустки крови, моча шла то каплями, то струей, то более прозрачная, то почти черноватого цвета со сгустками; во время задержки мочи к боли в левом боку присоединяется и боль в области мочевого пузыря с бесплодными позывами на мочу; сверх того приступ более интенсивной гэматурии сопровождается запором, а иногда и рвотой.

Если сюда прибавить, что больной в детстве страдал судорогами конечностей с беспамятством (эпилепсия) и в 20-летнем возрасте перенес триппер, осложнившийся левосторонним эпидидимитом, то этим личный

Digital Library (repository)
of Tomsk State University
http://vital.lib.tsu.ru

анамнез больного исчерпывается. О наследственности никаких указаний нет, т. к. больной осиротел 4-х лет от роду. Больной женат, имеет 6 человек детей, 7-ая девочка утонула.

Итак, Вы имеете перед собой больного, главнейшей и наиболее характерной жалобой коего является **гэматурия**; пред'являемая Вам моча больного резко-кровяниста, темно-красно-буроватого цвета, с небольших размеров сгустками крови. Временами примесь крови столь значительна, что моча производит, по выражению больного, впечатление чистой крови. Реакция мочи слабо-кислая, под микроскопом кроме элементов крови немного кристаллов щавелево-кислого кальция. Что потери крови не безразличны в данном случае, ясно из внешнего вида больного: как кожные покровы, так и слизистые бледны, и сам он производит впечатление человека малокровного. Из предыдущего Вы настолько уже знакомы с симптомокомплексом гэматурии, что можете составить себе известные предположения как об источнике кровотечения, так и о возможном характере лежащего в его основе процесса. В самом деле, Вы имеете очень сильные временами кровотечения из мочевых путей, появившиеся у больного совершенно неожиданно, среди полного здоровья; кровотечения, не поддающиеся действию лекарственных мероприятий, повторяющиеся со значительными в несколько месяцев промежутками и не прекращающиеся и при постельном содержании больного. Вы знаете, что таковы, именно, особенности кровотечений из мочевых путей, зависящих от наличности новообразования в почке или в мочевом пузыре: они являются и исчезают совершенно неожиданно, часто безо всякой уловимой причины, и обычно нисколько не находятся в зависимости от движения resp. физической работы или покоя больного. Такой именно характер и имели кровотечения в данном случае на первых порах своего существования; и если в дальнейшем больной довольно определенно указывает на связь возобновления периодов кровотечений с тяжелой физической работой, то, допустив даже, что здесь не было просто случайного совпадения, т. к. по роду своих занятий больной часто был занят физическим трудом, мы не можем на основании одного этого безусловно исключить опухолевое происхождение гэматурии.

Если мы станем на такую, именно, точку зрения, то ближайшим вопросом, подлежащим нашему обсуждению, явится вопрос о том, с чем же мы имеем дело в данном случае: с новообразованием почки или новообразованием пузыря. Вопрос не праздный, т. к. в случае новообразования в мочевом пузыре, не осложненного циститом, симптомокомплекс гэматурии может быть совершенно идентичен с таковым при новообразовании почки. И хотя, Вы знаете, что цистоскопия быстро и верно решает здесь дело, но не лишне знать, что в ряде случаев можно прийти к распознавательной цели и без таковой. Этим я отнюдь не хочу хоть сколько-нибудь умалять распознавательную ценность цистоскопии, которую и сам высоко ценю и применяю самым широким образом, но хочу до известной степени протестовать против того довольно упрощенного шаблона исследования больных, когда в ущерб внимательному наблюдению, а равно и всестороннему

Digital Library (repository)
of Tomsk State University
http://vital.lib.tsu.ru

исследованию больного, а также анализу наблюдаемого, больного, жалующегося на гэматурию, сейчас же цистоскопируют, равно как больного, жалующегося на какое-либо костно-суставное повреждение или заболевание, отправляют с места для снятия рентгенограммы. Без цистоскопии, как и без рентгенографии, мы в настоящее время во многих случаях обойтись не можем, но пусть они не будут для Вас средством к тому, чтобы избавить себя от кропотливого и внимательного изучения больного, а наоборот средствами, позволяющими дополнить и проверить сделанные Вами распознавательные предположения.

Итак, почка или мочевой пузырь? Для тех случаев, где почка явно увеличена и на лицо гэматурия, а может быть и кахексия, вопрос этот без труда решается в пользу новообразования почки. Но в том и дело, что даже и пораженная новообразованием почка далеко не всегда доступна ощупыванию; таковы те случаи, где умеренной еще величины новообразование сидит в верхнем полюсе почки, разрастаясь в сторону купола диафрагмы, или же где оно расположено глубоко в веществе почки, не вызвав пока что ни заметного увеличения почки, ни ее деформации. Легче всего и скорее всего становятся доступны ощупыванию опухоли почки, исходящие из нижнего ее полюса, благодаря их росту книзу, в сторону брюшной полости. Особенно большие почечные опухоли, как напр. быстро растущие злокачественные опухоли детского возраста, видны иногда прямо на глаз. С другой стороны, в интересах своевременного и радикального хирургического вмешательства, важно помнить, что большие, безо всякого труда прощупываемые почечные опухоли нередко оказываются уже неудалимыми. Поэтому чрезвычайно важно выработать в себе умение ощупывать почки, что особенно затруднительно у особ жирных, для того, чтобы возможно раньше быть в состоянии уловить изменения об'ема, формы и положения почки. Из различных приемов для ощупывания я преимущественно пользуюсь двуручным исследованием больного, лежащего на достаточно твердой подстилке на спине с слегка приподнятой верхней частью тела; ощупывание много выигрывает в случае предварительной очистки кишечника. Как показывают рисунки, обе почки исследуют, оставаясь с правой стороны больного. При исследовании правой почки левая рука верхушками 2-5 слегка согнутых пальцев вдавливается сзади наперед в мягкие части угла, образуемого последним ребром и наружным краем правого m. sacro-spinalis; правая же рука, отдавливая на встречу левой, т. е. спереди назад, переднюю брюшную стенку под реберной дугой, старается ориентироваться в глубине особенно во время выдоха, повторно сгибая и разгибая пальцы в межфаланговых и фаланго-метакарпальных суставах. Больной при этом должен дышать глубоко ,но отнюдь не напрягая брюшной стенки. Для исследования левой почки, исследующий, оставаясь все с той же правой стороны больного, продвигает свою левую руку под спину больного, устанавливая пальцы снова сзади в месте симметричном вышеуказанному, и предлагая больному лежать на подложенной руке совершенно пассивно; правая рука пальпирует и на этот раз через переднюю брюшную стенку под левой ребер-

Табл. I.

1

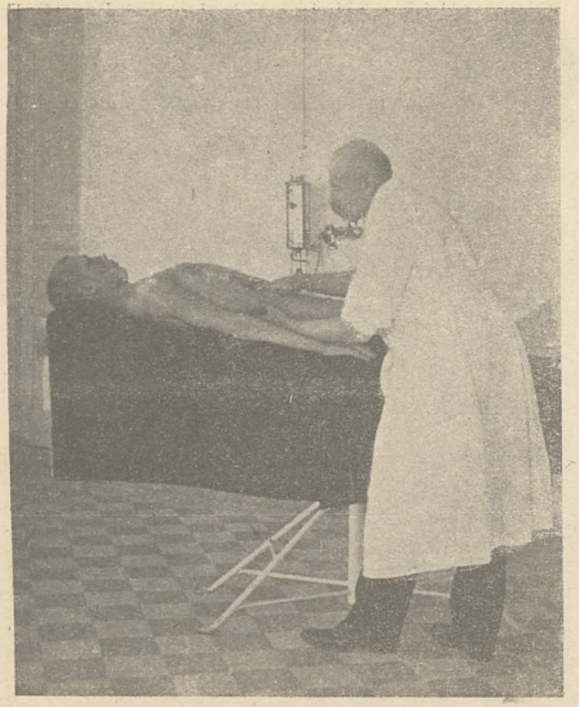

2

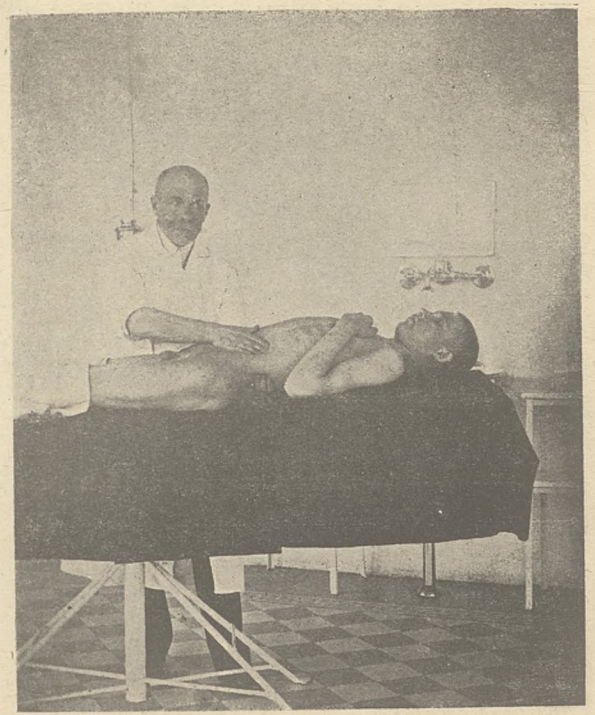

ОЩУПЫВАНИЕ ПОЧЕК

1 и 2 — в горизонтальном на спине положении больного.

Digital Library (repository)
of Tomsk State University
http://vital.lib.tsu.ru

Digital Library (repository)
of Tomsk State University
http://vital.lib.tsu.ru

3

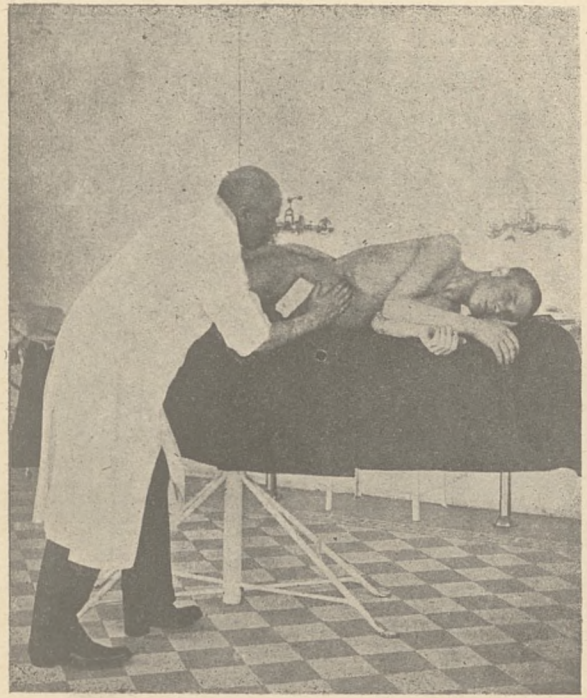

4

ОЩУПЫВАНИЕ ПОЧЕК

3—по способу Israel'я; 4—по способу Thayer-Pagenstecher'a.

Digital Library (repository)
of Tomsk State University
http://vital.lib.tsu.ru

Digital Library (repository)
of Tomsk State University
http://vital.lib.tsu.ru



Digital Library (repository)
of Tomsk State University
http://vital.lib.tsu.ru

ной дугой. При таком способе исследования трудно не заметить мало-мало увеличенной почки; при тех же условиях на лицо и так наз. баллотирование опухоли почки (Ballotement rènal), т. е. толчком, сообщенным опухоли сзади, она отбрасывается к ощупывающей спереди руке. В случаях же, хотя и увеличенных, но явно не прощупываемых указанным путем почек, я обращаю особенное внимание на феномен „накатывания" почки. Под этим именем я понимаю то ощущение, которое на высоте вдоха воспринимает задняя ощупывающая рука от соприкосновения с опускающейся и снова отходящей кверху почкой, без того, чтобы что-либо одновременно улавливалось передней ощупывающей рукой, все время исследования поддерживающей неослабное давление в сторону руки, лежащей сзади в углу между последним ребром и m. sacro-spinalis. Если такое „накатывание" определяется слева, то можно без дальнейшего считать почку увеличенной; справа могла бы итти речь сверх того вообще о повышенной подвижности нормальной в остальном почки; но мы, ведь, имеем в виду не начальные стадии подвижной почки, не дающие повода к кровотечениям из мочевых путей, а случаи настоящих гэматурий с умеренным увеличением почки, констатируемым хотя бы в виде феномена „накатывания". Для таких случаев точно также и правую почку при наличности указанного симптома можно считать увеличенной. Применив эти приемы исследования к нашему больному, мы констатируем, что правая почка не прощупывается вовсе, левая же дает феномен „пакатывания", ощупываемый сзади, но не улавливаемый спереди лежащей рукой; это дает, стало быть, нам основание считать почку увеличенной в своем об'еме и, в виду наличности гэматурии „опухолевого типа", подозрительной на поражение ее новообразованием.

В случаях неясных и трудных для ощупывания, мы дополнительно прибегаем еще к исследованию почек по способу Morris-Israel'я Thager Pagenstecher'a в рассчете, если не одним, то другим способом получить ответ на интересующий нас вопрос.

При пальпации почек по Israel'ю больной лежит на здоровом боку, умеренно изогнув туловище дугой кпереди, и с согнутыми в тазобедренных и коленных сочленениях нижними конечностями; при этом он должен принять так называемое диагональное положение, т. е., лежа на боку, наклонить туловище кпереди вокруг продольной оси тела еще на 45°.

Способ исследования по Fhayer-Pagenstecher'y явствует из прилагаемого рисунка. Примененные к нашему больному эти последние способы исследования почки ничего не прибавили к указанным уже данным ощупывания. Вместе с тем мы могли констатировать отсутствие **болезненности** почки при ощупывании, констатируем безболезненность ее и к сотрясению поясничной области. Вы видите, что для этого последнего мы даем короткие, отрывистые и несильные удары локтевым краем правой кисти по своей левой кисти, положенной плашмя на поясничную область соответственно исследуемой почке. Отсутствие болезненности, особенно к сотрясению, много говорит за отсутствие инфекции resp. воспалительного процесса в почке, с чем, впрочем, вполне сходятся в нашем случае как

Digital Library (repository)
of Tomsk State University
http://vital.lib.tsu.ru

свойства мочи (отсутствие гноя, цилиндров), так и нормальная t°—ра у боль ного. **Боли** самопроизвольные при почечных новообразованиях – симптом далеко не обязательный, и бывают то в виде более или менее сильного чувства болезненного давления в области почек, то в виде приступов сильных коликообразных болей; эти последние обычно сопутствуют приступам более сильной гэматурии с образованием и закладыванием мочеточников кровяными сгустками. В этих случаях боли могут приобретать и иррадиирующий характер (вдоль мочеточника в мочевой пузырь, член, яичко, бедро); при скоплении сгустков в пузыре и задержке мочи в нем, появляются сверх того боли в области пузыря и промежности—то, что и отмечается нашим больным. Наконец, боли в области почки могут быть постоянными и мучительными, раз tumor почки достиг больших размеров и в силу злокачественности пророс окружающие ткани.

Продолжая дальнейшее исследование больного, я должен остановить Ваше внимание на наличности левостороннего varicocele, т. е. расширения вен левого семенного канатика. Наличность такового у больного, подозрительного на новообразование почки, является симптомом довольно важного распознавательного значения, тк. ставится в связь с расстройством кровообращения в v. spermatica, сдавленной большим почечным tumor'ом resp. вторично пораженными лимфатическими железами или прорастанием опухолевых масс в просвет почечной вены resp. нижней полой вены. Для того, чтобы представлять из себя нечто характерное для такой именно подкладки своего происхождения—и в отличие от нередкого varicocele обычной этиологии, такое симптоматическое varicocele должно быть на стороне больной почки, существовать недавно, развиться в течение небольшого срока времени—острая varicocele по Guyon'у—и мало или вовсе не изменяться в горизонтальном положении больного. Это Вы и видите в данном случае: хотя больной не может указать срока его появления, тк. не обратил на это обстоятельство внимания, но Вы имеете дело с varicocele, не исчезающим не только в положении больного на спине, но и при приподнятом вдобавок положении мошонки. В нашем случае, где мы имеем уже известные данные для предположительного распознавания новообразования левой почки, наличность varicocele указанного типа на одноименной стороне должна быть учтена как подтверждение такового. Само собой разумеется, что отсутствие этого симптома нисколько еще не говорило бы против новообразования почки, тк. таковое (т. е. отсутствие varicocele) наблюдалось нередко и при наличности об'емистого даже tumor'a почки.

Больной был подвергнут цистоскопическому исследованию 15/XII в отсутствии гэматурии, имевшей место в незначительной степени еще накануне, и то не при всяком мочеиспускании. Те из Вас, кто присутствовал при ее производстве, имели случай видеть ее технику. Предварительно мы подвергли ощупыванию (исследование через прямую кишку указательным пальцем облеченной в резиновую перчатку руки) предстательную железу: она оказалась немного меньше нормальной величины, нормальной

Digital Library (repository)
of Tomsk State University
http://vital.lib.tsu.ru

конфигурации, консистенции и безболезненной; семенные пузырьки прощупываются. Затем, имея в виду калибр цистоскопа (24 Charr.), мы, анэстезировав уретру впрыскиванием в ее просвет двух шприцев (по 10,0 каждый) 1% раствора новокаина, обследовали уретру оливчатым бужом № 20, причем убедились, как в отсутствии в ней с'ужений, так и в возможности свободно ввести цистоскоп. Через введенный ирригационный цистоскоп пузырь был промыт тепловатым борным раствором и им же в заключение мочевой пузырь был наполнен в количестве 150 кб. снт. Последовавшее затем цистоскопическое обследование мочевого пузыря показало, что он здоров и, тк. обр., не является источником кровотечения. Из пузырных отверстий мочеточников правое видно очень ясно, область же отверстия левого мочеточника прикрыта небольшим кровяным сгустком, отделившимся с места при ближайшем сокращении левого мочеточника; при этом оказалось, что отверстие это много менее отверстия правого мочеточника, оно точечное и особенно отчетливо становится видно лишь во время работы мочеточника. Жидкость, выбрасываемая из обоих мочеточников—прозрачная. При таких условиях, если бы мы не имели уже достаточных данных об источнике кровотечения в разбираемом случае (tumor левой почки), наше заключение гласило бы: имеющаяся в данном случае гэматурия несомненно почечного происхождения; для решения же вопроса, какая из двух почек кровоточит, у нас остаются два пути: первый—ждать нового появления гэматурии и произвести вторичную цистоскопию во время кровотечения; или вторая возможность—теперь же катетеризовать обе почки, чтобы получить ответ на интересующий нас вопрос из сопоставления результатов исследования раздельно собранной мочи. Мы предпочли остановиться на первой из указанных возможностей и вот по каким соображениям. Делая двустороннюю катетеризацию мочеточников и, следовательно, собирая раздельно мочу обоих почек в период отсутствия сколько-нибудь заметной гэматурии, мы находимся в условиях далеко неблагоприятных для **определенных** суждений, каковые именно нам только и нужны: мы хорошо знаем, что уже само лежание катетеров в мочеточнике способно вызывать небольшую примесь крови к моче, и потому только резкая разница в содержании крови в моче той и другой почки могла бы служить в целях определения, с какой стороны имеет место кровотечение. Тк. образом, если подобное исследование делается при отсутствии гэматурии, то никогда нельзя отрицать случайного, в связи с катетеризацией, характера примеси крови. По этим соображениям мы и предпочли сделать еще раз цистоскопию в период вероятного ближайшего кровотечения, а пока выяснить функцию той и другой почки при помощи индигокарминовой пробы. Впрыснув в подкожную клетчатку передне—наружной поверхности верхней трети левого бедра 20 кб. снт. 0,4% раствора индиго-кармина, мы, наблюдая в цистоскоп (хромоцистоскопия), могли убедиться, что интенсивно синяя окраска выбрасываемой из правого мочеточника мочи имела место уже через 10 минут, слева немного позже; при этом частота сокращений мочеточника и интенсивность этих сокращений слева значительно отстают от таковых

Digital Library (repository)
of Tomsk State University
http://vital.lib.tsu.ru

правой стороны. Из этих данных—времени появления и интенсивности синей окраски—мы имеем право сделать тот вывод, что правая почка функционально достаточна, обстоятельство для нас практически важное в виду предстоящего удаления больной левой почки.

Намеченная возможность производства вторичной цистоскопии не заставила себя долго ждать. Сильная гэматурия с почечной коликой возобновилаь уже 18-го—XII. При цистоскопии пузырь оказался наполнен большими сгустками крови, покрывавшими все дно пузыря и сделавшими, не смотря на все меры и все старание, невозможным усмотреть отверстия мочеточников и тем более катетеризацию их. При подобных условиях, учитывая упорность и интенсивность повторных приступов гэматурии, нарастающую анэмию и упадок сил больного, равно и то, что мы имеем достаточно поводов считать источником кровотечения именно левую почку (симптом „накатывания" почки, левосторонняя колика в период гэматурии с выделением червевидных сгустков, левостороннее varicocele) мы считаем своею обязанностью в интересах больного скорейшее обнажение левой почки, не смущаясь относительной неполнотой результатов цистоскопического исследования. И это тем более, что лечение новообразований почки может быть только хирургическим, заключающимся в полном и возможно раннем удалении пораженного органа. В противоположность многим другим показаниям к удалению почки, состояние второй почки интересует нас здесь относительно мало: злокачественные новообразования почек обычно односторонни, функция пораженной новообразованием почки нередко существенно нарушена, смертельный исход без операции неизбежен. При таких условиях даже невозможность, чего нет в нашем случае, в точности выяснить функцию второй почки, при моче, не представляющейся нефритической, не должна быть рассматриваема за абсолютное противопоказание к оперативному пособию. Исключение должно было бы быть сделано для доброкачественных новообразований почки. Но они настолько редки, что с практической точки зрения являются маловажными; и, вообще говоря, не будет натяжкой считать злокачественным всякое новообразование почки, сопровождающееся гэматурией, хотя бы оно (т. е. опухоль почки) существовало уже несколько лет. Точно также не имеет существенного значения ни для установки показаний к операции, ни в смысле техники операции, ни даже в смысле предсказания, стремиться, во что бы то ни стало, к дооперационному уяснению гистологического характера данного новообразования; в отношении указанных пунктов ничто существенно не изменится, будем ли мы иметь дело с саркомой, раком или гипернефромой почки. Поэтому, характеризуя названные разновидности почечных новообразований, достаточно упомянуть, что как узловатый **рак почки**, так особенно и более редкая, хотя бы и весьма развитая, инфильтрирующая его форма могут совершенно разрушить вещество почки без того, чтобы существенно изменился об'ем и внешняя конфигурация ее, особенно же в смысле данных ощупывания почки на больном; что касается **саркомы** почки и именно тк. наз. эмбриональных саркоматозных железистых опухолей детского возраста, то

Табл. III.

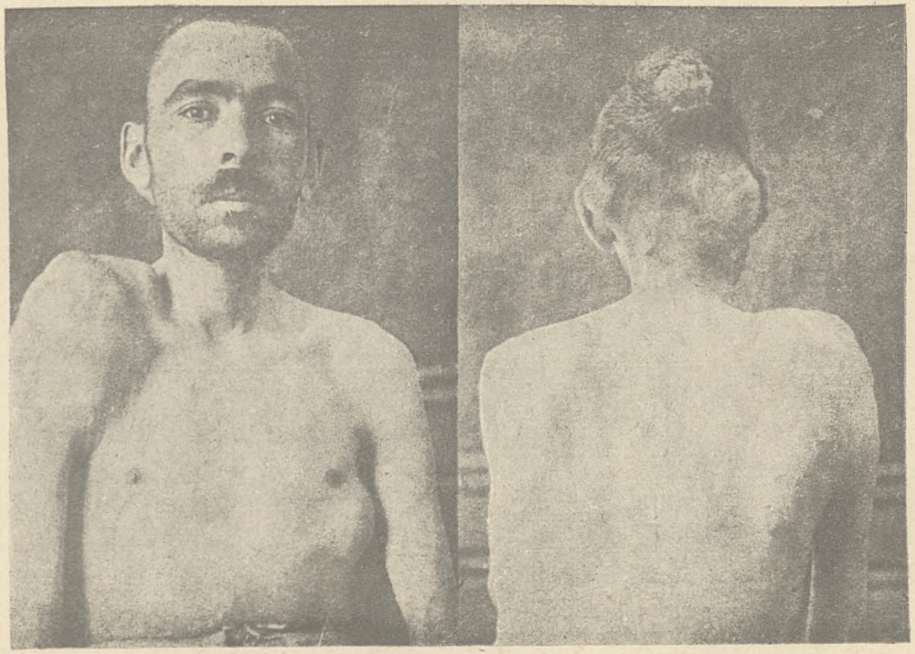

Множественные метастазы гипернефромы.

(Собств. набл)

Digital Library (repository)
of Tomsk State University
http://vital.lib.tsu.ru

Digital Library (repository)
of Tomsk State University
http://vital.lib.tsu.ru

Digital Library (repository)
of Tomsk State University
http://vital.lib.tsu.ru

таковые наблюдаются или у новорожденных или в первые годы жизни (от 1—4 лет по преимуществу), отличаются чрезвычайно быстрым ростом и редко сопровождаются гэматурией; последняя, впрочем, наблюдается и при саркомах почки всякого возраста существенно реже, чем при раке почки. Наконец **гипернефромы,** т. е. опухоли, развивающиеся из заблудших в почке зачатков ткани надпочечника, наблюдаются почти исключительно у взрослых после 30, еще чаще после 40 лет, растут в части случаев довольно медленно и незаметно, способны достигать больших размеров; начинают рано и упорно кровоточить и, при условии злокачественного перерождения или прорастания опухоли в кровеносные сосуды, охотно образуют метастазы.

На рис. Вы видите часть метастазов, развившихся повсеместно в теле больного, у которого за 4½ года перед тем мною была удалена правая почка по поводу гипернефромы. Рецидив опухоли в виде метастатических локализаций начал обнаруживаться 2 года спустя после операции; сделанное по смерти больного гистологическое исследование метастатических узлов новообразования (д-р Константинов) дало картину гипернефромы. При вскрытии найдены множественные метастазы в костях (череп, ребра, лопатка, ключица, кости таза), подкожной клетчатке лба и головы, спины и груди; в легких, печени, бронхиальных железах и лимфатических железах по ходу v. cava inf, art. iliaca ext.; наконец, местный рецидив в толще и под m. psoas с разрушением правой стороны тела 4-го поясничного позвонка.

Гораздо больший практический интерес имет вопрос об оперируемости опухоли. Мы считаем случай неоперируемым, если новообразование почки утратило всякую подвижность. Обстоятельство это указывает на то, что новообразование перешло границы фиброзной капсулы почки и захватило по меньшей мере жировую ее капсулу; в подобных случаях мы нередко имеем дело с крупным tumor'ом почки, с местными и иррадиирующими болями и с симптомом застоя в венах живота, бедра и мошонки; эти последние об'ясняются или давлением на почечную resp. нижнюю полую вену увеличенной почкой resp. пораженными метастазами областными лимфатическими железами, либо прорастанием опухоли в просветы названных сосудов с образованием опухолевых внутрисосудистых тромбов. Само собой, противопоказанием к операции будет наличность метастазов в теле, равно как и выраженные анэмия и кахэксия. Но раз оперативное вмешательство показано, то при данных условиях оно может состоять лишь в полном удалении пораженной новообразованием почки с возможно тщательным удалением жировой капсулы и лимфатических желез (Nephrectomia extracapsularis totalis); при этом нужно всячески во время операции заботиться о сохранении целости удаляемого органа и его фиброзной капсулы не только во избежание загрязнения раны инфецированной, при случае, мочей, но также и в предупреждение возможного обсеменения новообразования в ране. Не следует также упускать из вида некоторых особенностей, затрудняющих удаление почки именно по поводу злокачественного в ней новообразования: массового развития крупных венозных сосудов, густо оплетающих почку; короткости,

Digital Library (repository)
of Tomsk State University
http://vital.lib.tsu.ru

толщины и ломкости почечной ножки; возможных сращений с брюшиной, кишкой, полой веной, аортой, что может сопровождаться нежелательными побочными ранениями при высвобождении почки. Лучшим средством предохранения от нежелательных и всегда опасных неожиданностей является прежде всего широкий свободный доступ к опухоли. Тк. операция преимущественно делается внебрюшинно (Nephrectomia extraperitonealis lumbalis), то мы пользуемся уже описанным выше разрезом, v. Bergmann'a, который, по желанию, можем продолжить кпереди; *) Расширение поля операции, а следовательно и улучшение свобододоступности к верхним отделам опухоли почки resp. ее ножке достигается в весьма существенной мере и путем поднадкостничной резекции 12-го resp. 12-го и 11-го ребер, но при этом требуется сугубая осторожность, дабы не поранить плевры.

Сделав указанным выше способом и надлежащих размеров разрез брюшной стенки и дойдя до жировой капсулы, осторожно разрывают ее пальцами или пинцетами, после чего становится видна почка. Края разорванной жировой капсулы захватываются окончатыми щипцами, что облегчает дальнейшее выделение почки тупым путем, т. е. пальцами, постепенно освобождающими почку спереди, сзади, сверху и снизу. Как только нижний полюс почки достаточно освобожден и подвижен, его выводят из разреза наружу, что легче удается при условии предварительного хорошего высвобождения верхнего полюса почки. Ниже почки, в слое выстилающего дно раневой полости жира, ищут на ощупь мочеточник, который не трудно нащупать, если почка хорошо подтянута. Нужно помнить, что иногда мочеточник отходит при разделении жира пальцами кпереди, где и нужно его искать на стенке брюшинного мешка. Найденный мочеточник высвобождается из окружающей его клетчатки на протяжении 4-5 сант., и перерезается между двух лигатур, наложенных на расстоянии 3-4 сант. друг от друга, при чем под место перерезки подкладывается компресс во избежание загрязнения раны могущей вытечь из мочеточника мочей. Слизистая мочеточника на обоих культях глубоко выжигается термокаутером; при заведомо асептичной моче достаточно смазывания t-га jodi или acido carbolico liquefacto. Оттягивая затем кверху перерезанный мочеточник вместе с почкой, нужно попытаться хорошо отделить пальцами же почечную лоханку от окружающего ее жира. Это высвобождение лоханки Albarran считает весьма важным техническим приемом, облегчающим формирование и изолированную перерезку почечной ножки, чем устраняется одновременная с ней перерезка лоханки и риск загрязнения раны часто инфецированной мочей. Если почечная лоханка хорошо отсепарована и сосудистая почечная ножка не слишком коротка, то почка легко может быть выведена

*) В двух случаях удаления очень больших и почти неподвижных опухолей почки мы получили наилучшее впечатление от так. наз. **латерального** разреза. Направление этого разреза: от места пересечения аксиллярной линии и 10-го ребра к точке, расположенной на палец кпереди от Spina ilei ant. superior. Тупое разделение m. obliqui abdominis ext. по ходу волокон, перерезка подлежащего мышечного слоя и fasciae transversae. Брюшинная складка тупо отодвигается, после чего сосуды почечной ножки легко доступны для перевязки; после этого следует вылущение почки. Разрез зашивается наглухо, и для целей дренажа прорезывается сзади в поясничной области небольшое отверстие.

Digital Library (repository)
of Tomsk State University
http://vital.lib.tsu.ru

наружу, после чего следует перевязка почечной ножки надежно захваченной крепким жомом. Позади последнего проводят тупой иглой без всякого насилия двойную нить сквозь толщу ножки, проходя в промежутке между сосудами и крепко затягивают обе половины ножки порознь; или, пользуясь одиночной нитью, завязывают сперва одну половину ножки, а затем той же нитью и вторую ее половину. После этого перерезают почечную ножку дистально от клемма т. е. ближе к почке, при чем клемм остается пока на месте и удаляется лишь после того, как ножка будет перевязана из предосторожности еще раз между первой перевязкой и позвоночником. При невозможности наложения такой подкрепляющей лигатуры полезно перевязать видимые на поверхности сечения почечной ножки сосуды. Если ножка коротка, толста, почка недостаточно вывихивается, приходится ножку зажимать больше наощупь двумя клеммами, захватывающими надежно ножку сверху и снизу, и перевязывать ее лишь по удалении почки.

В заключение требуется удалить жировую капсулу, что делается тупым путем и, в пределах доступности и благоразумия, также и регионарные лимфатические железы. Полость раны дренируется марлевыми тампонами разрез закрывается обычным путем.

В противовес этому общепринятому внебрюшинному удалению почки через поясничный разрез, Trendelenburg, Albarran и др. высказываются за чрезбрюшинное удаление почки, пораженной новообразованием. Хотя за последним всегда признавалось преимущество большей доступности почечной опухоли, но широкому применению его мешала опасность осложнения перитонитом. В руках Albarran'a смертность при обоих способах операции удаления почки почти одинакова: 26 смертей на 122 чрезбрюшинных иссечения почки, что составляет 21,8 проц., и 40 смертей на 174 внебрюшинные операции, что́ равно приблизительно 23 проц. Поэтому Albarran пришел к убеждению о преимуществе чрезбрюшинного пути, если не во всех, то для тех случаев почечного новообразования, где оно скрыто под ребрами или очень велико, или обильно оплетено сосудами. Преимуществом чрезбрюшинного пути здесь явится также возможность большей доступности и предварительной перевязки почечной ножки, обеспечивающей от опасных кровотечений. Техника чрезбрюшинного удаления почки (Nephrectomia transperitonealis). Срединный разрез только для опухолей, достигающих средней линии тела и заходящих за нее. Для опухолей меньших размеров нормальным будет разрез по наружному краю m. recti abdominis от реберного края, заходя ниже границы опухоли. Trendelenburg предпочитает косой разрез, как дающий больше простора, от передней подмышечной линии от самой реберной дуги по направлению к tuberculum pubis. Брюшина вскрывается во всю длину кожного разреза и края ея захватываются с обоих сторон несколькими клеммами. По вскрытии брюшной полости кишечник и в частности colon ascendens resp. descendens (смотря по оперируемой стороне) отводится компрессами в сторону здоровой почки; растянутый на поверхности почечной опухоли наружный листок

Digital Library (repository)
of Tomsk State University
http://vital.lib.tsu.ru

mesocolonis разрезается продольно на длину, достаточную для удобного вылущения опухоли, и **отступя** на несколько сант. кнаружи от colon ascendens resp. descendens; как этот последний прием, так и захватывание краев разреза висцеральной брюшины (т. е. разрезанного наружного листка mesocolonis) клеммами существенно облегчают в конце операции сшивание висцеральной и париэтальной брюшины для изоляции ложа опухоли от полости брюшины и дренажа его через переднюю брюшную стенку (способ Terrier). Исходя из сделанного разреза, осторожно отделяют peritoneum пальцами от передней поверхности опухоли сперва кпереди, затем кзади, потом снизу и наконец сверху и снутри опухоли. При этом стараются не повредить оплетающие поверхность опухоли многочисленные вены, перевязывая в случае необходимости и рассекая как их, так и более плотные сращения с окружностью между двух лигатур. Таким образом постепенно подходят к почечной ножке, которую всегда желательно иметь возможно тонкой и содержащей одни сосуды. Поэтому полезно, выделяя нижне-внутренний отдел опухоли, отыскать мочеточник и, высвободив его на протяжении нескольких сант., рассечь на подложенном компрессе между двух лигатур с последовательным разрушением слизистой обоих его концов (термокаутер, acidum carbolicum liquef, t-ra jodi). Высепаровывая теперь отрезок мочеточника, мы отделяем таким путем почечную лоханку от собственно сосудистой почечной ножки. Если найти мочеточник не удалось, то приходится, наложив умеренно изогнутый жом на сосуды почки, отделять мочеточник сверху вниз; для этого сосудистая почечная ножка перевязывается между клеммом и аортой, как указано выше, и лишь после этого перерезается между жомом и опухолью почки; последняя по окончательной изоляции осторожно приподнимается из раны, причем не трудно теперь отделить растянутый мочеточник и перерезать его с указанными предосторожностями, отступя несколько книзу от опухоли. Захват в жом всей толщи почечной ножки (т. е. сосудов и мочеточника) допускается лишь в силу необходимости. Наложенная на ножку почки перевязка подкрепляется уже указанным при экстраперитонеальной нефректомии способом. Затем следует удаление жировой капсулы почки и тщательная остановка кровотечения из стенок опухолевого ложа. Лимфатические железы осторожно удаляются, при чем в случае массового их развития этим удалением увлекаться не следует, так как в таких запущенных случаях операция все равно претендовать на радикальность не может.

В заключение разрезы висцеральной и париэтальной брюшины, отмеченные клеммами и потому легко находимые, сшиваются друг с другом для изоляции ложа опухоли от полости брюшины и дренажа его. Так как длина этих разрезов слишком велика, то они уменьшаются за счет сшивания порознь верхнего и нижнего концов брюшинных разрезов. Разрез брюшной стенки закрывается обычным этажным швом, опять таки только в верхнем и нижнем отделах. Полость раны дренируется фиксируемыми к коже дренажными трубками или марлевыми полосами.

Digital Library (repository)
of Tomsk State University
http://vital.lib.tsu.ru

По другому способу дренаж устраивается в сторону поясницы. При этом разрез висцерального листка брюшины зашивается наглухо после проведения разреза через всю толщу поясницы по краю m. quadrati lumborum для проведения дренажа кзади; разрез брюшной стенки закрывается этажным швом наглухо.

Больной 2 января 1916 г. был оперирован под смешанным наркозом (морфий, хлороформ-эфир аппаратом Braun'a). Левая почка обнажена обычным косым поясничным разрезом. Она увеличена, местами сращена с жировой капсулой. Несмотря на это, почка выделена без особого труда; порядочное венозное кровотечение в момент отсечения почки над жомами, наложенными на почечную ножку, остановлено тампонадой. Жомы заменены лигатурами. Жировая капсула удалена на большей части протяжения. Поражения лимфатических желез не заметно. Тампон. Мышцы соединены кэтгутом, шов на кожу.

Осмотр удаленной почки показывает увеличение ее. Увеличение это касается почти исключительно поперечного ее диаметра, отчего почка стала скорее шарообразной. Консистенция ее плотная, поверхность довольно ровная. Увеличена почка за счет новообразования, занимающего при наружном осмотре заднюю половину органа. Передняя половина почки различима как таковая; на разрезе ее видно корковое вещество, мозговое же сплошь занято новообразованием, в центре коего имеется узел, окрашенный на манер сосудистых опухолей, проросший в почечную лоханку и вдающийся туда свободно в виде полипа величиной с волошский орех. В задней половине почки, соответственно главной массе новообразования, почечное вещество не различимо. Под микроскопом оказалось, что имеется веретено—клеточковая саркома почки.

Послеоперационный период течет совершенно гладко, при вполне достаточной функции оставшейся в организме правой почки. Спрашивается, каков прогноз в данном случае? В этом отношении нужно знать, что отдаленные результаты нефректомий по поводу злокачественных опухолей почек все еще далеко не удовлетворительны. Наряду с немногочисленными случаями многолетнего отсутствия рецидива, тк. что можно было бы говорить о действительно радикальном излечении больного, мы чаще всего имеем дело с рецидивами, возникающими в большинстве случаев на протяжении одного года после сделанной операции. Большая часть этих рецидивов представляется в виде рецидивов местных, т. е. развивающихся в глубине операционного рубца на уровне почечной ножки; во второй группе случаев мы имеем сочетание местного рецидива с метастатическими узлами; наконец мы имеем случаи метастазов без какого-либо рецидива на месте удаленной почки. Единственным средством улучшить конечные результаты нефректомий по поводу злокачественных новообразований почки будет: 1) возможно ранняя операция и 2) надлежащая, принаровленная к особенностям этих случаев техника операции.

Digital Library (repository)
of Tomsk State University
http://vital.lib.tsu.ru

Относительно важности возможно ранней операции говорить много не приходится. Ждать при наличности подозрения на новообразование почки развития ясного увеличения почки—большая ошибка. Чем больше tumor почки, тем меньше виды на возможность длительного, а тем более радикального оперативного пособия; большие же, неподвижные опухоли почек часто лучше всего и не трогать вовсе. Поэтому, в сказанных условиях, сомнения должны быть разрешены пробным обнажением, а при надобности, и пробным рассечением почки—операции, от которых больной только выиграет. Ибо, если при пробной операции будет найдено новообразование почки, то почка будет своевременно иссечена; если же новообразования нет и почка макроскопически кажется даже здоровой, то обычно в таких случаях дело идет о знакомом уже нам nephritis chronica haematurica, против которого сечение почки является могучим целебным средством.

Во вторых, nephrectomia по поводу злокачественного новообразования почки для того, чтобы претендовать на радикальность, должна быть сделана правильно. Это значит, что нужно 1) тщательно избегать нарушения целости больного органа, дабы содержимое его (частицы опухоли) никоим образом не попало в рану; 2) жировая капсула почки, а также надпочечная железа в случае ее поражения должны быть удалены; 3) вместе с почкой должен уйти и верхний отдел мочеточника, следовательно нужно всячески стараться перевязывать почечную ножку в составе одних только сосудов, а не en masse.

Насколько важно это последнее требование, видно, между прочим из препарата опухоли почки в данном случае. Если бы жом пришлось наложить в данном случае на почечную ножку близко к самой почке, в пределах лоханки, то в ране легко могла остаться часть вдававшегося в почечную лоханку новообразования—источник для рецидива на месте был бы налицо. И что такое или нечто подобное имеет место и на самом деле, я мог убедиться на двух больных, по странной случайности одновременно находившихся под моим наблюдением.

Первому из этих больных, мужчине 57 лет, была удалена в Москве (д-р Розанов) левая почка в марте 1915 года по поводу рака ее. Кровотечения возобновились уже в августе того же года. Ко мне больной обратился по поводу гэматурии и резко выраженной анэмии в половине января 1916 г. При цистоскопии можно было констатировать кровотечение из левого же мочеточника, т. е. на стороне удаленной почки. Кровь стекала из мочеточника густой струйкой. Ничего ненормального ни в области удаленной почки, ни по ходу мочеточника ощупать не удалось. Несколько месяцев спустя больной, отказавшийся от операции, погиб; все это время он сильно кровоточил, и под конец у него развился метастаз в печени.

Второй больной, мужчина 47 л., обратился ко мне 29 января 16 г. за помощью по поводу гэматурии. Оказалось, что 7 февраля 1913 года в Петрограде (проф. Федоров) ему была удалена правая почка по поводу гипернефромы. Кровотечения, опухолевого типа, возобновились в июне того

Digital Library (repository)
of Tomsk State University
http://vital.lib.tsu.ru

же года. Гэматурия временами очень сильна, с приступами колики на стороне удаленной почки, с выделением типичных червевидных сгустков, момент рождения коих из мочеточника в пузырь больной, по его словам, ощущает совершенно ясно. Цистоскопия показала, что кровь идет из мочеточника удаленной почки. Немного спустя у больного наступило острое задержание мочи в связи с сильным приступом гэматурии, что в более легкой степени случалось с ним и раньше. Потребовалось применить промывание пузыря с аспирацией через эвакуационный катетер; растянутый пузырь был переполнен мощными кровяными сгустками. Мною было высказано предположение о зависимости кровотечений от рецидива в культе мочеточника. Для производства рекомендованной ему операции больной отправился снова в Петроград, где обследовавшему его ассистенту клиники проф. Федорова, д-ру Добротворскому, мое предположение показалось „невероятным". В конце-концов, много позднее и, вероятно, не к пользе больного, врачу Добротворскому „стало очевидно, что он имеет дело с рецидивом у верхнего конца мочеточника". При произведенной им операции (7 июня 1916 г.) оказалось, что действительно в верхнем утолщенном слепом конце иссеченного мочеточника имеется узел новообразования, оказавшийся при микроскопическом исследовании гипернефромой, совершенно тождественной по строению с опухолью удаленной почки. В виду этого, а равно и потому, что этот узел новообразования сидел в стенке мочеточника на 5 снт. ниже отхождения его от лоханки, причем в промежуточной части мочеточника ни макро, ни микроскопически никаких изменений найдено не было; а также потому, что узел не покрыт слизистой оболочкой Добротворский квалифицирует его, как имплантационный рецидив. С таким толкованием можно согласиться тем более, что из описания препарата самой почки видно, что новообразование проросло в верхнюю чашечку и отростком вдавалось в лоханку (данные эти заимствованы из работы Добротворского, помещенной в Вестнике Хирургии кн. 4, 5, 6(Сборник Оппелю) стр. 64, 1922 г.).

Приведенные факты достаточно красноречивы, но, видимо, встречаются не часто. Я, по крайней мере, случаев этого рода больше не видал. Пользуюсь случаем, чтобы обратить Ваше внимание на приемы оказания помощи больным с задержкой мочи на почве обильного кровотечения в мочевой пузырь; источником его может быть почка, гипертрофия prostatae новообразование мочевого пузыря. При этом препятствием для мочеиспускания является скопление в пузыре кровяных сгустков. Для катетеризации пузыря в этих случаях предпочтительно употребление не мягкого resp. эластического катетера, клюв которого располагается на дне пузыря среди кровяных сгустков, а достаточно крупного (20-22 Charr) металлического катетера с большой кривизной. Клюв такого инструмента будет находиться выше осевших в силу тяжести на пузырное дно кровяных сгустков. Для удаления же последних нужно вооружиться шприцом и заняться промыванием пузыря. Если освобождение пузыря от сгустков через обыкновенный металлический катетер не удастся, то приходится прибегнуть к промыва-

Digital Library (repository)
of Tomsk State University
http://vital.lib.tsu.ru

нию пузыря и аспирации его содержимого через эвакуационный катетер, иногда после предварительного размельчения сгустков литотриптором. После этих, обычно продолжительных манипуляций, полезно закончить операцию промыванием пузыря раствором ляписа (1 : 1000). Само собой разумеется, что указанные приемы опорожнения пузыря от сгустков не применимы при наличности опухоли мочевого пузыря; потребные здесь мероприятия будут указаны в соответственном месте.

Digital Library (repository)
of Tomsk State University
http://vital.lib.tsu.ru

Лекция IV.

Сегодня я имею возможность показать Вам чрезвычайно интересный препарат огнестрельного повреждения почки, которую мне вчера пришлось неотложно удалить из-за профузного кровотечения, повлекшего за собой крайнюю степень обезкровливания, непосредственно угрожавшего жизни больного.

Многим из Вас больной этот известен. Это чех, Фр. Шв..., 26 лет, переведенный в клинику из чешского госпиталя 16. XII. 18. Больной происходит из здоровой семьи, всегда пользовался отличным здоровьем, никакими инфекционными заболеваниями и в частности гонореей не болел. В феврале 16-го года ранен в верхнюю треть левого бедра—оперирован с удалением осколков снаряда, поправился и через 3 месяца снова отправлен на фронт. 14-го ноября 18-го года, находясь в составе чешской дивизии, снова ранен на Самарском фронте: получил сквозное ранение, причем пуля вошла по аксиллярной линии правой половины грудной клетки несколько ниже уровня соска и вышла сзади справа же около первого поясничного позвонка; из начальных симптомов отмечает только умеренную гэматурию. Был эвакуирован в санитарном поезде, при чем ранение не причиняло сильных болей, а заживление быстро и гладко подвигалось вперед. 29/XI (т. е. 15 дней спустя после ранения) больной, находясь в уборной, сильно и резким движением пошатнулся, чуть не упал (поезд дернул в это время) и заметил, что мочится кровью; при этом ощутил сильную боль в правой почечной области, рвало. 13. XII (снова промежуток в 14 дней), уже во время пребывания в чешском госпитале в Томске, снова приступ сильнейшего почечного кровотечения, сопровождавшегося очень сильными болями и рвотой. 16. XII переведен в клинику—назначено постельное содержание. Наружная рана—входное и выходное отверстие—зарубцевавшись, t°-ра и пульс нормальны; со стороны внутренних органов отклонений от нормы не замечается. Почки не прощупываются, чего либо ненормального в правой поясничной области не замечается, но сотрясение правой почки слегка болезненно; самостоятельных болей в ней

Digital Library (repository)
of Tomsk State University
http://vital.lib.tsu.ru

нет. Исследование мочи: моча слегка мутновата, белка нет, слабо положительная реакция на гэмоглобин, единичные красные кровяные шарики, несколько больше белых кровяных телец. Т°-ра нормальная. При исследовании мочи 28/XII найдено то же, но количество гнойных телец значительно больше. 29/XII состояние больного было настолько хорошо, что говорилось о возможности скорой выписки, позволено встать. 30/XII (т. е. 17 дней со времени последнего кровотечения) утром порядочная гэматурия, без болей, но с ощущением небольшой слабости и головокружения; снова уложен в постель, пульс с 74 поднялся до 110. 31/XII—ощущение слабости; продолжается умеренная гэматурия—решено оперировать на следующий день. После обеда появилось угрожающее массовое кровотечение, в сопровождении колляпса, жесточайших болей в правой поясничной области и рвоты; пульс выше 140, очень плохого наполнения. Поэтому—экстренно операция. На операционный стол больной положен в состоянии острейшей анэмии, с едва прощупываемым пульсом. Уже в начале операции—остановка дыхания; искусственное дыхание, вспрыскивание камфоры, после чего операция быстро закончена без наркоза удалением правой почки. Подкожное вливание солевого раствора, согревание, капельная клизма. Последовало гладкое заживление, и 12/I больной переведен обратно в госпиталь. Некоторое время спустя, вполне поправившимся, он был эвакуирован на родину. Из послеоперационного периода отмечу, что с 4/I 19 моча стала совершенно прозрачной, микроскопически свободной от красных и белых кровяных шариков; реакция на белок и гэмоглобин отрицательная. Состояние мочеотделения явствует из нижеприводимых цифр:

1/I—мочи мало	(точно не измерено)		
2/I— 275 кб. снт.	—	уд. в.	1020
3/I— 800	—		1030
4/I—1100	—		1020
5/I— 900	—		1020
11/I—1150	—		1015

Данное наблюдение, представляет весьма значительный интерес и при том с разных точек зрения. Во-первых потому, что **огнестрельные повреждения почек,** как об'ект лечения **не принадлежат к числу часто встречающихся** ни в военное, ни тем более в мирное время. Об этом явно свидетельствуют как данные войн более старого времени, так и отчеты и данные войн южно-африканской (1899-1900), русско-японской (1904-1905), равно последней мировой войны и пережитой нами войны гражданской. Главнейшей тому причиной является, повидимому, непосредственная большая смертность огнестрельного повреждения почек, как связаннаго обычно с тяжелыми сопутствующими повреждениями соседних органов, как-то: брюшины, кишечника, печени, селезенки, легкого и позвоночника с его содержимым, т. е. спинным мозгом. И в самом деле, **изолированные огнестрельные ранения почек** по заявлению всех военных хирургов **наблюдаются редко,** что и не удивительно, если принять во внимание укрытое в глубине брюшной полости положение почек с одной стороны и большую

Digital Library (repository)
of Tomsk State University
http://vital.lib.tsu.ru

пробивающую силу современного ружья с другой стороны. Понятно также, что чаще должны встречаться подобные изолированные повреждения в мирное время, как результат выстрела из малокалиберного револьвера более старых систем, и что направление огнестрельного канала должно быть особенно счастливым, дабы не было побочных повреждений. В этом отношении господствует порядочное разногласие. Так по Wagner'y и Grawitz'y изолированные ранения почки мыслимы при проникании пули со стороны передней или боковой верхней или нижней области живота; по König'y направление раневого канала таково, что входное отверстие помещается у конца 11-12 ребра, а выходное вблизи остистых отростков, тк. обр. огнестрельный канал направляется снаружи и спереди—кнутри кзади. *Таубер* не разделяет указанных воззрений, исходя из того соображения, что flexura colonis dexlra et sinistra покрывают спереди почечные ниши и здесь фиксированы; поэтому огнестрельные ранения почки, принятые с передней поверхности туловища, неминуемо повредят ободочную кишку или же одну из тонко-кишечных петель; ранение же, нанесенное со стороны поясницы, может ограничиться повреждением одной из почек. В нашем случае пуля вошла по аксиллярной линии правой половины грудной клетки, несколько ниже уровня соска, и вышла сзади справа же около первого поясничного позвонка; отсутствие кровохаркания до известной, конечно, степени указывает на отсутствие повреждения легкого, а симптомокомплекс свежего ранения, исчерпывавшийся умеренной гэматурией, дает право заключить об **изолированном** повреждении правой почки.

Затем данный случай в высокой степени своеобразен с точки зрения **типа почечного повреждения**. Нам, конечно, неизвестна первоначальная картина изменений, развившихся в связи с ранением почки; в частности остается невыясненным, имело ли место кровоизлияние в околопочечную ткань. Данные ощупывания при поступлении больного в клинику дали результат отрицательный; отсутствие же склеротических изменений в околопочечной клетчатке, констатированное во время операции, говорит скорее против кровоизлияния или же за быстрое всасывание несущественного по своим размерам кровоизлияния. Тем интереснее характер повреждения, самой почки, уже зажившего на большей части своего протяжения ко времени операции. Мы имеем дело **с дырчатым прострелом почки**, осложненным лишь небольшими явлениями растрескивания почечной паренхимы, т. е. тем типом повреждения, который наблюдался в эксперименте при простреливании обескровленных почек (Küster); при простреливании же почек, сосуды и почечная лоханка коих были наполнены жидкостью, почка растрескивалась по всем направлениям (Küster). Так как условия этих последних опытов ближе подходят к условиям содержания жидкости в нормальном органе, то весьма вероятно, что более или менее гладкие дырчатые прострелы почки наблюдаются реже, чем более или менее обширные разрывы и растрескивания этого органа. Этот тип повреждения может доходить в случае особо тяжелом до растрескивания почки на множество различной величины кусков. При касательном к поверхности почки пролете

Digital Library (repository)
of Tomsk State University
http://vital.lib.tsu.ru

пули может получиться жолобообразное ранение или отделение большего или меньшего участка от почечного полюса. Ранения почечной лоханки, почечных сосудов, равно отрыв мочеточника справедливо пользуются репутацией особо тяжелых повреждений.

Дальнейшею особенностью огнестрельного повреждения почки в нашем случае, имевшею роковые последствия, является **направление огнестрельного канала, пронизавшего** на своем пути **почечную пирамидку с выходом пули через ее верхушку.** Огнестрельный канал, зарубцевавшийся на большой части своего протяжения, ко времени удаления почки, т. е. спустя 47 дней после ранения, оказался закупоренным в сосочковом отделе простреленной пирамидки **свежим еще кровяным сгустком.** Ясно, стало быть, что должны были существовать какие то местные условия, препятствовавшие процессу организации кровяного сгустка в верхушке пирамидки и, наоборот, благоприятствовавшие его размягчению. В результате же такого размягчения тромба и получалось **повторное последовательное кровотечение** в виде гэматурии, принявшей в конце-концов жизнеопасные размеры. Причиной последовательных кровотечений при повреждениях чаще всего является инфекция раны, ведущая к разжижению тромба. Здесь мы также встречаемся с инфекцией поврежденной почки, внешним чему выражением служит пиурия. Судя по небольшому количеству гноя в моче и принимая во внимание безлихорадочное течение повреждения, мы имеем инфекцию хотя и довольно легкую, но все же достатсчную для пагубного воздействия на тромб и процесс его организации. Происхождение resp. занос этой инфекции в почку без особой натяжки можно связать с моментом ранения, т.к. последнее имело место у суб'екта здорового, в частности со здоровыми мочевыми путями, не подвергавшегося к тому же инструментальным мероприятиям (катетеризации больного не было). Косвенно дальнейшим тому доказательством служит прекращение пиурии после экстирпации поврежденной почки. За отсутствием в моче белка и цилиндров инфекцию эту надо понимать как легкую форму пиэлита и папилита (т. е. воспаления сосочка поврежденной пирамидки); отсутствие лихорадки об'ясняется сверх того и свободным стоком мочи из почечной лоханки.

Так или иначе, но существенной **особенностью гэматурии в данном случае представляется повторность отдельных приступов позднего последовательного кровотечения и массовый, непосредственно жизнеопасный ее характер.** Мы видим, таким образом, что **повреждение верхушки resp. сосочка пирамидки способно давать профузное кровотечение.** Обстоятельство это принципиально важно, так как служит доказательством справедливости тех единичных наблюдений из области tbc. почек, согласно которым изолированное туберкулезное из'язвление сосочка способно быть источником массового кровотечения. Вообще же характер гэматурии, как наиболее доказательного симптома (по данным Otis'a гэматурия встретилась 24 раза из 78, по Tuffiez в 22 из 38) почечного ранения, несколько иной. В случаях пулевого ранения, не сопровождающихся тяжелым разрушением органа, ранением сосудов почечной ножки или крупных их ветвей, при отсутствии затека-

Digital Library (repository)
of Tomsk State University
http://vital.lib.tsu.ru

ния крови в одновременно поврежденный брюшинный мешок, гэматурия носит обычно жизнеопасного характера. Исключениями являются те случаи повреждения, где гэматурия, хотя-бы и умеренная, очень длительна (опасность анэмии) или же настолько сильна, что вызывает свертывание крови в мочевом пузыре с затруднением мочевыведения вплоть до полного задержания мочи. Сказанное касается только гэматурии как таковой, но не наружного или внутреннего кровотечения из поврежденной почки; эти формы кровотечений, в виде кровотечений первичных и последовательных, наблюдались как причина смерти при огнестрельных повреждениях почки в 25 проц. (Chauvel et Nimier). Но отрицать за гэматурией при огнестрельном повреждении почки всякую опасность для жизни, не допускать возможности истечения кровью через естественные мочевые пути, как-то делает v. Oettingen было бы неправильно. Доказательством тому служит хотя бы даннное наблюдение, где больной несомненно погиб бы, не будь ему экстренно оказана надлежащая хирургическая помощь. Да и вообще отрицать возможность истечения кровью в форме гэматурии после огнестрельного повреждения почки возможно тем менее, что мы наблюдаем таковое иногда при новообразованиях мочевого пузыря resp, почек, где калибр кровоточащих сосудов безконечно меньше.

Не могу здесь не упомянуть также об одном наблюдавшемся мною **случае смертельной почечной гэматурии, повидимому, цынготного происхождения,** где больной в течение немногих дней на наших глазах выцедился буквально до последней капли крови. Правда, механизм кровотечения здесь иной, но то, что возможно при целости сосудов, тем более возможно при нарушении их целости. Случай этот был таков. Больной Мих. Н., 33 л. был принят в хир. фак. клинику по поводу интенсивной гэматурии, приведшей больного за 10 дней болезни в состояние резкой анэмии и такой слабости, что при попытке встать с постели больной упал в обморок. Из анамнеза выяснилось, что больной происходит из безусловно здоровой семьи и сам рос здоровым ребенком. В 7-м классе гимназии перенес дифтерит; в 1914 году болел передним уретритом, вполне излеченным в течение месяца. В начале июня 1920 года, числа 6-го-8-го, простудившись, испытывал общее недомогание (общая слабость, стесненное дыхание); к этому позже присоединились боли в крестце, по мнению больного от того, что он потный лежал на земле; и, наконец, 11-го июня, т. е. через каких-нибудь 5 дней от начала заболевания, внезапно, без каких-либо болевых ощущений, при нормальном по частоте и количеству выделяемой мочи акте мочеиспускания, появилась интенсивная гэматурия. В области почек ощущал разве чувство некоторой тяжести и неловкости, что, впрочем, замечалось и до появления гэматурии.

С точки зрения об'ективного исследования ничего кроме резкой анэмии и общей слабости не отмечено. Суточное количество мочи 1100-1700 (больной до поступления в клинику лежал в губ. земской больнице), уд. вес 1011; под микроскопом ничего кроме массовой примеси крови не найдено;

Digital Library (repository)
of Tomsk State University
http://vital.lib.tsu.ru

сгустков в моче нет, хотя в больнице однажды пришлось ввести больному катетер по поводу закупорки мочеиспускательного канала кровяным сгустком. Мочится 3-4 раза в сутки. Почки не прощупываются. Попытка уяснить происхождение гэматурии при помощи цистоскопии не удалась из-за интенсивности гэматурии и невозможности в достаточной мере отмыть пузырь. Назначенные внутрь extr. secalis cornuti и впрыскивание противодифтеритной сыворотки под кожу остались безо всякого эффекта. Так продолжалось 21-го и 22-го при нарастании явно угрожающей слабости и обезкровливания больного, в виду чего 23-VI решено путем sektionis altae выяснить источник кровотечения (пузырь, почка) и соответственно результату исследования принять те или иные меры к остановке кровотечения. В мочевом пузыре источников кровотечения не найдено: наблюдение же за работой мочеточников показало, что кровь идет из обоих почек, но особенно сильно из левой почки. При таких условиях наиболее вероятным болезненным процессом в почках мог быть или гэматурический нефрит или цынготное поражение почек. Против первого предположения в известной мере говорили вышеуказанные свойства мочи, за второе—то обстоятельство, что в это время мы переживали довольно сильную эпидемию цынги, в довольно разнообразных формах проявления. В качестве попытки лечебного мероприятия было решено сделать декапсуляцию почек и прежде всего более сильно кровоточащей левой стороны. Но когда для производства этой операции больной был положен на бок, то на ягодицах, отчасти и на пояснице, были обнаружены большие кровоподтеки. При таких условиях, т. е. наличности общей уже кровоточивости, операция декапсуляции была признана предприятием безнадежным. Пузырь зашит обычным двухрядным швом наглухо, брюшной разрез сшит до марлевого дренажа в предпузырном пространстве. Операция продолжалась 25 минут, на наркоз пошло 12,0 хлороформа и 15,0 эфира. К вечеру того же дня повязка сильно промокла кровью, анэмия нарастает, частый слабый пульс. Extz. fl. hydrastis canad внутрь, желатина под кожу, calcium chloratum в виде клизмы—все безо всякого эффекта, и в ночь на 24-е июня больной скончался.

Прежде чем привести Вам данные протокола вскрытия, я должен несколько остановиться на обосновании своего взгляда на гэматурию в этом случае, как на проявление цынготного заболевания. Если для распознавания цынги требовать непременно наличия столь характерного заболевания десен и наличия петехиальных кровоизлияний в кожу, то, конечно, данный случай за цынгу считать не придется. Но заболевания десен при цынге, хотя, по справедливости, и часты и характерны, но далеко не обязательны, или же в постепенном развитии цынготного симптомокомплекса могут быть симптомом не первоначального порядка. Тоже приходится сказать и о петехиях, вместо коих можно при случае встретиться с более или менее обширными кровоизлияниями в кожу и подкожную клетчатку, мышцы. В данном случае мы как раз и имели отсутствие заболевания десен с одной стороны и появление обширных кровоизлияний на ягодицах уже под конец заболевания. По сравнению с частотой кровоизлияний в кожу resp. подко-

Digital Library (repository)
of Tomsk State University
http://vital.lib.tsu.ru

жную клетчатку, таковые в слизистые оболочки и особенно кровотечения из них наблюдаются много реже. **Гэматурия из почек при цынге известна, но несомненно встречается очень редко;** если бы появление ее зависило только от измененного состава крови, то гэматурия при цынге принадлежала бы к числу наиболее постоянных симптомов, чего на самом деле не наблюдается. Надо думать, что здоровое состояние почки тому причиной, тк. почки при цынге обычно представляются не измененными. Но известно также, что в отдельных наблюдениях в почках умерших от цынги находили то жировое перерождение, то изменения воспалительного характера. Возможно, что состояние болезненного процесса в почках с одной стороны и соответственных изменений со стороны крови цынготного больного, с другой стороны, и ведет в сумме к появлению гэматурии. Наше наблюдение как-будто дает фактическое обоснование такому предположению, тк. в почках, как гласит протокол вскрытия, были найдены воспалительно-дегенеративные явления. Особенностью гэматурии в нашем случае является ее интенсивность и та непомерная быстрота (13 дней), с которой она довела больного до полного обезкровливания. Остальные подробности симптомокомплекса в данном случае безо всякой натяжки укладываются в рамки обычной картины цынготного заболевания.

Из протокола вскрытия следует отметить: 1) не подозревавшуюся при жизни и ничем себя не проявлявшую раковую, величиной с медный пятак язву малой кривизны вблизи входа в желудок, с массовым раковым же поражением забрюшинных лимфатических желез и 2) воспалительно—дегенеративные изменения в почках, сводящиеся к следующему: почки немного увеличены, мягковаты, капсула снимается с некоторым затруднением: корковый слой розово-желтоватый, с полосками темно-красного цвета и маленькими редко встречающимися кровоизлияниями, причем корковый слой несколько приподнимается на поверхности разреза; пирамидки заметны отчетливо, граница их с корковым слоем темно-красного цвета; в лоханках много темно красной свернувшейся крови; слизистая их немного набухла, но не изменена; слизистая мочеточников и мочевого пузыря не изменена; в мочевом пузыре темно-красные кровяные свертки Микроскопически в почках—кровоизлияния, заполнение кровеносных сосудов кр. кровяными шариками, в почечном эпителии местами следы дегенерации и некроза.

Если после этого отступления мы снова вернемся к симптомокомплексу почечного ранения, то следующим за гэматурией симптомом является **истечение мочи** из раны resp. мочевая инфильтрация в окружности поврежденного органа. Истечсние мочи через поясничную рану рассматривается как патогномонический симптом почечного ранения, указывающего в то же время на ранение почечной лоханки или мочеточника (Juffier); резанная же рана почечной паренхимы не дает существенного выделения мочи, благодаря немедленному перерождению канальцев на месте разреза и их закупорке фибринозным экссудатом (Tuffier). Примесь мочи распознается по запаху, пробой на лакмусовую бумажку (Ze-Dentu), назначением внутрь иодистого кали и прикладыванием к ране через несколько часов крахмаль-

Digital Library (repository)
of Tomsk State University
http://vital.lib.tsu.ru

ной бумажки—в случае выделения мочи бумажка окрашивается в синий цвет (Chauvel et Nimier). **Анурия**, наблюдается лишь в виде исключения, уменьшение же количества мочи (Chaveul et Nimier) считают хорошим иногда диагностическим признаком, хотя и менее точным, чем гэматурия.

Тк. прогноз изолированного огнестрельного ранения почки, не осложненного повреждением почечной лоханки, мочеточника и почечных сосудов в общем хорош, то и нет повода к немедленному активному вмешательству; здесь достаточно дезинфекции окружности раневого отверстия и наложения хорошо всасывающей асептической повязки. Главнейшим показанием к оперативному вмешательству служит интенсивное кровотечение, как первичное так и последовательное, Будет ли оно в форме наружного кровотечения через раневой канал, в виде ли образования околопочечной быстро растущей гэматомы или, наконец, в виде особенно сильной и ведущей к явлениям остро нарастающей анэмии гэматурии. В подобных случаях оперативное вмешательство неотложно и имеет своей целью надежную остановку кровотечения. Подход к почке избирается через широкий поясничный (косой) разрез, самый же метод остановки кровотечения выясняется в связи с характером повреждения почки и состоянием раны в смысле инфекции, причем в одном случае можно ограничиться тампонадой (марля, тампонада мышцей, жиром) почечной раны и окружности почки, в другом прийдется прибегнуть к иссечению почки. Дальнейшим показанием к операции будет служить обильное истечение мочи из раны, указывающее на ранение почечной лоханки и мочеточника, либо развитие мочевой инфильтрации в околопочечной resp. забрюшинной клетчатке с картиной тяжелой глубокой флегмоны. И здесь, применительно к особенностям ранения, придется выбирать между простым разрезом в целях опорожнения скопления и удалением почки. В случае свежего ранения почечной лоханки resp. мочеточника не исключается попытка наложения шва.

Digital Library (repository)
of Tomsk State University
http://vital.lib.tsu.ru

БЕРЕГИТЕ КНИГУ
Зак. Гос. Мед. Инст.

Лекция V.

Больная, истощенного вида, 57-летняя женщина, обратилась за помощью в клинику по поводу кровавой мочи, несколько учащенного и временами лишь умеренно болезненного мочеиспускания.

Больная эта мне хорошо известна, т. к. в 1911 году, т. е. семь лет тому назад, я оперировал ее по поводу новообразования мочевого пузыря. С тех пор больная, живя в Томске, ко мне не обращалась, как, по ее словам, вообще ни к кому не обращалась, и я считал ее радикально излеченной. Случай этот особенно хорошо сохранился у меня в памяти, т. к. принадлежит к числу тех немногих—я видел таких случаев всего два,—где я лично мог убедиться в возможности отчетливого прощупывания внутрипузырного новообразования, не носящего характера инфильтрирующей опухоли стенки мочевого пузыря. Действительно, при бимануальном исследовании (со стороны влагалища и передней брюшной стенки) в левой половине полости пузыря ясно ощупывалось плотно-эластичное, сидевшее на ножке и потому довольно подвижное и безболезненное образование, величиной с крупную виноградину, принятое в связи с жалобой на гэматурию за новообразование мочевого пузыря; распознавание это подтвердилось при произведенной затем цистоскопии: мы имели ворсинчатого характера новообразование на ясно сформированной ножке, прикреплявшейся в лево-нижнем отделе пузырного дна. Из дальнейшего изложения Вам станет понятным, почему у меня и теперь, в виду жалоб больной на гэматурию, снова создается довольно твердая уверенность в том, что причиной гэматурии служит рецидив успешно в свое время удаленной опухоли мочевого пузыря.

Но послушаем, что сообщает нам больная о времени, протекшем со времени первой операции, т. е. 1911 года. Оказывается, что бывшие до операции кровотечения из пузыря прекратились после таковой и не повторялись до 1914 года, но больная тогда за врачебной помощью не обращалась. Затем все обстояло благополучно до февраля текущего (1918) года, когда внезапно появилось очень сильное кровотечение, продолжавшееся 4 дня, и с тех пор кровь, в большем или меньшем количестве, не исчезает

Digital Library (repository)
of Tomsk State University
http://vital.lib.tsu.ru

из мочи. Временами мочеиспускание несколько учащено и умеренно болезненно; но главное, что ее беспокоит—это кровавая моча. Если к этому я Вам добавлю, что впервые гэматурию, длившуюся всего один день, больная заметила в 1910 году; что после этого кровавая моча, опять таки в виде кратковременного эпизода, была лишь год спустя, после чего больная и была оперирована, то Вы видите, что характер гэматурии в настоящее время резко изменился; из кратковременной, повторявшейся с промежутками от 1—3 лет, она становится интенсивной, длительной и осложняется хотя и легкими, но все же циститными симптомами: кроме упомянутого учащения и болезненности мочеиспускания, и свежевыпущенная моча больной, как Вы видите, свидетельствует об умеренном катарре пузыря: она слабо кислой реакции, мутна, с ничтожными следами белка, содержит под микроскопом порядочное количество пузырного эпителия и белые кров. шарики в количестве, значительно превышающем то, что можно было бы ожидать в соответствии хотя бы и с массой содержащихся в моче кр. кров. телец. Таким образом наличность цистита у больной несомненна; и т. к. больная после первой операции ушла с нормальной мочей, никаким внутрипузырным манипуляциям не подвергалась, то естественно думать, что заражение пузыря должно было произойти каким-либо другим путем: вернее всего при посредстве микробов,выделявшихся из организма через почки resp мочу. И, действительно, основания к такому толкованию имеются: в 1917 году больная болела аппендицитом, лежала в больнице и лечилась согревающими компрессами; наличность же опухоли в пузыре создала условия, благоприятные для оседания инфекции.

Перейдемте теперь к об'ективному исследованию нашей больной. Вы имеете перед собой пожилую, малокровную, сухую, подвижную женщину, с резко ослабленным питанием и выраженным склерозом периферических артерий. Больная легко возбудима, очень словоохотлива; кашляет давно, случалось даже харкала кровью. Умеренная отдышка. Костяк грудной клетки резко выступает под дряблой кожей, деформирован (так наз. куриная грудь); надключичные ямки глубоко запавши. При перкуссии—притупление звука справа; при выслушивании—выдох над правой верхушкой и ослабление дыхания справа; слева—мелкопузырчатые хрипы. Границы сердца в пределах нормы, тоны глуховаты. Стенка живота дряблая, носит в hypogastrim след от бывшей операции; органы полости живота в норме. При гинекологическом исследовании ничего ненормального со стороны половой сферы не найдено. При том же исследовании и на этот раз определяется наличность в пузыре опухоли, но граница ее не столь резка как прежде, т. е. до первой операции; при таком исследовании сколько-нибудь заметной болезненности мочевого пузыря не замечается.

Ясное дело, что таким результатом исследования наше предположение о наличности рецидива опухоли в мочевом пузыре получает значительную опору. Окончательного же выяснения существующего положения вещей мы можем ждать лишь от цистоскопии. Этот, именно, метод и является наиболее ценным распознавательным средством как для установки на-

Digital Library (repository)
of Tomsk State University
http://vital.lib.tsu.ru

личности опухоли в пузыре вообще, так и для выяснения всех могущих интересовать нас в данном случае подробностей, как-то: внешнего вида опухоли, (ворсистая, с гладкой поверхностью, инкрустированная) числа их (оне нередко множественны), места прикрепления опухоли (особенно важно отношение к пузырному отверстию мочеточников), характера связи с пузырной стенкой (опухоли на ножке, опухоли инфильтрирующие). В случае, если цистоскопическое исследование делается в период отсутствия гэматурии или при возможности достаточно отмыть пузырь даже при наличности таковой, для постановки диагноза часто достаточно одного взгляда, т. к. цистоскопическая картина в этом случае до чрезвычайности резка и отчетлива. Много труднее условия для цистоскопии при сильной кровоточивости опухоли и при осложнении более или менее выраженным воспалением мочевого пузыря; здесь к трудностям и даже невозможности достаточного отмывания пузыря от крови присоединяется нетерпимость пузыря к наполнению его жидкостью, что делает цистоскопию даже невозможной.

В нашем случае цистоскопическое исследование дало следующий результат: в пузыре имеется множественное развитие папиллярных (сосочковых, ворсинчатых) опухолей различной величины; самый крупный экземпляр расположен по средней линии передней стенки пузыря, свешиваясь в его полость в виде массивного петушиного гребня; опухоль эта несомненно расположена по линии бывшего разреза пузыря; следующий по величине экземпляр опухоли сидит и на этот раз в лево-нижнем отделе пузырного дна, соответствуя местоположению удаленной при первой операции опухоли, но соединенный на этот раз с пузырной стенкой широким основанием; на поверхности этой опухоли местами расположены гнойные хлопья; сверх того имеются множественные, различных размеров, но в общем небольшие, папилломы; слизистая пузыря гиперемирована, кое-где небольшие хлопья гноя.

Эта картина пузырных изменений весьма поучительна. Здесь мы воочию убеждаемся как в чрезвычайной наклонности папиллярных опухолей к рецидивированию после их удаления, так и к обсеменению (имплантационный рецидив). В этом отношении особенно характерна имплантация рецидивной опухоли как раз по линии бывшего сечения мочевого пузыря. Это обстоятельство, т. е. способность к имплантации, является уже несомненным указанием на злокачественную (хотя-бы только и с клинической точки зрения) природу этой разновидности новообразований мочевого пузыря. Но в пользу таковой, даже и с патологонатомической точки зрения, говорит в нашем случае и самый способ соединения рецидивировавшей опухоли с пузырной стенкой; вместо прежнего сидения на хорошо сформированной ножке, мы имеем теперь новообразование на широком основании, что свойственно опухолям злокачественным. И вот, сопоставляя результаты об'ективного исследования с данными анамнеза, вы видите, что: 1) страдание в данном случае тянется уже свыше 7 лет, условно считая за начало его—время появления гэматурии впервые; что 2) оно, не считая последнего месяца, очень мало беспокоило больную, проявляясь лишь из-

Digital Library (repository)
of Tomsk State University
http://vital.lib.tsu.ru

редка, с большими промежутками и кратковременно кровавой мочей, и что 3) сейчас оно несомненно вступило в неблагоприятную стадию, приняв явно злокачественный характер, став множественным и осложнившись циститом, избавиться от которого в данных условиях во многих случаях оказывается по меньшей мере очень трудно.

Предложенный Вашему вниманию случай является весьма типичным для заболевания новообразованием в мочевом пузыре. В самом деле, если опухоль вырастает в здоровом дотоле пузыре, то сплошь и рядом единственным симптомом, которым она себя проявляет, служит именно **кровавая моча.** Кровотечения эти весьма нередко носят характер мимолетный; безо всякой видимой причины появившись, оно способно исчезнуть с такой же внезапностью, вне всякой связи с покоем или движениями больного, и при том так, что уже при ближайшем мочеиспускании моча снова может быть вполне свободна от крови. Эта кратковременность гэматурических периодов и то, что промежутки между ними могут измеряться даже месяцами и годами, часто влечет за собой неглижирование этим симптомом со стороны больных с одной стороны, а с другой налагает на врача обязанность обращать на всякую гэматурию вообще, а тем более на гематурию указанного типа особое внимание, настаивая на цистоскопическом исследовании мочевого пузыря. Важно это в видах возможно раннего распознавания и своевременного излечения страдания.

Если непостоянна уже частота, с какой повторяются кровотечения при опухолях мочевого пузыря, то и количественно они весьма различны, не только в разных случаях, но даже и у одного и того же больного. Особенно тяжело для больных образование об'емистых кровяных сгустков в мочевом пузыре, затрудняющее или делающее невозможным произвольное его опорожнение. Длительная, хотя бы и умеренная потеря крови, особенно в случаях злокачественного новообразования, ведет к выраженным степеням малокровия. Пока нет цистита, опухоли мочевого пузыря обычно не причиняют **болей** их носителям; но таковые неизбежно присоединяются, раз развивается цистит, или же если злокачественная опухоль переходит на окружающие органы.

Цистит в более поздние стадии существования пузырного новообразования, особенно же злокачественного, развивается как правило даже в случаях, никогда не подвергавшихся инструментальному исследованию. Неровная resp. распадающаяся поверхность новообразования, расстройства опорожнения пузыря с задержкой мочи, сдобренной в качестве питательной среды кровью, создают условия, весьма благоприятствующие оседанию и развитию микробов, попавших в пузырь тем или иным путем (через уретру, с мочей, гэматогенным путем или же путем непосредственного проникания из кишечника). Весьма понятно поэтому, что циститы при новообразованиях пузыря часто достигают весьма интенсивных степеней выраженности и лишь с трудом и то лишь в известной мере поддаются общепринятым в терапии цистита лечебным мероприятиям. Наличность выраженного цистита сказывается учащенным, крайне болезненным мочеиспусканием (те-

Digital Library (repository)
of Tomsk State University
http://vital.lib.tsu.ru

незмы пузыря и даже прямой кишки), причиняющим больным чрезвычайные страдания, и выделением гнойной resp. гнилостно-кровянистой мочи. При подобных условиях, особенно же при одновременной хотя бы частичной задержке мочи в пузыре, нередко присоединяется путем восходящей инфекции пиэло-нефрит, приводящий к смерти. Об'ективным выражением его служат: пиурия, боли в почечной области, как самопроизвольные, так и при сотрясении, при случае определяемое ощупыванием увеличение почки resp. почек, лихорадка, и диспептические явления (обложенный язык, отсутствие аппетита, сильная жажда, тошнота, рвота), как выражение аутоинтоксикации в связи с недостаточной деятельностью почек.

Из **расстройств мочеиспускания** наблюдаются упомянутые уже затруднения в опорожнении пузыря. В наиболее резкой форме свойственны они инфильтрирующим стенку пузыря злокачественным новообразованиям, а особенно таковым в области пузырной шейки. Но и так наз. доброкачественные сосочковые опухоли пузыря ведут к затруднению опорожнения пузыря или в силу большого об'ема опухоли или потому, что снабженная ножкой опухоль закладывает в течение акта мочеиспускания orificium internum на подобие клапана (сходство с аналогичным симптомом—перерыв мочевой струи при камне мочевого пузыря); опухоли, обрастающие или закладывающие пузырное отверстие мочеточника, вызывают застой мочи в вышележащих отделах мочевых путей с образованием уретеро-гидро resp. пионефроза.

Такова, М. Г., симптоматология новообразований мочевого пузыря. В отношении их распознавания мне остается лишь немного добавить к сказанному выше. Выделение крови из мочевых путей—такой симптом, мимо которого нельзя проходить без надлежащего внимания, к чему так склонны больные, а к сожалению и врачи, если дело идет о кратковременной, не сопровождающейся болевыми ощущениями, да и к тому же повторяющейся, быть может, лишь с большими промежутками и без всякой видимой причины гэматурии. В глазах же человека сведующего гэматурия вообще, а тем более охарактеризованная только что упомянутыми особенностями (гэматурия „опухолевого" типа) есть абсолютное показание для цистоскопии, которая в опытных руках не представляется способом исследования, сколько-нибудь обременительным для больного и особенно для больной. О важности же своевременного, возможно раннего распознавания пузырного новообразования распространяться не приходится. По сравнению с цистоскопией все остальные способы распознавания решительно отходят на задний план. Исследование мочи (у женщин необходимо брать мочу для исследования катетером с соблюдением правил асептической катетеризации) дает определенные данные лишь в случае нахождения в ней частиц новообразования; бывает это редко, пытаться же добиться отрывания ворсин с поверхности опухоли аспирацией, не может быть признано методом целесообразным и безопасным. Ощупывание сидящей на ножке в пузыре опухоли удается лишь в виде редкого исключения (у женщин—бимануально со стороны передней брюшной стенки и влагалища; у мужчин

Digital Library (repository)
of Tomsk State University
http://vital.lib.tsu.ru

так же, но через прямую кишку); инфильтрирующие опухоли пузырного дна доступны у мужчины ощупыванию через прямую кишку. Особенно же отчетливые результаты дает ощупывание в случаях далеко зашедшего разлитого ракового поражения пузыря, захватившего как шейку, так и тело его. При этом в hypogastrium тотчас над лобком, прощупывается твердая, без резких границ, с неровною поверхностью опухоль, ощупывание коей вызывает и без того не дающие больному покоя мочепузырные тенезмы.

Ощупывание извнутри стенок мочевого пузыря введенным в него металлическим зондом—щупом, находившее себе применение до введения цистоскопии, должно быть оставлено как метод грубый, слепой, травматизирующий и способный вести к распознавательным ошибкам. Я хорошо помню один такой случай из первых шагов моей деятельности, где инкрустированную солями большую множественную папиллому я в результате зондирования принял за камень мочевого пузыря. Вскрыв пузырь высоким сечением, я получил сильнейшее кровотечение из новообразования; Вам полезно будет знать, что в таком отчаянном положении нет лучшего кровоостанавливающего средства, как возможно скорее и основательнее удалить сосочковое новообразование, оборвав его пальцами на уровне его прикрепления к слизистой и, буде нужно, затампонировав затем туго полость пузыря; по остановке кровотечения операция заканчивается обычным способом. (Иссечение, прижигание).

Определение гистологического строения опухоли в деле распознавания уже установленной наличности опухоли мочевого пузыря не играет такой роли, как в распознавании опухолей других органов. И это потому, что в конце-концов, мы не имеем возможности отличить нашими распознавательными клиническими приемами опухоль пузыря добро и злокачественную. Если несомненно, что известная часть сосочковых опухолей до поры до времени, суть новообразования доброкачественные с точки зрения их микроскопического строения; если правильно и то, что некоторые экземпляры оставались таковыми годы и десятки лет, то с другой стороны, и именно с клинической точки зрения и с точки зрения интересов больного, правильнее считать если не все, то подавляющее большинство новообразований мочевого пузыря в конце-концов злокачественными. Да и как оценивать их иначе, раз так наз. доброкачественной папилломе, наиболее частой разновидности опухолей мочевого пузыря, свойственно: упорно рецидивировать после удаления, злокачественно перерождаться и давать имплантационные рецидивы; к тому же в большом количестве случаев, при тщательном микроскопическом исследовании, экземпляры, клинически еще доброкачественные, являются микроскопически уже частично злокачественными. Поэтому безусловно правы те, кто считает новообразования мочевого пузыря злокачественными и подлежащими немедленному радикальному удалению.

Таким образом при наличности новообразования в мочевом пузыре надо установить в каждом отдельном случае не показания, а противопоказания к оперативному удалению опухоли. Таковыми мы считаем все то

Digital Library (repository)
of Tomsk State University
http://vital.lib.tsu.ru

что несовместимо с производством серьезной, а тем более жизнеопасной операции (напр. частичное иссечение пузыря, полное его удаление с пересадкой мочеточников), как то пожилой возраст, крайние степени анэмии и истощения, общие противопоказания для наркоза. За этими исключениями мы имеем выбор между лечением симптоматическим и оперативным, под коим разумеются как метод эндовезикального удаления новообразования, так и удаление их при помощи высокого сечения пузыря (sectio alta) или же путем частичной резекции пузыря; наиболее широким и коренным способом операции, применимым лишь при определенных показаниях, будет полное иссечение мочевого пузыря с пересадкой мочеточников в кишечник.

Длительный спор о сравнительных достоинствах и недостатках эндо и трансвезикального путей операции можно считать в настоящее время достаточно вырешенным в том направлении, что в опытных руках и при умелом выборе подходящих случаев эндовезикальный метод операции (удаление через операционный цистоскоп холодной или горячей петлей, щипчиками, ложкой и т. д.) вполне допустим. Но он предполагает выработанную, совершенно специальную технику, обладание коей не обеспечивается еще и полным владением техникой цистоскопии и катетеризации мочеточников. Поэтому понятно, что подавляющее большинство операторов до сих пор стояло за предпочтительность удаления опухолей пузыря под контролем глаза через sectio alta. И если в самое последнее время снова намечается вполне определенный сдвиг в сторону расширения показаний к эндовезикальному методу, то это случилось, благодаря введению метода разрушения опухолей внутрипузырным применением токов высокого напряжения; действительно этот способ, дающий хорошие результаты и имеющий за собой достаточно уже доказательную давность наблюдений, безусловно доступен всякому, владеющему техникой цистоскопии и катетеризации мочеточников.

Суть этого метода заключается в непосредственном местном воздействии на опухоль токами высокой частоты и низкого напряжения, при чем вещество опухоли уничтожается или путем электрокоагуляции (диатермия) или же путем искро-деструктивного действия (фульгурация, ètincelage). При первом, американском способе (Beer, Keyes), проводящий токи высокого напряжения тонкий с небольшой головкой (№ 6-7 Charr) электрод приводится в непосредственное соприкосновение с веществом опухоли, которое и разрушается развивающейся при этом высокой t^0-рой (75^0—100^0); при втором, французская модификация первого (Heitz-Boyer, Cottenot), электрод калибра № 10-12 Charr.) с широким плоским окончанием устанавливается на растоянии 1-2 миллим. от поверхности опухоли, которая разрушается механическим эффектом искровых разрядов, без участия температурного влияния. Практически оба метода почти что равноценны; преимущество, может быть, отчасти на стороне французского метода, поскольку при нем отпадает реальная возможность кровотечения во время отпадания струпа от электрокоагуляции, и большая нежность послеоперационного

Digital Library (repository)
of Tomsk State University
http://vital.lib.tsu.ru

рубца; последнее имеет значение, если опухоль, как это часто бывает, сидит в непосредственной близости от мочеточникового устья.

Из инструментов, кроме цистоскопа для катетеризации мочеточников, нужен аппарат для получения токов высокой частоты resp. диатермии и специальный, проходящий через цистоскоп зонд-электрод для коагулирования опухоли.

В качестве аппарата для диатермии мы располагаем „Irodiatherm'ом" фирмы Louis и Loewenstein (Berlin). На крышке этого аппарата, сработанного в виде небольших размеров деревяннаго ящика, имеются справа— прикрытая футляром Funkenstrecke, слева— з а ж и м ы для взятия тока и в середине 4 никеллированных столбика, в которые укреплены две покрытых черной эмалью спирали: сперва укрепляется большая спираль в оба больших и одинаковой величины столбика, а затем меньшая спираль, вставленная в большую, укрепляется в остальные два столбика. Ручку выключателя на передней стенке аппарата устанавливают горизонтально, один конец проводника соединяют с Anschlussdose рядом с выключателем, другой конец соединяют со штепселем сети освещения (при приобретении уродиатерма нужно указать напряжение и род (постоянный, переменный) тока, которым имеют пользоваться). После этого контакты Funkenstrecke устанавливаются на расстоянии 1—4 mm, а оба изолированных резиной провода укрепляются в обоих Hartdummiklemmen. Свободный конец одного из этих проводов соединяют с зондом для коагуляции, после чего устанавливают нужный для коагуляции опухолей ток следующим образом: кусок сырого мяса величиной с волошский орех помещают в сосуд с водой так, чтобы мясо было покрыто водой и втыкают в него конец провода, имеющего быть затем соединенным с пластинчатым брюшным электродом. После этого, взяв в руку зонд для коагуляции, ставят ручку выключателя вертикально, т. е. включают ток, и, прижав верхушку зонда к мясу на 4-5 секунд, смотрят, имеет-ли место процесс коагуляции, что сказывается обесцвечиванием мяса. Если такое обесцвечивание в указанный срок времени имеет место, то сила тока выбрана правильно, и ток выключают. Если обесцвечивание не наступило, то поворотом черной ручки-пуговки налево увеличивают расстояние между контактами Funkeustrecke, пока не будет достигнуто обесцвечивания мяса в указанный срок времени.

Когда, тк. обр., аппарат готов к употреблению, воткнутый доселе в мясо конец проводника укрепляется в ручку пластинчатого электрода и последний, хорошо смоченный соленой водой, плотно прижимается пациентом к коже живота. Обычный цистоскоп для катетеризации мочеточников, армированный хорошо смазанным зондом-электродом как мочеточниковым катетером, вводится в пузырь, предварительно анэстезированный вливанием в него 10-20 кб. сант. 2 проц. новокаина (также стоваина, эйкаина—B, иногда полезно за ½ часа до операции сделать подкожное впрыскивание морфия 0,01), промытый и наполненный дестиллированной водой.*)

*) Для искро-деструктивного метода применение, именно, дестиллированной воды обязательно, иначе умаляется эффект действия от имеющих место при кипяченой воде и антисептических растворах электро-химических реакций.

Digital Library (repository)
of Tomsk State University
http://vital.lib.tsu.ru

Табл. IV.



„Urodiatherm“

Digital Library (repository)
of Tomsk State University
http://vital.lib.tsu.ru

Digital Library (repository)
of Tomsk State University
http://vital.lib.tsu.ru

Когда опухоль показалась в поле зрения цистоскопа, конец зонда приводят в соприкосновение с опухолью, углубляя его в вещество опухоли на столько, чтобы в интересах наблюдения за действием оставалась видимой часть металла. По надлежащей установке зонда включают ток на 5 секунд, после чего ток выключают; на месте прикосновения зондом должно образоваться белое пятно. Если этого не получилось, то или действуют током 10 секунд или же усиливают его, увеличивая, как выше указано Funkenstrecke. При включенном токе зонда нельзя ни отнимать с поверхности опухоли, ни приставлять к ней; иначе говоря, ток можно пустить лишь после прикладывания зонда к опухоли, а выключить его надо прежде чем снять зонд с поверхности ее. Манипуляцию пропускания тока повторяют с промежутками в одну минуту, оперируя в течение 5-15 минут. Следующие сеансы, до полного уничтожения опухоли, ее ножки и до получения рубца, повторяются через 2-3 недели, т. е. когда успеют отделиться струпы от коагуляции и исчезнуть реактивные явления со стороны слизистой пузыря. Постельное содержание требуется лишь после особо продолжительного и вызвавшего раздражение пузыря сеанса; для этих случаев *Гофаш* рекомендует сверх того и катетер à demeure. В последующем проводится обычное лечение цистита, и время от времени возможность рецидива контролируется цистоскопом.

При искро-деструктивном методе, благодаря большему калибру электрода, требуется и соответственный цистоскоп. Разница в технике применения от способа коагуляции состоит в том, что электрод устанавливается на расстоянии 1-2 миллим. от разрушаемой опухоли, а самый сеанс в виду отсутствия нагревания длится дольше. Heitz-Boyer, включая ток на 5-10-15 минут и с такими же промежутками, оперировал по часу и больше.

Несколько иначе пользовался электрокоагуляцией *Барадулин*; указания его привожу дословно. Он пользуется аппаратом фирмы Wappler (New-york), весьма портативным и пригодным для соединения со штепселем электрического освещения. Из цистоскопов особенно пригоден катетеризационный цистоскоп Legueu для мужчин и цистоскоп Papin'a для женщин; цистоскоп Buerger'a предпочтителен для случаев, когда емкость пузыря невелика, и когда опухоль находится на нижней стенке пузыря, что затрудняет пользование обыкновенным цистоскопом. Электрод для коагуляции напоминает своим видом мочеточниковый катетер; он состоит из медной проволоки, окруженной изоляционной массой, и оканчивается медной пластинкой, по величине равной поперечнику всего электрода, другой конец служит для соединения с проводом, идущим к аппарату. Электрод Legueu снабжен делениями на сантиметры, на электродах Mac Carty и Bugbee таковых нет.

Электрокоагуляция производится на обезболенном и наполненном дестилированной водой мочевом пузыре. Вводят электрод, соединенный с аппаратом для диатермии, в цистоскоп, как мочеточниковый катетер, и вводят в пузырь цистоскоп; другой большой электрод кладут под зад больного. Когда показалась опухоль в поле зрения цистоскопа, продвигают

Digital Library (repository)
of Tomsk State University
http://vital.lib.tsu.ru

электрод, чтобы он пришел в соприкосновение с опухолью. Тогда пускают ток от 250-300 МА, и опухоль на месте соприкосновения с концом зонда начинает белеть; если усилить ток до 350 МА, то около конца электрода образуется много пузырьков газа. Ток действует в течение 15-20 секунд, затем ток прерывают. Если сила тока больше, доходит до 500 МА, то больной начинает испытывать боль; точно также появляется боль, если ток действует дольше 30 секунд. Через 15 секунд действия тока конец электрода ставят на другую точку опухоли и действуют током опять 15-20 секунд, и так поступают в течение 5-10-15 минут. Этим оканчивается первый сеанс.

Если опухоль мала, то она может быть уничтожена вся за один присест. Для уничтожения больших опухолей необходимо несколько сеансов, и тем больше, чем больше опухоль. Иногда и относительно большую опухоль удается уничтожить в относительно короткое время, если возможно концом электрода подойти к ножке опухоли и коагулировать ее. Второй сеанс, если он нужен, имеет место через различный промежуток времени. Когда опухоль уничтожена, нужно особенно тщательно коагулировать ножку опухоли.

Что касается области применения электрокоагуляции в деле лечения пузырных новообразований, то единства взглядов еще не существует. *Барадулин* считает этот способ чрезвычайно широко показанным и применяет его не только при папилломах, сидящих на тонкой ножке, но и при опухолях с широким основанием; его не останавливает ни локализация опухоли у шейки пузыря, ни сильный цистит или сужение мочеиспускательного канала. Трудности операции, связанные с шеечной локализацией опухоли, парируются употреблением подходящих инструментов (уретроскоп Wossidlo и особенно операционный цисто-уретроскоп Buerger'a, пригодный для операции как в полости пузыря, так и на сфинктере и в задней части мочеиспускательного канала); хорошим средством увеличения емкости мочевого пузыря является вдувание паров иода по Farnarier *); для быстрого же расширения стриктуры уретры *Барадулин* особенно рекомендует применение термобужей.

Более умеренные границы этому методу отводит проф. Федоров; оставляя на долю электрокоагуляции все одиночные стебельчатые и даже сидящие на более широком основании папилломы (при условии отсутствия в цистоскопической картине инфильтрации слизистой оболочки у ножки), он считает показанным оперировать только через верхнее сечение пузыря язвы пузыря, инфильтрирующие раки, шеечные папилломы и опухоли, подозрительные по цистоскопической картине (ворсинчатый рак); тому же иссечению через вскрытый пузырь подлежат и те случаи множественного папилломатоза пузыря, где лечение, начатое с коагулирования мелких папиллом и лечения не редко сопутствующего им цистита, не ведет к быстрому исчезновению более крупных экземпляров и инфильтрации стенки у основания опухоли.

*) См. лечение туберкулезного цистита в лекции о tbc почек.

Digital Library (repository)
of Tomsk State University
http://vital.lib.tsu.ru

Наконец неоднократно отмечено хорошее кровоостанавливающее действие электрокоагуляции.

Все же кровавый чреспузырный метод операции пузырных опухолей и до сих пор не потерял своего первенствующего положения в руках хирургов. В каком же виде он находит себе применение? Конечно, техника операции существенно вариирует, сообразуясь с характером опухоли, способом соединения ее с пузырной стенкой, а равно и местом ее расположения.

Простейшим случаем будет тот, когда опухоль сидит на хорошо выраженной ножке без всяких следов инфильтрации в ней или подлежащем участке слизистой пузыря. В таком случае после вскрытия мочевого пузыря (sectio alta) продольным разрезом покровов и пузыря—(технику см. лекцию XII) тщательно обследуется, если это не было сделано предварительно при помощи цистоскопии, глазом слизистая хорошо растянутой зеркалами полости его на присутствие дальнейших, хотя бы и мельчайших папиллом—источников, возможных рецидивов; в случае их наличности операция начинается именно с их удаления; они выстригаются ножницами с наложением, буде нужно, шва или отжигаются термокаутером. После этого переходят к удалению главной опухоли. Удобно, конечно, захватить опухоль окончатыми щипцами Lüer'a; связанное с этим неудобство состоит в том, что опухоль легко крошится, и оторвавшиеся частицы ее способны стать источником имплантационного рецидива как на слизистой пузыря, так и в рубце операционного разреза. Поэтому свежие поверхности последнего необходимо прикрыть марлевым компрессом, а взятые на провизорные лигатуры края пузырного разреза вытянуть по возможности наружу; в тех же целях полезно в конце операции промыть пузырь или обтереть 1-5% раствором резорцина. Захваченная в Lüer'овские щипцы опухоль подтягивается, ножка ее перехватывается подходящим зажимом и, буде очень тонка, просто перевязывается кэтгутом по ту сторону зажима, т. е. между ним и стенкой пузыря. В случае более широкого соединения опухоли со стенкой, но все еще без признаков инфильтрации, или если ножка искусственно сформирована оттягиванием опухоли за счет хорошо подвижной на подслизистом слое нормальной слизистой пузыря, она захватывается зажимом и пересекается по частям с немедленным закрытием получающегося дефекта кэтгутом. В случае хорошей доступности ножки, швы могут быть наложены под жомом предварительно, после чего следует пересечение ножки, где только возможно, по ту сторону жома т. е. возможно дальше от опухоли. Хорошо наложенный шов должен не только аккуратно соединить края образовавшегося в слизистой пузыря дефекта, но и обеспечить полный гэмостаз. В заключение следует или 1) глухой шов пузыря или 2) частичный шов вплоть до дренирующей пузырь резиновой трубки. Первый способ пригоден для случаев, неосложненных воспалением пузыря и даже при наличности слабых степеней цистита; применяя его в подходящих случаях при условии надежного гэмостаза, мы предоставляем больному мочиться произвольно, наблюдая, чтобы больной делал это не дальше

Digital Library (repository)
of Tomsk State University
http://vital.lib.tsu.ru

чем с 4-часовыми промежутками, во избежание переполнения пузыря и натяжения швов; внутрь назначаем 0,5×4 urotropin'a. Другие предпочитают при глухом шве пузыря закладывать постоянный катетер; т. к. моча первое время после операции обычно кровяниста, то важно следить за проходимостью катетера, а утром и вечером осторожно промывать пузырь шприцем небольшими количествами (15-20 кб.) тепловатого не раздражающего раствора напр. 3% борного, 1 : 5000 Hydrargyri oxycyanati, 1 : 1000 protargoli. Постоянный катетер удаляется по заживлении пузырного разреза, т. е. на 10-12-й день.

Если опухоль сидит на широком основании, но не инфильтрирует его, в чем убеждаются ощупыванием, то обходятся без применения жома: захватив опухоль щипцами Lüer'a, оттягивают ее и, отступя несколько от ее основания, рассекают ножницами образовавшийся при потягивании опухоли край складки слизистой оболочки вместе с подслизистой. Разрез тотчас же замыкают швом; приподнимая затем опухоль щипцами, подрезают шаг за шагом основание опухоли, замыкая одновременно с тем образующийся дефект швами.

Все же как для подобных случаев, всегда подозрительных на злокачественность, так безусловно для опухолей с инфильтрирующим характером роста необходимо прибегать к более радикальному способу операции; таковым является частичная резекция пузыря, предполагающая широкое удаление участка пузырной стенки с сидящей на нем опухолью. Иссечение делается после предварительного отслаивания брюшины, а получившийся дефект закрывают или обычным двухэтажным швом, непроникающим слизистой оболочки, или же первый этаж швов делается сквозным, т. е. проникающим всю толщу пузырной стенки. К этому последнему способу приходится прибегать в случаях сильного натяжения краев сшиваемого дефекта, чем лучше обеспечивается герметичность шва. Само собой разумеется, что сквозной шов должен быть кэтгутовым, для второго же яруса мы пользуемся исключительно узловатым нитяным швом. Много труднее для операции те случаи, где опухоль локализируется на задних resp. задне-нижних отделах пузыря; здесь приходится оперировать со стороны полости пузыря, иссекая опухоль со всей толщей пузырной стенки, отступя как и в первом случае на 2 снт. от края новообразования. Захваченная щипцами опухоль наклоняется попеременно то в одну, то в другую сторону для удобства очерчивания удаляемого куска скалпелем; края разреза полезно захватывать подходящими инструментами напр. пинцетами *Федорова*, кровоостанавливающими пинцетами Kocher'a, за которые можно с удобством подтянуть наружу захваченный отдел пузыря; после этого очерченный кусок пузыря вырезается ножницами, а дефект закрывается кэтгутовым швом. В случае, если опухоль захватывает отверстие мочеточника, то удалению подлежит и пузырный отдел последнего. Выделение его весьма облегчается предварительным введением в него мочеточникового зонда; усеченный мочеточник вшивается снова в пузырь.

Digital Library (repository)
of Tomsk State University
http://vital.lib.tsu.ru

Наиболее коренным вмешательством несомненно является полное иссечение пузыря. Само собой разумеется, что оно показано лишь в определенных случаях, как операция тяжелая, способная давать хорошие непосредственные результаты лишь при соблюдении определенных предписаний. Тяжесть ее зависит с одной стороны от большой нестойкости организма, истощенного длительными кровотечениями, болями, часто и с пораженными почками; с другой стороны от того, что к само по себе тяжелой операции полного удаления мочевого пузыря приходится присоединить также не легкую и чреватую своими последствиями операцию отведения мочи, как правило, в кишечник. Опытом дознано, что эти два акта операции должны быть произведены в два разных приема, т. е. операция должна быть 2-моментна: сперва делают пересадку мочеточников в толстую кишку, а когда, больной вполне оправится, т. е. через 1-2 месяца, делают полное иссечение пузыря. В главнейших чертах техника операции будет такова:

1-й момент—пересадка мочеточников в кишечник, т. е. в верхний отдел прямой кишки или, в виду плохой ее доступности при увеличенном новообразованием пузыре, в colon sigmoideum, именно нижний ее изгиб. Мочеточники, находимые—правый на уровне перекреста с наружной подвздошной артерией (a.iliaca externa), а левый у перекреста с общей подвздошной a.iliaca communis, достаточно высепарованные, но не обнаженные наголо от окружающей их клетчатки (для обеспечения их питания), имплантируются к бокам кишки, или один над другим к передней поверхности ее. Если они расширены (результат застоя мочи), то отверстие мочеточника можно пристегнуть несколькими не захватывающими слизистых оболочек швами к отверстию в кишке; в противном случае, фиксировав подведенный к кишке мочеточник непроникающим швом на протяжении, просто погружают свободный конец мочеточника в отверстие кишечной стенки, которое суживают до обхвата мочеточника, но не сдавливая последнего. Место погружения мочеточника в кишку и сам он на достаточном протяжении погружаются в кишечную стенку аналогично тому, как это делается при образовании желудочного свища по Witzel'ю. Разрезы брюшины закрываются; перевязанные и дезинфецированные (разрушение слизистой термокаутером, смазывание ac. carpolico liguefacto или t. jodi) периферические концы перерезанных мочеточников остаются забрюшинно.

2-й момент—полное иссечение пузыря—складывается из следующих актов:

1. Обнажение пузыря продольным надлобковым разрезом, с дополнительным, буде нужно, надсечением срединных краев прямых мышц.

2. Выслаивание пузыря из его брюшинного покрова, что легко с переднебоковой его поверхности, но часто ведет к нарушению целости брюшинного мешка соответственно задней его поверхности; в этом случае, равно как и при необходимости удалить совместно с пузырем сросшийся с ним участок брюшины, отверстие брюшины тщательно замыкается непрерывным швом, чтобы операция протекала внебрюшинно.

Digital Library (repository)
of Tomsk State University
http://vital.lib.tsu.ru

3. Захваченный окончатыми щипцами (избегать вскрытия тяжко инфецированного пузыря) пузырь сильно оттягивается сначала в одну затем в другую сторону для обнажения боковых его ножек, т. е. остатков мочеточника и сосудов; эти последние перевязываются и пересекаются между двух зажимов на подложенном компрессе, а мочеточники высепаровываются в связи с пузырем.

4. Затем пузырь сильно оттягивается по направлению к пупку и пересекают напрягающиеся при этом ligg puplo-vesicalia, а затем и уретру, предварительно защемленную в жом, со стороны пузыря. Слизистая культи уретры дезинфецируется (ac. carbolico или t. jodi) или выжигается термокаутером.

5. Тщательная остановка кровотечения, дренаж, частичное замыкание разреза брюшной стенки.

Полное иссечение мочевого пузыря в настоящее время можно считать показанным: при инфильтрирующих опухолях пузыря, по своему протяжению или локализации не пригодных для частичного иссечения пузыря; при множественных локализациях ворсистых раковых опухолей и при упорных, не поддающихся обычным приемам рецидивах множественных папиллом. Новообразования пузыря, проросшие его стенку, как правило, можно считать не оперируемыми; для облегчения же страданий, обреченного на гибель больного, можно прибегнуть к отведению мочи в кишечник.

Digital Library (repository)
of Tomsk State University
http://vital.lib.tsu.ru

Лекция VI.

Больная 32 лет, Е. М..., по профессии портниха, замужняя, обратилась за помощью по поводу мучающаго ее **частого позыва на мочу, болезненного мочеиспускания и мутной мочи.** Заболевание, по словам больной, началось 5 лет назад, сказываясь в течение первых двух лет лишь учащением позывов на мочеиспускание; за последние уже 3 года самое мочеиспускание стало болезненным; временами ощущала боли, правда не сильные, в пояснице то справа, то слева. Сейчас мочится по много раз днем и ночью. Общее состояние больной резко не пострадало, она не лихорадит, по ночам не потеет. Сверх сказанного отмечает довольно обильные бели и боли в крестце, усиливающиеся в до и послеменструальном периоде. Далее мы узнаем, что семейный анамнез больной не вполне благополучен. Отец умер от порока сердца; мать 76 лет, сравнительно здорова, раньше страдала язвами в области голеней. Из 14 детей в живых осталось 6, остальные умерли в детском возрасте; из оставшихся в живых 3 здоровы, 1 брат страдает туберкулезом гортани, другой-хроническим периоститом в области голеней. Наша больная в детстве перенесла какое то остро-инфекционное заболевание, а с 9-летнего возраста в течение 10 лет страдала хроническим периоститом обеих голеней и упорным язвенным процессом на них; заболевание это прошло лишь после того как было применено противосифилитическое лечение. В возрасте 24-х лет болела около 2 недель гонореей, тогда же вышла замуж, имела один выкидыш и одного ребенка, умершего от скарлатины.

Так. обр. из заслушанного анамнеза должны быть отмечены: 1) наличность у матери больной, у нея самой и одного из братьев упорного страдания голеней в форме хронического периостита голеней и язвенного процесса на них. Сифилитическая природа этого страдания, по крайней мере, у нашей больной явствует уже из разительного эффекта противосифилитического лечения: раз примененное оно дало быстрый и стойкий лечебный эффект. За сифилитическую же природу страдания говорят и те изменения, которые мы находим у больной и в настоящее время. Голени

Digital Library (repository)
of Tomsk State University
http://vital.lib.tsu.ru

у нашей больной, или вернее больше-берцовые кости, представляются неравномерно утолщенными на передне-внутренних поверхностях (периостит) и дугообразно-искривленными в передне-заднем направлении-деформация, известная под названием искривления в форме сабельных ножен и свойственная наследственному сифилису; на нижних третях обоих голеней мы имеем в качестве следов зажившихся язв обширные лучистые, частью неподвижно на кости сидящие рубцы-явления того же сифилитического порядка. И, наконец, на то же указывает и своеобразная запавшая спинка носа (nez du mouton). 2) В качестве остатков перенесенной гонорреи мы имеем бели, боли, endometritis chron. et Salpingo-oophoritis chronica bilateralis. В 3) один из братьев страдает тяжелой формой туберкулеза (tbc. гортани). И так, если мы, имея в виду вышеприведенные анамнестические данные, вернемся к основным жалобам больной, приведшим ее за помощью в хирургическую клинику, то мы имеем: учащенное и болезненное мочеиспускание при наличности мутной мочи; муть эта, как показывает исследование взятой катетером мочи, зависит от обильного содержания гноя—пиурия (Pyuria); крови и почечных элементов в ней не определяется. Этот симптомо—комплекс с несомненностью указывает на страдание мочевой сферы, не предрешая однако ни локализации процесса в том или другом ее отделе (почка, пузырь), ни природы заболевания. Правда, указанное сочетание симптомов—Pyuria, болезненное и частое мочеиспускание—чаще всего являются внешним выражением воспаления мочевого пузыря (Cystitis); но далеко не редко при подобном симптомокомплексе пузырь может быть вовсе не затронут болезненным процессом, и дело идет лишь об отраженном рефлексе с больной почки, как это можно видеть, напр., при камне почки, tbc. почки и т. д. Для владеющаго цистоскопией вопрос об источнике pyuriae в подобном случае, особенно у женщин, может быть решен быстро и основательно производством цистоскопии. Но если этот метод исследования не доступен, или же если применение его затрудняется или противопоказуется интенсивными явлениями раздражения со стороны пузыря, то нужно начать с пробного лечения, направленного против цистита, особенно если ощупывание почек не дает непосредственных указаний на их заболевание. Дело в том, что правильно проведенная терапия цистита „банальной этиологии" увенчивается сравнительно быстрым успехом не только при цистите остром, но и цистите хроническом. В интересах больной все же необходимо не настаивать на распознавании „хронического цистита", если рациональное и умело проведенное лечение, особенно лечение местное, не дает полного просветления мочи и исчезновения симптомов пузырного раздражения самое большое в течение 8 недель. При подобных условиях цистоскопия совершенно необходима, т. к. почечное происхождение пиурии в подобных случаях весьма вероятно; подтверждение же такого предположения, равно определение пораженной стороны возможно именно, путем цистоскопии и, буде нужно, катетеризации мочеточников. Должен также указать Вам на один признак доцистоскопического периода, которому и сейчас нельзя отказать в извест-

Digital Library (repository)
of Tomsk State University
http://vital.lib.tsu.ru

ном практическом значении. Раньше, именно, полагали, что циститу обычной этиологии исключительно свойственна моча щелочная, и наличие цистита с мочей кислой реакции связывали с циститом туберкулезного происхождения. Хотя мы в настоящее время знаем, что „кислый цистит" далеко не всегда бывает туберкулезного происхождения, но если при симптомокомплексе цистита гнойная моча кисла, а при бактериоскопическом ее обследовании микробов не находится (моча должна быть собрана стерильно), то туберкулезное происхождение пиурии становится более чем вероятным.

Возвращаясь после этого отступления к исследуемой нами больной, мы должны отметить, что она неоднократно проделала систематически и компетентно проведенное лечение цистита чуть ли не 5-летней давности промываниями пузыря с определенно отрицательным результатом; какого-либо улучшения не только об'ективного, но и суб'ективного характера получено не было. Это обстоятельство в отношении этиологической подкладки страдания, и именно в смысле возможности туберкулеза мочевых путей, является в высокой степени подозрительным, особенно в виду наличия кислой мочи и отрицательного результата многократнаго бактериоскопическаго исследования. Произведенное мною 17. 1.19 цистоскопическое иследование дало основание высказаться за туберкулезное поражение левой почки, несмотря на отрицательный результат исследования мочи на туберкулезные палочки; емкость пузыря тогда была—100 куб. снт. В конце концов поиски tbc. бацилл в моче все же увенчались положительным результатом (в январе 1920 г.), и природа страдания, так. обр., обрисовалась с несомненностью. Тем настоятельнее стало в данный момент необходимым новое цистоскопическое обследование, дабы выяснить 1) степень участия в болезненном процессе мочевого пузыря и 2) поражена одна или обе почки; ибо в зависимости от решения поставленных вопросов находится вопрос о возможности и целесообразности хирургического вмешательства. Цистоскопическое исследование при наличности туберкулезного цистита нередко является делом не легким, а то и просто невозможным в силу прежде всего чрезвычайной болезненности пузыря, не выносящего достаточного для цистоскопии наполнения resp.растяжения полости его жидкостью. Поэтому именно в таких условиях приходится довольствоваться минимальным наполнением пузыря, предпослав тщательную анэстезию пузыря, каковая в обычных условиях цистоскопического исследования, по крайней мере у женщин, является излишней. Особенной выгоды от применения общей анэстезии я в таких случаях не замечал, почему и довольствуюсь местным обезболиванием, впрыскивая в пузырь на 5 минут 25-30 кб. 1% раствора новокаина, эйкаина—В или стоваина. Zuckerkandl анэстезирует пузырь со стороны прямой кишки, вливая в нее лекарственную клизму следующего состава:

Rp. Antipyrini 2,0.
Morphii muriat. 0,01.
Ag. destill. 50,0.
MDS. за ¼ часа до цистоскопии.

Digital Library (repository)
of Tomsk State University
http://vital.lib.tsu.ru

Где этими средствами не удается придти к цели, можно испробовать предложенное Farnarier вдувание паров иода, способное повысить толерантность мочевого пузыря (см. дальше). В нашем наблюдении мы удовольствовались местной анэстезией вышеуказанного типа и произвели цистоскопию при наполнении мочевого пузыря лишь 75 кб. снт. 3% раствора acidi borici, т. е, количеством, только-только переносимым больной, ниже которого цистоскопия становится, вообще говоря, почти невозможной. Результат цистоскопии таков: слизистая пузыря изменена на большей части протяжения его полости—она потеряла нормальный блеск, рисунок разветвления сосудов смыт; отверстие правого мочеточника щелевидно, видимо нормально, сокращения нормальной частоты, выбрасываемая моча вполне прозрачна; отверстие левого мочеточника во много раз больше правого, оно широко зияет, имея вид неподвижной зияющей воронки с утолщенным и поверхностно из'язвленным верхним краем, сокращения редки, выбрасывается явно мутная моча с гнойными хлопьями; несколько дальше кнаружи на слизистой пузыря имеется гнездное скопление поверхностных из'язвлений. Эта картина указывает на хронический цистит с изменениями язвенного характера в левой половине пузыря в области резко измененного устья левого мочеточника и его непосредственной окружности; картина эта, в особенности при наличии tbc. палочек в моче, определенно указывает на tbc. заболевание мочевого пузыря и левой почки. Правая почка, в виду отсутствия изменений устья правого мочеточника и выбрасывания вполне прозрачной мочи, с большой вероятностью может считаться здоровой или, по крайней мере, достаточно здоровой, почему я и считаю возможным в данном случае не производить иследования раздельно собранной мочи. Но т. к. наличность одностороннего туберкулезного заболевания почки показует удаление больного органа, то важно убедиться в достаточной функциональной пригодности второй почки, имеющей принять на себя всю работу мочеотделения после удаления заболевшей tbc. почки. Средством для решения этого вопроса является функциональная почечная диагностика, из довольно многообразных методов коей мы обычно пользуемся индиго-карминовой пробой в соединении с раздельным собиранием мочи обоих почек (Uölcker и Joseph), или же в виде хромоцистоскопии.

Индиго-карминовая проба основана на том, что впрыснутый внутримышечно*) раствор индиго-кармина, выделяется почками, сохраняя свой цвет и окрашивая, следовательно, мочу в синий цвет. Для оценки функционального достоинства почек важно как время появления синьки в моче, так и интенсивность синего ее окрашивания. Нормальная почка дает синее окрашивание через 8-10 минут, при чем выбрасываемая из мочеточника моча при наблюдении через цистоскоп является интенсивно окрашенной в синий цвет. Запаздывание синей окраски мочи и чрезвычайная слабость, а то и отсутствие ее, говорят за разрушение почечной паренхимы и, следовательно, за недостаточную функцию такой почки. Для производства индиго-карминовой пробы делается внутримышечное (ягодицы, наружно-

*) а также подкожно или внутривенно

Digital Library (repository)
of Tomsk State University
http://vital.lib.tsu.ru

передняя поверхность бедра) впрыскивание 20 кб. снт. совсем теплого стерильного раствора, приготовляемого растворением одной оригинальной индиго-карминовой таблетки фирмы Brückner, Lampè und C° (содержит 0,08 indigo) в 20 кб. снт. дестиллированной воды; раствор, доведенный трижды до кипения, готов для впрыскивания при условии соблюдения обычных асептических предосторожностей.

В результате применения этой пробы у нашей больной мы получили следующее: время появления окрашивания мочи в пределах нормы (5 минут), но интенсивность окрашивания не велика, т. е. не достигает насыщенно синей окраски; при этом, что чрезвычайно важно, окрашенная в синий цвет моча выделяется одной только правой почкой; слева окрашивания не замечается вовсе. Вывод отсюда тот, что: 1) заболевание, видимо, одностороннее (больна левая почка, функционально ничего не стоющая) и 2) что правая почка функционально достаточна, т. е. что нефректомия левой почки вполне допустима. Этот результат индиго-карминовой пробы приобретает в данном случае тем большее значение, что совпадает с результатом цистоскопического обследования, приведшего нас уже к тому-же заключению, т. е. к существованию несомненного туберкулезного поражения именно левой почки при, видимо, здоровом состоянии правой почки. При таких условиях определяемое при об'ективном исследовании больной некоторое увеличение правой почки должно рассматриваться не как выражение одновременного с левой почкой заболевания ее, а лишь как выражение компенсаторной гипертрофии, вызванной недостаточной функцией левой почки.

Таким образом, распознавание в данном случае, по сколько оно касается мочевой сферы, гласит: туберкулезное поражение левой почки и вторичное ограниченное областью левого мочеточникового устья, туберкулезное поражение мочевого пузыря—Tuberculosis renis sinistri et vesicae urinariae. Еще раз напомню Вам основания для такой диагностики. Больная уже 5 лет страдает хроническим циститом, развившимся без начальной острой стадии и без явной причины; страдание прогрессивно ухудшается, не поддается lege artis проведенному лечению; гнойная моча кисла, при повторных исследованиях не содержит микробов; все это заставляет заподозрить туберкулезную этиологию страдания, хотя у больной других явных локализаций туберкулеза не имеется; цистоскопия дает картину, позволяющую с большим основанием считать левую почку пораженной туберкулезным процессом; 12 месяцев спустя удается дважды констатировать наличность в моче tbc. палочек; произведенная снова в это время цистоскопия дает картину пузырных изменений в области устья левого мочеточника и его ближайшей окружности, вполне характерную для туберкулезного поражения левой почки, при, видимо, здоровой и функционально достаточной правой почке. Емкость мочевого пузыря со 100 кб. упала до 75 кб. снт.

При таких условиях, т. е. при клинически одностороннем почечном туберкулезе и при функционально достаточном парном органе, при отсут-

Digital Library (repository)
of Tomsk State University
http://vital.lib.tsu.ru

ствии, тем более, иных тяжелых локализаций туберкулезного процесса в теле больного показания к хирургическому методу лечения вполне ясны даже при наличности уже ограниченного поражения мочевого пузыря. Хирургическое пособие должно состоять в удалении больной почки, после чего туб. изменения в пузыре способны даже излечиться силами природы вовсе или улучшаются настолько, что получается большое суб'ективное облегчение. И т. к. в подавляющем большинстве случаев почечного туберкулеза именно пузырные симптомы, а не больная почка, заставляют больных искать помощи, и тк. удаление первично пораженного органа, именно почки, является в сущности чуть-ли не наиболее действительным средством воздействовать в благоприятном смысле на вторичные туберкулезные изменения в пузыре, то удаление больной почки является настоятельно показанным. Еще яснее и определеннее будут показания к нефректомии, если односторонний туберкулез почек удается распознать до перехода туберкулезного процесса на мочевой пузырь. При далеко-же зашедшем поражении пузыря, с распространенным язвенным процессом, сморщиванием пузыря и при наличности смешанной инфекции (туб. цистит), лечебный эффект нефректомии достигается лишь по исключению. При 2-стороннем почечном туберкулезе оперативное вмешательство на почках, вообще говоря, противопоказано; исключение может быть сделано лишь для случаев с ясно выраженным преимущественным туб.-гнойным поражением одной из почек, если она является к тому-же источником рецидивирующих болей и истощающей больного лихорадки (туберкулезный пионефроз).

---

5 февраля 1920 г. больная была оперирована, при чем распознавание подтвердилось полностью. Изменения в почке оказались выраженными во много раз больше того, что мы могли ожидать, судя по клиническому симптомокомплексу. Резкие изменения имелись уже в capsula adiposa renis sin—интенсивный фиброзно-склеротический процесс настолько затруднял выделение почки, особенно у ее полюсов и в частности у верхнего полюса, что пришлось сделать субкапсулярную нефректомию, т. е. вылущить почку из ее capsula fibrosa. Сама почка, как Вы видите, представляется несколько увеличенной и резко деформированной; сохранив в общем конфигурацию почки, она утеряла свойственную последней гладкую поверхность, и вся ея нижняя половина представляется крупно-бугристой: отдельные бугры эластичны, просвечивают желтоватым содержимым и являются ничем иным, как большими кавернами, расположенными в почечной паренхиме; один из таких тонкостенных бугров—каверн, располагавшийся на верхушке нижнего полюса, лопнул во время выделения почки, и был наполнен относительно прозрачной жидкостью. Участков нормального вида почечной ткани на поверхности почки почти не сохранилось; местами видны изолированно сидящие туберкулезные узелки. Мочеточник мягок на ощупь, видимо не изменен; около—мочеточниковая клетчатка не склерозирована, так что выделение мочеточника не встретило препятствий. Как

Digital Library (repository)
of Tomsk State University
http://vital.lib.tsu.ru

сказано, почка удалена субкапсулярно с куском мочеточника около 10 сант. длины. Культя мочеточника смазана иодом, слизистая в культе выстрижена и культя 1) замкнута швом и 2) уединена от полости раны **экстраперитонизацией** ее. Под этим именем я употребляю такой прием, при котором культя мочеточника, в целях ее изоляции и возможного предохранения раны от специфического заражения, укутывается задней стороной легко достижимого в пределах раны перитонеального мешка. Такому приему я склонен придавать в указанном смысле известное полезное значение. Обширная полость раны дренирована марлевым тампоном, а на всем остальном протяжении замкнута 2-этажным швом: 1-й ряд швов на мышцы, второй на кожу.

Продемонстрированный Вам препарат туберкулезной почки представляет из себя типичную **казеозно-кавернозную** форму почечной бугорчатки. И Вы видите, что прошло целых 5 лет одного только явнаго существования болезни, прежде чем почка оказалась измененной в такой мере. Течение болезни было, стало быть, весьма медленным и, если почка не давала себя знать как таковая (только пузырные симптомы), то это должно об'ясняться, как видимым отсутствием вторичной смешанной инфекции, так и беспрепятственным стоком гнойной мочи через нормальный на большей части своего протяжения мочеточник. Специфические изменения в такой в конечном результате казеозно-кавернозной почке начинаются с образования туберкулезных гнезд в мозговом веществе почки, нередко в почечном сосочке или прилежащей стенке почечной лоханки, почему, согласно исследований Rosenstein'a и Wildbolz'a, и нет оснований выделять такое туберкулезно-язвенное поражение сосочка в самостоятельную форму почечного туберкулеза, как то сделано Israel'ем. Такая локализация туберкулезного поражения в верхушке сосочка соответствует лишь начальной стадии туберкулезного заболевания почки, в развитой стадии болезни выявляющегося в виде казеозно-кавернозной почки.

В этой начальной стадии заболевания почка по внешности кажется совершенно нормальной. В развитых стадиях болезни уже снаружи на поверхности почки видна высыпь туберкулезных узелков, очень часто группирующихся гнездами и даже сливающихся настолько, что представляются в виде слегка приподнятых над окружностью бляшек. В толще паренхимы почки располагаются в большем или меньшем числе туберкулезные казеозные гнезда, после разжижения содержимого коих образуются различной величины туберкулезные каверны, то замкнутые, то сообщающиеся уже с просветом почечной лоханки. Расположенные первоначально в мозговом веществе почки, казеозные гнезда resp.каверны при достаточной величине могут доходить до почечной капсулы, образуя на поверхности почки ряд бугров. При таких условиях почка нередко увеличена, иногда очень значительно; последнее наблюдается особенно при наличности затруднения стока мочи вследствие одновременного поражения мочеточника с с'уженим его просвета, причем образуются большие **туберкулезные пионефрозы**, открытые resp. закрытые. Лишь чрезвычайно редко попадаются смор-

Digital Library (repository)
of Tomsk State University
http://vital.lib.tsu.ru

щенные, очень маленькие кавернозные почки. В случае одностороннего почечнаго туберкулеза изменения во второй почке, если они есть налицо, сводятся: 1) **к компенсаторной гипертрофии**, тем более выраженной, чем сильнее разрушена почка больная. Определяемое пальпацией увеличение размеров компенсаторно гипертрофированного органа, при отсутствии болей в почке, пораженной туберкулезом, может повести к неправильному определению стороны заболевания и роковому по последствиям удалению единственно здоровой почки; 2) **к воспалительным изменениям**, типа паренхиматозного или интерстициального нефрита в зависимости от токсического действия со стороны больной почки; с удалением почки туберкулезной, эти нефритические изменения могут исчезнуть бесследно; 3) процесс, первоначально односторонний, может стать двухсторонним или, благодаря последовательному гэматогенному заражению здоровой до того почки; или, что бесконечно реже, благодаря заражению ее восходящим путем со стороны пораженного туберкулезным циститом мочевого пузыря.

Начавшись с почечной паренхимы, специфический туберкулезный процесс переходит последовательно на лоханку, мочеточник, пузырь и очень редко на мочеиспускательный канал. Высыпь туберкулезных узелков в слизистой оболочке, их отворожение с последующим распадом и образованием из'язвлений в начале носит более поверхностный характер; но затем воспалительный процесс поражает и более глубокие слои стенки почечной лоханки и мочеточника resp. мочевого пузыря, ведет к уплотнению и утолщению этой стенки и к развитию периуретерита. Благодаря таким изменениям, мочеточник резко утолщается, превращаясь в зияющую трубку со стенками, в значительной мере лишенными свойственной им в норме эластичности; благодаря рубцеванию, просвет мочеточника местами с'уживается с образованием стриктуры, затрудняющей сток из больной почки, что всегда пагубно отражается на судьбе этой последней. В мочевом пузыре изменения первоначально локализируются в устье мочеточника больной стороны и его непосредственной окружности, и лишь значительно позже приобретают более разлитой характер. И здесь в стенке пузыря имеются описанные уже выше изменения (высыпь туб. узелков, их слияние, распад, образование язв, инфильтрация толщи пузырной стенки), ведущие к сморщиванию пузыря, уменьшению растяжимости и емкости его полости. Изменения имеются и в capsula adiposa renis. Если какое-либо поверхностно лежащее казеозное гнездо вскроется в сторону capsulae adiposae, то получается картина **паранефрита**, в большинстве обязанного не чисто туберкулезной, но смешанной инфекции. Специфическое заболевание паранефрия в виде отложения в нем в большем или меньшем количестве казеозных гнезд или же только микроскопически констатируемых туберк. узелков также наблюдалось и при том без наличия вскрывшегося коркового гнезда, как промежуточного звена между поражением почки и паранефрия; в этих случаях предполагается занесение инфекции из почки по лимфатическим путям. Гораздо чаще изменения в capsula adiposa носят характер склеротически-воспалительнаго процесса с обильным развитием

Digital Library (repository)
of Tomsk State University
http://vital.lib.tsu.ru

1

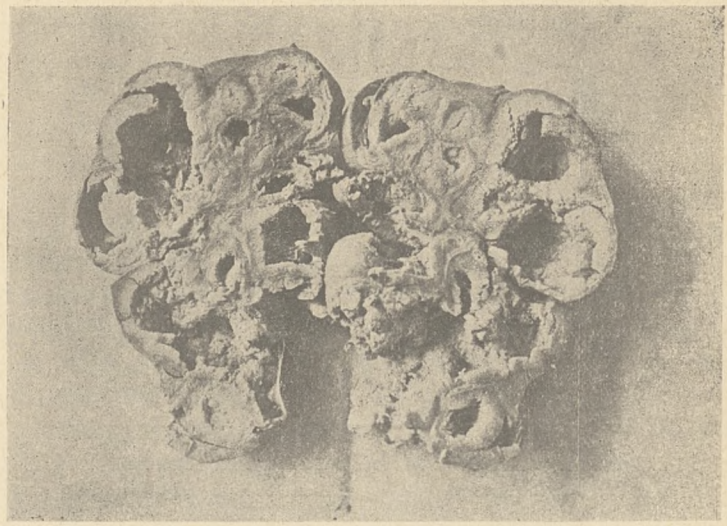

2

3

Казеозно-кавернозные почки: 1 — на разрезе; 2 — наружный вид; 3 — на верхнем полюсе сплошная слитная высыпь туберкулезных узелков, внутри каверны.

Собств. коллекция.

Digital Library (repository)
of Tomsk State University
http://vital.lib.tsu.ru

Digital Library (repository)
of Tomsk State University
http://vital.lib.tsu.ru

постепенно рубцующейся соединительной ткани; эти изменения ничего специфического для туберкулеза почки не представляют, наблюдаясь при всяком хронически воспалительном и особенно гнойном поражении почки. Практическое значение этого склеротическаго паранефрита сводится к затруднению выделения почки при операции нефректомии; выходом из данного положения является так наз. субкапсулярная нефректомия, т. е. вылущение почки из ее capsula fibrosa.

Острый милиарный туберкулез почек не представляет хирургического интереса, т.к. является лишь частичным проявлением общего милиарного туберкулеза. Высыпь туберкулезных узелков имеет место одновременно в обоих почках, поражая преимущественно корковый слой. До резко выраженного отворожения, а тем более до образования каверн дело не доходит, так как основной процесс быстротечен и скоро приводит к смерти. Эти случаи, само собой разумеется, не подлежат хирургическому вмешательству, являясь к тому-же зачастую лишь секционной находкой.

Переходя теперь к **распознаванию** почечного туберкулеза, я рассмотрю его в связи с отчасти знакомой уже Вам **симптоматологией** этого страдания. Нарисовать все возможные клинические проявления почечнаго туберкулеза невозможно, так как, по справедливому замечанию Wildbolz'a, немногочисленные, в общем, симптомы этого заболевания способны весьма разнообразно комбинироваться, особенно по сколько это касается их взаимной последовательности и выраженности. К тому-же заболевание это, будучи в подавляющем большинстве случаев экскизитно хроническим, может иногда характеризоваться острым внезапным началом. Я полагаю, что в интересах практики распознавания почечнаго туберкулеза можно ограничиться, как типами, следующими 3 группами случаев.

К 1-й группе относятся случаи, где имеются налицо: 1) пузырный симптомокомплекс, 2) pyuria при наличности tbc. палочек в моче, 3) боли в увеличенной и прощупываемой почке resp. изменения в мочеточнике больной стороны, 4) более или менее выраженные общие явления. Эти случаи, как резче других очерченные, наиболее легки для распознавания.

Расстройства со стороны мочевого пузыря составляют у очень многих больных, страдающих туберкулезом почек, главный источник болевых ощущений и связанных с ними страданий. Заражаемый и раздражаемый стекающей из больной почки мочей пузырь, в свою очередь, является локализацией вторичных туберкулезных изменений, что сказывается прежде всего болезненно-учащенным мочеиспусканием, часто одинаково беспокоящим больных и днем и ночью; ни при каком ином страдании пузыря интенсивность частоты и болезненности мочеиспускания не бывают выражены столь резко, как в случаях туберкулезного цистита. Анатомической подкладкой этому является необычайная болезненная раздражительность мочевого пузыря, связанная с уменьшением его емкости и способности к растягиванию в силу изменения стенки мочевого пузыря; таким образом, уже ничтожное количество скопившейся мочи или вспрыснутой в его полость хотя бы не раздражающей и нагретой до т-ры тела жидкости вы-

Digital Library (repository)
of Tomsk State University
http://vital.lib.tsu.ru

зывает неудержимый болезненный позыв на мочу, который должен быть удовлетворен немедленно. Понятно, что такая нетерпимость пузыря к наполнению создает большие трудности для столь важной в деле распознавания почечнаго туберкулеза цистоскопии и даже делает ее при случае технически невыполнимой. С другой стороны, с несомненностью установлено, что **поллакиурия и дизурия** могут наблюдаться в отдельных случаях туберкулеза почки и при отсутствии анатомическаго поражения мочевого пузыря; это обстоятельство, равно как и наблюдающееся иногда резкое ослабление пузырных расстройств непосредственно после операции удаления туберкулезной почки без того, чтобы можно было говорить об улучшении туберкулезно-язвенных изменений в пузыре и лежит в основе того взгляда, что частью по крайней мере, а равно и в части случаев почечного туберкулеза указанные симптомы со стороны мочевого пузыря являются лишь выражением рефлекса с больной почки на пузырь, к данному моменту необнаруживающий еще материальных изменений. Практически важно то, что **выраженная в указанном смысле (поллакиурия, дизурия) раздражительность мочевого пузыря, в отсутствии констатируемых цистоскопом изменений в пузыре, при прочих равных условиях весьма подозрительна на наличность туберкулезного заболевания почки.**

Такое предположение весьма выигрывает в смысле своей обоснованности, если одновременно с поллакиурией и дизурией, не являющихся результатом острого цистита, имеются на-лицо **изменения** со стороны **мочи** в форме пиурии или пиурии, сочетанной с гэматурией. Прежде всего несколько слов об этой последней. **Гэматурия,** по крайней мере гэматурия макроскопическая, не принадлежит ни к частым, ни к особенно характерным симптомам почечного туберкулеза. Все-же в отдельных наблюдениях имели место очень сильные, даже непосредственно угрожавшие жизни больных кровотечения; почти всегда при таких условиях дело шло о ранних стадиях почечного туберкулеза, при чем кровотечения появлялись совершенно неожиданно у до того, видимо, здоровых в смысле мочевых путей индивидов. Эти ранние массовые кровотечения при почечном туберкулезе совершенно имитируют характер и особенности кровотечений, свойственных таковым при новообразованиях почек и мочевого пузыря; т. е. появляются и исчезают они внезапно, вне какой-либо уловимой связи с состояниями движения и покоя, равно не поддаются лекарственному воздействию. По мере развития туберкулезного процесса в почке, кровотечения уменьшаются и отступают в симптомокомплексе данного страдания на задний план; сильные кровотечения в поздних стадиях страдания чаще, видимо, обусловливаются туберкулезно-язвенными процессами в мочевом пузыре.

За то тем чаще при туберкулезе почки находят в моче примесь крови, констатируемую микроскопическим исследованием, что составляет явление обычное.

Пиурия принадлежит к числу чрезвычайно важных диагностически и постоянных симптомов почечного туберкулеза; отсутствует она лишь в ранних стадиях заболевания, при условии, что наличные в почке туберкулез-

Digital Library (repository)
of Tomsk State University
http://vital.lib.tsu.ru

ные гнезда не находятся в сообщении с каким-либо отделом мочевыводящих путей. Количественно пиурия выражена различно, в общем тем сильнее, чем запущеннее страдание. При наличности каверн в почке количество гноя может колебаться весьма значительно: от полного просветления мочи вследствие закупорки мочеточника больной стороны творожистым комочком гноя и, стало быть, задержки выделения гноя из почки, до форменного наводнения гноем в случае массового опорожнения задержавшегося в почке (в кавернах, в лоханке) гноя. Последовательное поражение туберкулезом ниже лежащих отделов мочевых путей, понятно, увеличивает количество гноя в моче. Наличность в гнойной моче туберкулезных палочек, конечно, является симптомом первостепенной важности. Из остальных изменений в моче известное значение в качестве ранних симптомов бугорчатого заболевания почек приписывается, во-первых, **альбуминурии** и, во-вторых **полиурии.** Слабо выраженная альбуминурия, от следов белка и самое большое до $\frac{1}{4}$—$\frac{1}{2}$‰, не сопровождаемая цилиндрами и необ'яснимая какими-либо иными причинами, должна, особенно у детей, вызывать подозрение на туберкулез почки; за затруднительностью и ограниченной применимостью у этих последних раздельного собирания мочи при помощи катетеризации мочеточников, можно по Brückner'у, как для установки наличности туберкулеза вообще, так и определения пораженной стороны, воспользоваться местной болевой реакцией, наступающей вслед за впрыскиванием туберкулина. Некоторое значение имеет и ранняя „прозрачная полиурия".

Пораженная туберкулезом почка, как правило, **увеличена** в той или иной мере, что не всегда может быть констатировано ощупыванием ее, особенно более высоко расположенной почки левой стороны. Особенно значительным увеличение может быть в случаях разлитого кавернозного перерождения почки и при образовании пионефроза. Обратное явление т. е. резкое уменьшение, как бы сморщивание, даже кавернозно измененной почки, что мне пришлось видеть, наблюдается лишь по исключению. Форма почки может подвергнуться существенным изменениям в зависимости от неравномерности и характера туберкулезных изменений в различных ее отделах. При поверхностно лежащих почечных кавернах в пери и паранефрии развивается хронически воспалительный, склерозирующий процесс, благодаря чему подвижность почки уменьшается. Склерозирующий паранефрит, особенно выраженный иногда, в связи с преимущественной локализацией туберкулезных изменений в верхне-внутренней половине почки, с внутренней-же ея стороны, притягивает и фиксирует больной орган кпереди, кнутри и кверху, создавая особенные трудности к распознаванию прощупываемой опухоли. Самое ощупывание при доступной ощупыванию почке болезненно в той или иной мере; болезненно и сотрясение ее со стороны почечной области. Практически важно, что **увеличенная из двух почка не всегда на самом деле больная,** даже при умеренной ее болезненности при ощупывании; известны отдельные случаи роковой для больных экстирпации увеличенной, благодаря компенсаторной гипертрофии, и, следовательно,

Digital Library (repository)
of Tomsk State University
http://vital.lib.tsu.ru

здоровой почки. При прорыве каверны в сторону жировой капсулы почки, т. е. паранефрия, развивается туберкулезный гнойный паранефрит.

Не менее важно и то обстоятельство, что далеко не редко больные свободны от болей в туберкулезно пораженном органе, не смотря на наличность резко выраженных в нем изменений, даже при продолжительном существовании страдания, но в отсутствии смешанной инфекции и при условии свободного стока по мочеточнику. Невралгическая форма почечного туберкулеза встречается редко; тем характернее вышеописанный моче-пузырный симптомокомплекс, способный достигать высокой степени выраженности и являющийся постоянной и нередко единственной жалобой подобного рода больных. Довольно характерными являются **изменения в нижнем отделе мочеточника,** доступном ощупыванию преимущественно у женщин, со стороны передне-бокового свода влагалища: ощупываемость говорит за болезненные в нем изменения, односторонность ощупываемости указывает на сторону почечного поражения, не будучи патогномоничной именно для туберкулеза почки и мочеточника; впрочем, наблюдаясь иногда на стороне длительно существующего гнойнаго почечного процесса, ощупываемый инфильтрированный мочеточник является в ряду других симптомов весьма важным подспорьем в диагностике туберкулезного заболевания почки. Ощупывание в этих условиях пузырного его отдела сопровождается болезненным позывом на мочу.

Значительно выраженные **общие явления** сплошь и рядом отсутствуют не только в начале, но и в более поздних стадиях страдания при условии отсутствия других локализаций туберкулеза, смешанной инфекции и значительных разстройств со стороны пузыря. В других опять случаях наступающие без видимых причин прогрессирующее исхудание, анэмия и упадок сил могут быть первыми проявлениями скрытого туберкулеза почки. Вообще же, хотя заболевание почки, а тем более обоих почек, и сказывается на общем состоянии больного, тем не менее прямой пропорциональности здесь не существует. T°-ра при отсутствии смешанной инфекции и иных локализаций туберкулеза в теле больного ничего характерного может не представлять; в других опять случаях наблюдается гэктическая лихорадка, ночные поты. Из прочих одновременных локализаций туберкулезного процесса, у мужчин по крайней мере, особенно часто наблюдаются и являются прогностически неблагоприятными туберкулезные процессы в предстательной железе и в придатке яичка. Эти осложнения наблюдаются по Rafin'y в 53 проц., по Suter'y в 57 проц., по Wildbolz'y даже в 71 проц. всех случаев. Туберкулезно-язвенные процессы в мочеиспускательном канале с последующим развитием стриктур, как выражение длительного соприкосновения слизистой канала с орошающей ее туберкулезно-гнойной мочей, наблюдаются к счастью безконечно реже.

Тк. обр., как видно из вышеизложенного, случаи почечного туберкулеза, относящиеся к этой группе, не представляют особых затруднений для распознавания, тем более, что наличность туб. бацилл в моче дает ключ к уразумению этиологии заболевания, а наличность болезненной и

Digital Library (repository)
of Tomsk State University
http://vital.lib.tsu.ru

увеличенной почки указывает на первоисточник заболевания. Для полноты распознавания, в интересах прогноза и установки показаний к операции с точки зрения распространения туб. процесса в сфере мочевых путей, необходимо установить: 1) поражена одна почка и какая именно, или обе, 2) в случае одностороннего поражения, насколько функционально пригодна вторая почка, имеющая взять на себя всю функцию мочеобразования в случае удаления больной почки и 3) степень поражения туберкулезом мочевого пузыря. Эти задачи могут быть разрешены путем цистоскопии и катетеризации мочеточников, могущих встретить при данных условиях особые, подчас непреодолимые затруднения для своей выполнимости. Но об этом будет сказано несколько позже.

Мы переходим теперь к случаям 2-й группы. Они характеризуются полным отсутствием как суб'ективных, так и об'ективных данных со стороны почки и мочеточника больной стороны; за то на первом плане стоит уже знакомый нам мочепузырный симптомокомплекс, т. е. **явления свойственные острому или подострому циститу при наличности экскизитно хронического течения процесса.** Уже одно это обстоятельство всегда должно возбудить подозрение относительно туберкулезного характера заболевания, особенно, если в анамнезе нет указаний на острое начало цистита и очевидную связь с остро-гонорройным уретритом. **Отсутствие туб. палочек в моче отнюдь не исключает еще туберкулезной этиологии страдания. Больше того, всякая пиурия должна считаться подозрительной на туберкулез, если: 1) не поддается правильно проведенному лечению цистита в течение 6—8 недель, 2) реагирует ухудшением со стороны мочевого пузыря на промывания** resp. **инстилляции растворами** Argenti nitrici **и 3) если гнойная моча, будучи кислой реакции, бактериоскопически является безмикробной.** Средствами выхода из диагностических затруднений являются при подобных условиях цистоскопия resp. катетеризация мочеточников, прививка животным и реакция Pirquet. Цистоскопия дает особенно отчетливые картины именно в начальных и недалеко зашедших стадиях туберкулезного пузырного страдания. Тк. процесс, по крайней мере в начале, односторонен и распространяется в нисходящем направлении, то и **поражение пузыря сперва обнаруживается в непосредственном соседстве пузырного отверстия мочеточника больной стороны;** при отсутствии вторичной инфекции поражение пузыря долго может сохранять этот половинный характер. Изменениями, характерными именно для туберкулезного процесса, считаются: 1) наличность бугорков или развивающихся вследствие их распадения язв слизистой пузыря и 2) изменения пузырного отверстия мочеточника больной стороны. Об уменьшении растяжимости мочевого пузыря и крайней его болезненности к растяжению было уже сказано выше.

Туберкулезные узелки представляются в цистоскопической картине в виде изолированных или группами сидящих узелков серого или серо-желтого цвета, иногда резко вырисовывающихся на фоне нормальной окраски слизистой пузыря, благодаря окружающей их узенькой красной каемке. Эпителий слизистой пузыря отсутствует иногда над туберкулезным узел-

Digital Library (repository)
of Tomsk State University
http://vital.lib.tsu.ru

ком, доходя лишь до его основания и окаймляя только что упомянутую красную каемку зубаренной линией (stöckel). Располагаются они или по краю мочеточникового отверстия или в его соседстве, в области tridoni, часто по линиям направления выбрасываемой или стекающей из мочеточника мочевой струи; значительно реже находят их в начальных стадиях страдания на средних отделах передней стенки пузыря. При здоровой еще в остальном слизистой пузыря бросается в глаза их расположение по ходу кровеносных сосудов, на уровне дихотомическаго деления последних.

Что касается **изменений самого мочеточникового отверстия,** то оно изменяется в том смысле, что воронкообразно втянуто, расширено, края его инфильтрированы и потому оно неподвижно зияет, тогда как здоровое отверстие мочеточника раскрывается лишь в момент выбрасывания мочевой струи. Работа мочеточника более редкая и более вялая чем на здоровой стороне; хотя не часто, но выбрасываемая моча уже на глаз может быть явно мутна, с примесью хлопьев и творожистых комочков resp. кровяниста. Если расположенные по краю отверстия узелки распадаются, то на месте отверстия получаются из'язвления, которые, в связи с воспалительными изменениями окружающей слизистой и кровоизлияниями в ней, делают отверстие мочеточника не усматриваемым. Особенно характерным для ранних стадий заболевания Gasper считает также **пузырчатый отек** в окружности устья мочеточника, в виде мелких прозрачных пузырьков, маскирующих устье совершенно или делающих его заметным лишь в момент выбрасывания мочи resp. его сокращения; специфического для туберкулеза здесь во всяком случае нет (Wildbolz).

Туберкулезные **язвы** характерны только до той поры, покуда они сидят на неизмененной в остальном слизистой пузыря и существуют одновременно с высыпью туб. узелков. Тогда они плоски, с неровным изъеденным, окруженным красной полоской краем, с дном серо-желтого или серо-коричневого оттенка. При долговременном существовании они становятся более глубокими, края их и ближайшая окружность утолщены. Сверх того местами в слизистой видны то **кровоизлияния,** то **бляшки гиперемии.** Таким образом, цистоскопическая картина туберкулезного поражения мочевого пузыря (Luberculosis vesicae urinariae) в его начальных и сравнительно недалеко зашедших случаях характеризуется указанными изменениями, различно в отдельных случаях выраженными и скомбинированными. По мере-же дальнейшего развития болезненного процесса в пузыре, принятия им более разлитого, а не очагового характера, и при присоединении вторичной инфекции (Cystitis tuberculosa), цистоскопическая картина становится все менее ясной; в конце-концов цистоскопия вообще становится невыполнимой из-за абсолютной нетерпимости пузыря. По Wildbolz'у основанием для признания туберкулезной этиологии даже за неспецифически выглядывающими воспалительными изменениями слизистой мочевого пузыря, инфильтратами и язвами, является их хорошо обграниченная **островчатая разбросанность по здоровой в остальном слизистой.**

Туберкулезные узелки и язва в окружности пузырного отверстия мочеточника.

Туберкулезный цистит.

по Burkhardt и Polano.

Digital Library (repository) of Tomsk State University http://vital.lib.tsu.ru

Digital Library (repository)
of Tomsk State University
http://vital.lib.tsu.ru





Digital Library (repository)
of Tomsk State University
http://vital.lib.tsu.ru

Из сказанного ясно вытекает огромная практическая важность цистоскопии, как метода исследования в деле распознавания туберкулеза почек. Так как туберкулезное заболевание мочевого пузыря есть результат „нисходящего" процесса, то констатированная цистоскопически картина туберкулезных изменений в мочевом пузыре равнозначуща наличности туберкулезного поражения почек; поражены-ли туберкулезом обе почки, или-же одна из них, и какая именно в этом последнем случае, можно в ряде случаев заключить из одной уже цистоскопической картины. Таковы именно те случаи, где характерные для туберкулеза пузыря изменения носят строго половинный характер, локализируясь в непосредственной окружности одного из пузырных отверстий мочеточников; пораженной является почка той-же стороны. Так как при одностороннем почечном туберкулезе, сопровождающемся лишь частичным, недалеко зашедшим и свободным от вторичной инфекции поражением пузыря, единственно правильным методом лечения является экстирпация больной почки, то нам нужно быть осведомленными относительно наличности и состояния второй почки, на долю которой выпадает после операции удаления больной почки вся функция мочеотделения. Иначе говоря, нам нужно знать, насколько эта остающаяся в теле больного единственная почка функционально пригодна. Для этой цели служит **раздельное собирание секрета той и другой почки,** улавливаемого **при помощи катетеризации мочеточников,** соединенной с применением того или иного метода функциональной диагностики в целях детального химико-микроскопического исследования раздельно собранной мочи. Считаю нужным оговориться, что шаблонное дополнение цистоскопии катетеризацией мочеточников, или же только мочеточника одной наиболее нас интересующей „здоровой" почки, я полагаю желательным, но все-же не обязательным. И это, именно, для тех случаев, где цистоскопическая картина дает недвусмысленные указания на односторонность почечного заболевания, а из нормально функционирующаго и на вид здороваго мочеточника другой стороны выбрасывается абсолютно прозрачная моча. В таких условиях совершенно достаточно закончить исследование применением предложенной Völcker'ом и Ioseph'ом **хромо-цистоскопии,** как одного из методов функциональной диагностики почечных заболеваний; и в случае благоприятного ее результата приступить с спокойной совестью к экстирпации больной почки. И в самом деле, при подобных условиях, применив метод раздельного собирания мочи, мы в выигрыше не будем, даже если-бы и констатировали примесь к моче „здоровой почки" туберкулезных бацилл и белка resp. ничтожной примеси красных кровяных телец. И оно понятно, почему именно. Так как туберкулезная бациллурия наблюдается у туберкулезных больных и в отсутствии туберкулезного поражения почек, то сам по себе факт нахождения тулеркулезных палочек в моче, **свободной от гноя,** и даже положительный результат прививки животному при подобных условиях, не дает еще права заключать о туберкулезном поражении почки. Таким образом, имея больного с туберкулезным поражением мочевых путей и констатировав исследованием раздельно собран-

Digital Library (repository)
of Tomsk State University
http://vital.lib.tsu.ru

ной мочи, что моча одной стороны свободна от примеси гноя, мы вправе считать соответственную почку здоровой, а операцию удаления больного парного органа показанной, даже при наличности туберкулезной бациллурии на здоровой стороне.

В равной мере и наличность небольших (до 1%) количеств белка в моче „здоровой" почки при одностороннем туберкулезе почки говорит, при отсутствии пиурии, за наличность нефрита только при сочетании с цилиндрами и при том особенно цилиндрами зернистыми. Вообще-же указанная ничтожная альбуминурия есть лишь выражение токсического воздействия со стороны больной почки, а равно рефлекторного воздействия на почку со стороны манипуляции катетеризации мочеточника, не составляет противопоказания к операции нефректомии и обычно исчезает после таковой. То-же относится и к примеси отдельных экземпляров красных кровяных телец, являющихся результатом травматизации слизистой введенным в мочеточник катетером. **Техника хромоцистоскопии** такова: в толщу мышц наружно-передней поверхности бедра, дезинфецированной по Frossich'y, впрыскивается 20 кб. снт. 0,4% раствора индиго-кармина. Необходимо пользоваться хорошего качества препаратом, почему лучше всего готовить раствор, растворяя в 20 кб. снт. доведенной до кипения дестиллированной воды одну индиго-карминовую таблетку (содержит 0,08 индиго-кармина) фирмы Brückner, Lampe и G⁰; подвергнутая дальнейшему кратковременному кипячению стерильная темно-синего цвета жидкость, охлажденная до t⁰-ры тела, впрыскивается в указанном месте или же в ягодичную мускулатуру. Не вдаваясь в излишние подробности, можно считать почку функционально пригодной, если темно-синее окрашивание выбрасываемой из данного мочеточника мочи, что наблюдается в цистоскоп, наступает через 8—10 минут после впрыскивания. За 2—3 часа до исследования больному рекомендуется в целях повышения деятельности почек, но неразжижения мочи, поесть, но не пить. В случае запоздалого, ничтожного выделения синьки обоими почками или же при полном отсутствии такового, рекомендуется несколько дней спустя проделать ту-же пробу с синькой, но уже без применения цистоскопа, т. к. последний вносимым им раздражением может при случае рефлекторно задержать выделение синьки почками даже на все время своего нахождения в пузыре; если и при таких условиях выделение синьки замедлено или ничтожно, то недостаточность функции обоих почек очевидна (Wildbolz). Во всяком случае отсутствие окраски мочи спустя 20 минут после впрыскивания говорит за тяжелое заболевание resp, разрушение почечной паренхимы. В практических интересах весьма важно указание schlagintweit'a, что отсутствие выделения индиго может об'ясняться и не недостаточностью почек, а фосфатурией или же щелочностью мочи; иногда в таких случаях достаточно подкислить собранную мочу, чтобы появилось синее ее окрашивание.

Если такова наша точка зрения на цистоскопически односторонние картины почечного туберкулеза, то для остальных случаев (случаи с отсутствием поражения пузыря, случаи двухстороннего, видимо, поражения

Digital Library (repository)
of Tomsk State University
http://vital.lib.tsu.ru

почек), для уяснения вопросов: 1) больны обе или одна почка, 2) в случае односторонности, какая именно из двух, и 3) в какой мере сохранилась функция почек,—необходимо прибегнуть к методу раздельного собирания мочи при помощи катетеризации мочеточников в связи с применением методов функциональной почечной диагностики. Наиболее точной является одновременная катетеризация обоих мочеточников; но для практического обихода можно довольствоваться катетеризацией лишь мочеточника наиболее интересующей нас и имеющей остаться в случае нефректомии почки, собирая через лежащий одновременно в пузыре не толстый эластический (14—16 Charr) катетер мочу, стекающую по преимуществу из почки больной стороны. Во избежание возможного при этой манипуляции занесения туберкулезной инфекции из больного пузыря в здоровый мочеточник рекомендуется перед удалением мочеточникового катетера впрыснуть через него в мочеточник несколько куб. снт. раствора ляписа (1 : 1000).

Не останавливаясь на обзоре существующих методов функциональной почечной диагностики, отмечу лишь, что мы пользовались преимущественно упомянутой индиго-карминовой пробой и лишь изредка комбинировали ее с применением флоридзиновой пробы, так как и для последней нужен не всегда имевшийся в нашем распоряжении надлежащих качеств препарат. К тому-же индиго-карминовая проба, благодаря синему окрашиванию мочевой струи, облегчает усматривание и катетеризацию пузырных отверстий мочеточников в тех трудных для производства данной манипуляции случаях, где обширные и тяжелые язвенно-воспалительные изменения пораженного туберкулезом пузыря создают исключительно неблагоприятные, а то и непреодолимые препятствия к катетеризации мочеточников. Последнее не должно казаться удивительным, так как весьма нередко больные туберкулезом мочевого аппарата обращаются за хирургическою помощью лишь после продолжительного и бесплодного лечения, в стадии далеко зашедшего двухстороннего почечного процесса и крайне раздражительного, сморщенного, недопускающего необходимого для цистоскопии и катетеризации мочеточников наполнения жидкостью мочевого пузыря. Для подобных случаев мы располагаем еще следующими возможностями для уяснения состояния той и другой почки.

1) Раздельное собирание мочи при помощи метода **сепарации мочи.** Введенным в мочевой пузырь сепаратором Luys'a полость пузыря делится на 2 половины, с одним мочеточником в каждой из них, Моча, стекающая в пузырь по мочеточникам отводится, благодаря особой конструкции инструмента, раздельно наружу и собирается в отдельную посуду; само собой понятно, что сепарацию мочи можно сочетать с той же функциональной напр. индиго-карминовой пробой. Особенно пригодными для надлежащей оценки результата исследования будут те случаи, где моча обоих сторон будет сильно разниться по своим качествам.

Метод сепарации по точности несомненно уступает двухсторонней катетеризации мочеточников, легче применим у женщин, но в общем на-

Digital Library (repository)
of Tomsk State University
http://vital.lib.tsu.ru

столько обременителен для больных, что вряд ли может найти применение при наличности болезненного, сморщенного, не выносящего раздражения, пораженного туберкулезным циститом пузыря.

2) Может быть лучшие результаты могут быть достигнуты при помощи метода **непосредственной цистоскопии** инструментом того же Luys, тк. он не требует наполнения пузыря жидкостью. Luys и Gauthier, по крайней мере, опубликовали несколько случаев тяжкого туберкулеза мочевого пузыря, где после абсолютно неудачной попытки катетеризации мочеточников обычным способом (цистоскопия и КМ. по Nitze), таковая с легкостью удалась при цистоскопии по способу Luys.

3) **Катетеризация мочеточников** под контролем глаза со стороны вскрытой **при помощи** Sectio alta полости мочевого пузыря. Введение катетеров, по совету Legueu, может быть облегчено, если провести их в пузырь не через разрез пузыря, а со стороны мочеиспускательного канала, продвигая их дальше к мочеточниковым отверстиям под контролем зрения пинцетом со стороны полости мочевого пузыря. И при подобных условиях катетеризация мочеточников отнюдь не легка, предрасполагает к образованию туберкулезного свища мочевого пузыря, а в случае стриктуры мочеточника и вовсе не возможна. Естественно поэтому перенести попытку раздельного собирания мочи на верхний отдел мочеточников. Таким способом и является.

4) Метод **выключения почки** при помощи временного, после поясничного обнажения почки и верхнего отдела мочеточника, прерывания проходимости последнего временной лигатурой его. Если перевязать мочеточник больной стороны, то поражение мочевого пузыря при наличности даже одностороннего почечного поражения, не даст возможности правильного суждения о второй почке, благодаря примеси к ее отделяемому продуктов воспаленного пузыря.

Выгоднее, поэтому, было бы, обнажив обе почки, отвести раздельно мочу, введя по катетеру в небольшие разрезы на верхнем отделе мочеточников или же в разрез мочеточника здоровой resp. лучше сохранившейся почки. После того как необходимое для исследования количество мочи собрано, разрез мочеточника зашивают.

5) **Двухстороннее обнажение почек** поясничным разрезом **в целях их осмотра** (Rovsing, Paschkis). Метод крайне не надежный, тк. даже обширные разрушения в мозговом слое могут не сопровождаться изменениями на поверхности почки; дополнительное сечение почки не желательно во избежании заражения операционной раны, и к тому же не гарантирует от диагностической ошибки. Большее, может быть, значение могут иметь констатируемые при случае изменения начальной части мочеточника-утолщение его, затвердение, периуретерит.

6) Небольшую роль в деле распознавания туберкулеза почек имеет и **рентгеноскопия,** и то только в случае положительного результата исследования. Иногда, именно, удается получить на рентгенограмме тени от об'из-

Digital Library (repository)
of Tomsk State University
http://vital.lib.tsu.ru

вествленных участков казеозно перерожденной ткани почки, или же таковые от наполненных детритом каверн.

В большинстве же случаев почечного туберкулеза рентгенограмма дает лишь отрицательные данные. Характерные, будто бы, картины получаются при снятии рентгенограммы с туберкулезных почек после предварительного наполнения почечной лоханки раствором Collargol'a (Albarran, Lichtenberg и др.). Wildbolz предостерегает от применения этого способа, как ввиду небезразличия его для почки, тк. и потому, что раз необходимая для наполнения лоханки катетеризация мочеточников вообще выполнима, то распознавание достижимо менее опасными средствами. Согласно же экспериментальным данным strassmann'a (1913) медленное, под умеренным давлением произведенное впрыскивание раствора Collarbol'a (до 5%), не сопровождается какими либо вредными последствиями ни для слизистой лоханки, ни для почечной ткани.

В третьей группе случаев почечного туберкулеза симптомокомплекс является еще более скудным, ничего характерного для данного заболевания не представляющим. В большинстве это начальные стадии заболевания и именно те, когда местные со стороны мочевых путей проявления болезни еще отсутствуют, на первом же и даже единственном плане стоят явления общего порядка: чувство общего недомогания, разбитости, упадка сил и веса, потеря аппетита и т. д.; лихорадочные колебания t°-ры в этой стадии болезни не обязательны. Положение вещей начинает выясняться лишь с появлением пузырных симптомов (поллакиурия, болезненное мочеиспускание) или изменений со стороны мочи (пиурия). Тогда в смысле диагноза мы пользуемся вышеуказанными путями и средствами. При наличности же только симптомов общего характера, подозревать почечный туберкулез можно было бы в том случае, когда при положительном результате туберкулиновой реакции (Pirquet) мы не можем констатировать каких-либо иных явных локализаций туберкулезного процесса в теле больного. Само собой, этот способ распознавания отнюдь не может претендовать на решающее значение.

Digital Library (repository)
of Tomsk State University
http://vital.lib.tsu.ru

Лекция VII.

(*Продолжение*)

Сегодня нам предстоит заняться вопросом **о лечении** почечного туберкулеза. Нечего говорить, что за последнее десятилетие первенствующее место, конечно не для всех, но для подходящей части случаев занял хирургический метод лечения. И это не только потому, что мы, строго говоря, не имеем доказательств возможности излечить это страдание терапевтическим путем и не имеем таковых в пользу возможности самопроизвольного излечения. Нет, целесообразность оперативного метода лечения, в форме удаления пораженной туберкулезом почки, логически вытекает из того факта, что почечный туберкулез нередко является процессом односторонним и не только по началу, но долго способен оставаться таковым и в дальнейшем. Если же мы вспомним, что распространение процесса идет нисходящим путем и что переход процесса на мочевой пузырь резко понижает лечебный эффект операции удаления почки, то становится вполне понятной вся важность ранняго распознавания туберкулеза почки и возможно ранней операции удаления ее. Показания и противопоказания к операции будут для Вас яснее всего, если я познакомлю Вас на отдельных наблюдениях с получаемыми при помощи операции результатами. Начну со случая с чрезвычайно эффектным лечебным результатом.

30-летняя девица Фл . . . . , поступила в хир. фак. клинику 1 октября 1910 с жалобами на боли в области левой почки, по ходу левого мочеточника и в мочевом пузыре при мочеиспускании. Туберкулезной наследственности нет; но в семье имеется один случай туберкулеза, именно gonitis tub. у брата больной. В возрасте 24-х лет катарр правой верхушки; немедленно была отправлена в деревню и скоро почувствовала себя вполне здоровой, что продолжалось приблизительно до января 1910 года, когда появились неопределенные боли в области живота. С июля 1910 года— боли приступами в левой поясничной области с иррадиацией по левому мочеточнику в мочевой пузырь. Первому припадку болей, продолжитель-

Digital Library (repository)
of Tomsk State University
http://vital.lib.tsu.ru

ностью в 20 минут, заставившему больную слечь в постель, предшествовали частые позывы на мочу, но мочи во время припадка выделялось мало; по окончании же такового, количество мочи увеличилось. Во время припадка t-ra была повышена (доходила до 39°) и держалась таковой дня 3. Второй приступ болей длился с полчаса, был дня через три после первого. Полмесяца спустя—3-й приступ болей, тоже минут на 30. Последний приступ имел место уже по пути в Томск, сопровождаясь тупой болью в области мочевого пузыря.

Status praesens. Питание хорошее. Слабый выдох в правой верхушке. Левая почка прощупывается, она болезненна, тверда, с гладкой поверхностью. Моча почти прозрачна, кислой реакции, без белка и сахара; содержит много гнойных телец, эпителий пузыря, хвостатые клетки, туберкулезные палочки. Цистоскопически: отверстие левого мочеточника неровно; в ближайшем соседстве с ним язва, видимо, туберкулезного характера; в остальном пузырь здоров. Распознавание: туберкулез левой почки, вторичная изолированная туб. язва мочевого пузыря.

6. X.10 больная подверглась операции удаления левой почки и ее жировой капсулы. Мочеточник без заметных изменений. На поверхности почки множественная высыпь бугорков, в мозговом веществе (на разрезе) каверны и творожистый распад. Гладкое заживление, больная выписалась 24 окт. 1910. Что касается язвы в пузыре, то уже 23 окт. 1910 г. отмечено: язва почти зажила; на левом мочеточнике видны бесплодные сокрашения. 12 декабря 10 г. больная была снова цистоскопирована; за этот промежуток времени самочувствие было очень хорошее, жалоб на пузырь нет. Последний за то же время был пять раз промыт сулемой в Красноярске. Язва совершенно зажила; мочеточниковое отверстие совершенно нормальных очертаний, сокращается; слизистая пузыря всюду здорова. Туберкулезных бацилл, не смотря на многочисленные поиски, не находили с 16 окт. 10 г.; не найдено и сейчас. Отходят лигатуры из поясничного разреза.

В письме от 30 июля 13 г. сообщает о полном здоровьи и абсолютной работоспособности (больная—фельдшерица). Аналогичные сведения я имел и несколько лет позже.

Epicrisis. В данном случае мы имеем хорошо выраженный пример того, что может быть достигнуто своевременным распознаванием почечного туберкулеза и немедленной вслед за тем нефректомией. Лечебный эффект операции получился полный и стойкий. Об'ясняется он благоприятным, в общем, сочетанием условий со стороны больного организма. В самом деле, питание больной хорошее, явных иных флоридных очагов бугорчатки не определяется; больная не лихорадит; почечное поражение одностороннее; не смотря на тяжелые изменения левой почки, мочеточник той же стороны не носит на себе видимых проявлений поражения, кроме цистоскопически устанавливаемой неровности его края (результат воспалительной инфильтрации); в мочевом пузыре мы имеем изолированную язву вблизи отверстия левого мочеточника, что дает право говорить лишь об очень

Digital Library (repository)
of Tomsk State University
http://vital.lib.tsu.ru

ограниченной форме бугорчатки мочевого пузыря (Tuberculosis vesicae), но не о бугорчатом его воспалении (cystitis tuberculosa), каковое всегда соответствует более распространенному и более тяжелому (смешанная инфекция) характеру изменений в пузыре. Достойно быть отмеченным быстрое и благоприятное влияние, оказанное иссечением почки на язвенный процесс в пузыре: уже 17 дней спустя после операции отмечено почти полное заживление язвы; а 2 месяца спустя от бывшей язвы не осталось следа, мочеточниковое-же отверстие приняло вполне нормальные очертания. Что хороший лечебный результат может быть получен и в условиях более неблагоприятных, чем только что приведенные, показывает следующее наблюдение.

А. М..., девица 22-х лет, поступила в хир. фак. клинику 26 января 1919 г., с жалобой на учащенное умеренно болезненное мочеиспускание мутную мочу и общую слабость. В семье туберкулеза нет. Была вполне здорова, если не считать кори в 15-ти летнем возрасте, до 16 лет, когда спасая утопающих, выкупалась в Иртыше в сентябре 1912 года и получила жестокий плеврит. Болезнь переносила на ногах до февраля 1913 г., когда слегла на неделю. С тех пор лихорадила, кашляла, потела по ночам и сильно ослабела. В феврале 1914—кровохаркание. Лето 1914 года провела в санатории, значительно поправилась. К весне 1915 г. здоровье сильно ухудшилось (кашель, боли в боку, лихорадка), и лето больная снова провела в санатории, причем лечилась ин'экциями туберкулина, солнечными ваннами, мышьяком и железом. Хорошо поправилась, кашель и боли прекратились. В относительно сносном состоянии больная пробыла до декабря 1917 г., очутившись к этому времени в очень тяжелых условиях жизни (холодная квартира, недоедание, усиленные занятия). Снова начала лихорадить, кашлять, болел бок. В декабре заметила, что моча стала мутная, изредка ощущала боль в пояснице и внизу живота; в моче белок; сверх того слабость, головокружение. В феврале 1918 г. чувствовала себя очень плохо; количество белка в моче увеличилось, сильная пиурия, лихорадка. В это время больная пользовалась от предполагавшегося у ней пиэлита. К этому же времени появились частые позывы на мочу, по ночам—поты. Летом 1918 г. моча стала еще мутнее, появились сильные боли в пояснице. Рентгенографическое исследование на камень почки дало отрицательный результат. 26 января 1919 года поступила в хирург. клинику.

Status praesens. Хорошего телосложения, но подорванного питания. Поражение правой верхушки. Почки не прощупываются, безболезненны к сотрясению. Мочевой пузырь к давлению не чувствителен, пузырных тенезмов нет; емкость пузыря нормальна. Мочеиспускание немного учащено днем (6—7 раз), ночью не мочится; оно слегка болезненно. Моча мутна, кислой реакции, содержит гной, белок и клетки плоского эпителия. Туб. бацилл не найдено.

Цистоскопия: цистит на дне пузыря, с преимущественной локализацией в окружности отверстия левого мочеточника, усмотреть каковое среди

Digital Library (repository)
of Tomsk State University
http://vital.lib.tsu.ru

язв, разбросанных по резко гиперемированной слизистой, не удается; язвы скорее всего туберкулезного характера. В остальном пузырь отклонений от нормы не представляет. Отверстие правого мочеточника и его ближайшая окружность—без изменений; выбрасываемая из него моча прозрачна. Хромоцистоскопия: синька выделяется только правой почкой, начало выделения через 20 минут после впрыскивания, концентрация синьки хорошая. Распознавание: tbc левой почки, туберкулез мочевого пузыря, tbc правой верхушки.

31 янв. 1919 г. nephrectomia sin с удалением 5 снт. мочеточника и capsulae adiposae. Культя мочеточника смазана иодом и инвагинирована. Тампон, в остальном рана послойно зашита. Почка приблизительно нормальных размеров; на поверхности ее разбросаны туберкулезные узелки, то одиночные, то небольшими группами, и лишь в области верхнего полюса высыпь бугорков принимает слитный, массовый характер. Та-же картина имеется и на разрезе почки.

Гладкое послеоперационное течение. Немедленное облегчение пузырных симптомов. 1-го марта выписана из клиники с небольшим свищом на месте операционного разреза. Мочеиспускание нормально и безболезненно, моча значительно прозрачнее, чем раньше.

Epicrisis. Случай этот в дальнейшем течении был отмечен особенностью, которой мне больше наблюдать не пришлось. Весной того-же года, следовательно, сравнительно скоро после выписки, больная была цистоскопирована, в частности для выяснения состояния мочевого пузыря в связи с усилившимися расстройствами мочеиспускания—учащенные и болезненные позывы. Велико было наше изумление, когда мы увидели картину милиарного туберкулеза пузыря с весьма густой высыпью бугорков. Общее состояние больной резко ухудшилось. По нашему настоянию больная при первой возможности уехала на юг (Риддерский рудник), где провела лето, усиленно питаясь и подвергаясь, по собственному разумению, солнцелечению. В результате лечения вернулась в Томск, хорошо поправившись и с существенным улучшением пузырных симптомов (без болей). После очень тяжелого учебного года, полного всяких лишений, снова провела лето на солнце в предгориях Алтая, окончательно освободившись от каких-либо неприятностей со стороны мочевого пузыря; к этому-же, приблизительно, времени окончательно закрылся и поясничный свищ, поддерживавшийся, по крайней мере отчасти, лигатурным нагноением. В настоящее время больная замужем и считает себя вполне здоровой и работоспособной (май 1923 года).

Уже на предыдущих двух наблюдениях Вы могли убедиться, что лечебный результат операции находится в несомненной и явной связи с общим состоянием больного, поскольку оно определяется наличностью иных, сверх почечной, локализаций туберкулезного процесса. Флоридный туберкулез легких есть обстоятельство весьма неблагоприятное с точки зрения прогностики; одновременное сверх того туберкулезное поражение

Digital Library (repository)
of Tomsk State University
http://vital.lib.tsu.ru

мочевого пузыря, и именно cystitis tuberculosa, оказывается сочетанием еще более тяжелым. Сплошь и рядом приходится при этом убеждаться в отсутствии улучшения со стороны мочепузырных расстройств после сделанной нефректомии. А так как именно они и являются особенно мучительными для больных бугорчаткой мочевой сферы, то практически, с точки зрения суб'ективного облегчения, такие больные выигрывают от операции мало или ничего. Улучшение пузырных явлений в подобных условиях может отсутствовать и в случае несомненно одностороннего почечного туберкулеза, при удалении не только больной почки, но и всего пораженного туберкулезом мочеточника той-же стороны. Примером сказанному может служить нижеследующее наблюдение.

А. Ж . . . 19 л., девица. Поступила в хир. фак. клинику 13 октября 11 г. с жалобами на рези после мочеиспускания, боль в тазу—мочевом пузыре, боль в левой ½-не груди при сильном вдохе, сильную слабость (больше лежит).

Была вполне здорова до конца февраля 1911 года. **Внезапно** после мочеиспускания почувствовала резь в уретре и боль в тазу, лихорадки не было. На следующий день присоединились частые позывы на мочу, муть и осадок в моче. Истечения гноя из уретры, белей не было. Частые позывы и осадок в моче держались целую неделю, затем позывы прекращаются, рези же во время и в течение 1/2 часа после мочеиспускания, равно боли в тазу—продолжаются поныне. Апрель и май безуспешно лечилась внутренними средствами. В виду усиления болей вторично поступила в больницу, с безрезультатным опять таки лечением, в частности и 4-мя промываниями мочевого пузыря (чем именно—не знает). В июле впервые неправильность со стороны кровей: обильная и продолжительная менструация; с августа кровей не было. В августе и сентябре нередко **после мочеиспускания** появлялось **по несколько капель крови** (терминальная гэматурия). 11 октября появился незначительный кашель и боль в левой нижней половине груди. Боль эта ощущается и сейчас при кашле и при сильном вдохе. За время болезни постепенно худела и слабела; начиная с пасхи, частенько по вечерам незначительные знобы, а ночью проливные поты.

Status praesens. Питание подорвано. В правой верхушке жесткое дыхание и удлиненный выдох; слева по аксиллярной линии, между 7-м и 8-м ребрами, по утрам слышна крепитация. Мочеиспускание не учащено, 4-5 в сутки, но с последующей в течение получаса болью и сильными тенезмами. Моча мутновата, слабо кислой реакции, со следами белка. В осадке: **туберкулезных бацилл не найдено,** стафилококки, диплококки в клетках и свободно лежащие, масса лейкоцитов, плоский и хвостатый эпителий, гнойные цилиндры

Почки: правая нормальна, но подвижна; левая увеличена, болезненна к постукиванию, но не всегда. Соответственно ходу левого мочеточника сильная болезненность при ошупывании. Мочевой пузырь чувствителен к давлению, опорожняется произвольно целиком. Цистоскопия: разлитой цистит, кое-где с кровоизлияниями в слизистую; преимущественно поражена

Digital Library (repository)
of Tomsk State University
http://vital.lib.tsu.ru

левая часть дна, где слева и книзу от отверстия левого мочеточника имеются язвы и приставшие к слизистой комочки гноя; отверстие правого мочеточника нормально, левого—неподвижно зияет; катетеризация левого не дала отделяемого. Впрыскивание индиго-кармина: справа—Norma через 10 минут, слева—лишь легкое посинение через 21 минуту. Больная лихорадит. Реакция Pirbuet положительная. Распознавание: Tuberculosis renis sin., Cystitis tuberculosa, Tbc pulmonum.

25 октября 11 Nephrectomia sin. Массовая лигатура на сосуды; мочеточник выделен снт. на 12, затем оборвался. Тампонада, шов на рану.

Почка нормального цвета, с утолщенной нижней половиной; снаружи никаких туберкулезных изменений не видно; на разрезе, в нижней половине почки, слитная каверна с куриное яйцо, с творожисто-гнойным содержимым и бугорками в стенке; окружающая почечная паренхима туберкулезно инфильтрирована; слизистая лоханки из'язвлена, усеяна туберкулезными узелками. Мочеточник утолщен, поражен туберкулезом.

Результат операции: ничтожное облегчение пузырных симптомов, не не смотря на 4 инстилляции сулемы (1 : 10000—1 : 5000) и 2 вливания иодоформенной эмульсии по 30 кб. снт. Моча мутна, содержит белок. С 30 октября появились в моче отдельные красные кровяные шарики, а с 25 ноября терминальная гэматурия; в моче по-прежнему много гноя, дипло-стафило-стрептококки. Боли в левом паху; t-ra постепенно и на короткое время понизилась, затем снова субфебрильна.

12 декабря—цистоскопия: слизистая сильно гиперемирована, около отверстия левого мочеточника серия язв туберкулезного характера.

30 декабря,—Ureterectomia sin. Мочеточник удален почти до пузыря; он сильно утолщен, спаян и казеозно перерожден.

И после этой операции улучшения пузырных симптомов не последовало: моча, боли в левой половине пузыря по-прежнему; t-ra, постепенно нарастая, стала гектической. Боли в груди, сперва без кашля, потом с кашлем и мокротой, нарастающее истощение. 24 февраля 12 г.—скончалась.

Вскрытие. Туберкулез бронхиальных и забрюшинных лимфатических желез. Туберкулез левого легкого с каверной. Общее малокровие и истощение. На слизистой тонкой кишки у Баугиниевой заслонки 2 tbc язвы. Правая почка $11 \times 5_{1/2} \times 2_{1/2}$ снт.; ткань ее средней плотности, капсула снимается легко, поверхность гладкая, venulae stellatae налиты кровью; корковый слой утолщен, сероватого цвета, заметно отграничен от пирамидок. Мочеточник без изменений. Мочевой пузырь небольших размеров, пуст; слизистая гиперемирована и почти на всем протяжении изрыта язвами с из'еденными краями; часто на дне язв видны просовидные бугорки; наибольшая из язв достигает полутора снт. в диаметре.

Epicrisis. Случай этот не лишен своеобразности. Прежде всего заслуживает быть отмеченным несвойственное вообще туберкулезу мочевых путей внезапное, как бы острое начало заболевания. Поскольку дело касается внезапного появления связанных с мочевой сферой суб'ективных расстройств и выделения мутной мочи, только постолько и можно говорить об остром

Digital Library (repository)
of Tomsk State University
http://vital.lib.tsu.ru

начале заболевания. Нет никакого сомнения в том, что анатомические изменения в больной почке развивались задолго до появления суб'ективных жалоб, прогрессируя медленно и постепенно. Видимое же начало заболевания совпало с тем моментом, когда замкнутый дотоле туберкулезный очаг в почке вскрылся в мочевыводящие пути, наводнив их содержимым почечной каверны, откуда гной в моче, боли, учащение мочеиспускания. Возможно, что муть в моче была и раньше, но больная не имела повода поинтересоваться своей мочей, т. к. не испытывала никаких расстройств со стороны мочеиспускания. И в дальнейшем, не смотря на далеко зашедшие воспалительно-язвенные изменения в мочевом пузыре, мы видим отсутствие учащения мочеиспускания, столь характерного в данных условиях; такое явление, несомненно, встречается не часто.

Такое относительное суб'ективное благосостояние с точки зрения пузырного симптомокомплекса при, видимо, одностороннем почечном поражении, внушало некоторую надежду на то, что больная выиграет от удаления пораженной туберкулезом почки, будучи поставлена в условия облегченной борьбы с остающимися еще локализациями туберкулеза. Дальнейшее течение не оправдало этих предположений; и тк. стойкость пузырных жалоб и ухудшение свойств мочи (присоединилась гэматурия) мы склонны были связывать с наличностью остатка туберкулезно пораженного мочеточника, то больная была подвергнута дополнительно операции удаления мочеточника, что также не дало облегчения. Вскрытие больной обнаружило, что о таковом и вообще не могло быть речи, тк. имела место обширная диссемина ция туберкулеза в теле больной.

Имевшая в данном случае место приблизительно тотальная уретеректомия естественно приводит нас к вопросу **о технике операции при туберкулезном поражении почки и, в частности, о линии поведения в отношении мочеточника больной стороны.**

О том, что нормальным методом операции при туберкулезе почки является нефректомия, много распространяться не приходится. Частичная резекция почки не уместна. Нефростомия же, являясь при данных условиях операцией плохой и предрасполагающей к заражению операционной раны туберкулезом, а равно и к образованию незаживающего свища, могла бы найти себе применение лишь в исключительных условиях; таковыми могли бы быть: туберкулезный пионефроз в единственной почке, или же тяжелое двухстороннее поражение почек того-же типа.

Техника нефректомии при туберкулезной почке в общем одинакова с таковой при новообразовании почки. Особенное внимание должно быть обращено на то, чтобы не инфецировать обширной раневой полости специфически инфецированным содержимым удаляемой почки и мочеточника. Для этого необходимо избегать всяких манипуляций, сопряженных с нарушением целости кавернозно измененной почки, со вскрытием почечной лоханки при отсечении почки от ее сосудистой ножки, или с вытеканием содержимого мочеточника при его перерезке. Мочеточник перерезается ножом или термокаутером между двух лигатур, наложенных на предварител-

Digital Library (repository)
of Tomsk State University
http://vital.lib.tsu.ru

но освобожденный выжиманием от своего содержимого участок его, на подложенном компрессе; слизистая того и другого отрезка мочеточника либо разрушается термокаутером, либо тщательно дезинфецируется смазыванием acido carbolico liquefacto либо t-ra jodi. В целях еще большего уединения от полости раны мочеточниковая культя или закрывается инвагинирующими ее швами, либо замыкается предварительно образованной манжеткой. Гораздо проще и действительнее оказался способ, примененный нами с успехом в ряде случаев и заключающийся в том, что обработанная обычным путем мочеточниковая культя (лигированная и дезинфецированная) изолируется обшиванием ее прилежащим брюшинным мешком; при этом культя рядом швов по типу Lembert'a окружается муфтой брюшинного мешка так же, как это имеет место при укреплении дренажной трубки на стенке желудка при гастростомии по Witzc'ю; с той только разницей, что в нашем случае мочеточниковая культя соприкасается не с эндотелиальным слоем брюшины, а ее наружной поверхностью.

Другой способ ухода за мочеточниковой культей заключается во вшивании периферического отдела мочеточника в нижний угол операционного разреза, что, уединяя мочеточник от полости раны, дает возможность последующего лечебного воздействия на внутреннюю его поверхность впрыскиваниями растворов карболовой кислоты, иодной настойки и т. п.; для случаев с видимо неизмененным (неутолщенный, мягкий, неизмененная слизистая) мочеточником мы считаем предпочтительным вышеупомянутый способ погружения культи.

Как видно, при вышеизложенной методике дело идет **о частичном** удалении мочеточника, примерно на длину до 10 снтм. Для большинства случаев с неособенно измененными мочеточниками этого достаточно; остающаяся при организме часть мочеточника постепенно атрофируется и склерозируется до полного запустения. В случаях с резко выраженными изменениями мочеточника (резкое утолщение и затвердение стенки, расширение и зияние просвета, тяжелые туб. изменения в слизистой) может идти речь о **тотальном** иссечении мочеточника. К сожалению подобные случаи прогностически вообще плохи, тотальное же удаление редко бывает действительно тотальным и в таких условиях теряет свой принципиальный смысл; самая-же операция нефрек-

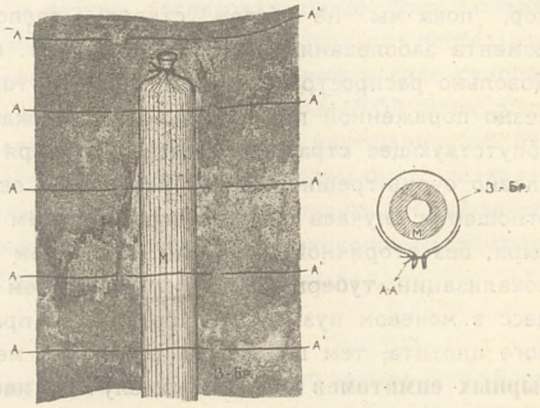

Наложение швов по Lembert'у для погружения мочеточниковой культи в складку задней поверхности брюшинного мешка.

Тоже в поперечном разрезе по завязывании швов.

M — мочеточник.
AA' — швы на брюшинный мешок.
З-бр. — задняя поверхность брюшинного мешка.

Digital Library (repository)
of Tomsk State University
http://vital.lib.tsu.ru

томии от такой комбинации становится операцией значительно более трудной и опасной. Так как, сверх того, столь тяжелые изменения мочеточника обычно сопутствуются тяжелыми изменениями в мочевом пузыре, то показания к тотальной уретеректомии встретятся не часто.

Также как и при злокачественных опухолях почек принципиально тщательному удалению подлежит жировая капсула почки, где, согласно исследованиям Legueu даже в отсутствии макроскопических изменений можно микроскопическим исследованием доказать наличность туб. узелков. В случае, если операция была проведена с соблюдением указанных предосторожностей и рана не была инфецирована содержимым больных почки и мочеточника, операционная рана зашивается этажным швом вплоть до дренирующих операционную полость марлевых полос, из коих одна доходит до дна полости, другая подводится к месту расположения погруженной мочеточниковой культи. Полосы эти, сообразно с состоянием и качеством раневой секреции, удаляются на 3—4 день или значительно позже, будучи в последнем случае заменяемы новыми при каждой смене повязки; в случае-же явного инфецирования раны выгоднее оставить ее открытой, тампонировав ее и ведя к заживлению путем вторичного натяжения.

Очередным вопросом является, **как быть с мочевым пузырем?** Нуждается-ли он в специальном лечении или нет? Ведь, как было уже сказано, именно болезненные симптомы со стороны пузыря и являются источником страданий больного, заставляющими его искать помощи. С этим вопросом нам неизбежно и, к сожалению, часто придется встречаться до тех пор, пока мы не будем ставить распознавания туберкулеза почки до момента заболевания мочевого пузыря, т. е. в ранней стадии заболевания. Довольно распространенное мнение о том, что после удаления туберкулезно пораженной почки больной освобождается от пузырных симптомов, а сопутствующее страдание мочевого пузыря излечивается само собой, безусловно очень грешит против истины; и, если и оправдывается, то лишь в отношении случаев с очень ограниченным туберкулезным поражением пузыря, без вторичной инфекции и при том у субʻектов свободных от других локализаций туберкулеза. Напротив, чем интенсивнее болезненный процесс в мочевом пузыре, чем больше он приближается к типу туберкулезного цистита, тем шансов на излечение меньше. **Полное прекращение пузырных симптомов** в подобных случаях **наблюдается лишь у меньшинства оперированных**, и наступает лишь постепенно; при этом чаще наблюдается сперва ослабление болей при мочеиспускании, поллакиурия же держится несравненно упорнее и вряд-ли часто доходит до нормы. В случаях благоприятно текущих улучшается и моча; она просветляется, исчезает примесь форменных элементов (белых и красных кровяных телец); туберкулезные палочки то исчезают, то годами могут быть находимы и в просветленной моче у оперированных, в остальном совершенно здоровых. Я полагаю поэтому, что при малейшей к тому возможности, как для упрочения лечебного эффекта операции, вообще, так в частности, в интересах излечения пузырного заболевания, нужно предписывать больному надлежащее общее ле-

Digital Library (repository)
of Tomsk State University
http://vital.lib.tsu.ru

чение, направленное к поднятию сопротивляемости организма. Лучшим из того, чем мы располагаем в данном направлении, является хорошее питание и длительное пребывание больных в теплом климате с широким применением солнцелечения. Результаты, достигнутые Rollier и в этом направлении, заставляют нас не забывать о гелиотерапии.

Если спустя несколько недель после операции явления раздражения со стороны мочевого пузыря не ослабевают и пиурия сильна, вступает в свои права местное лечение мочевого пузыря. **Основным правилом при лечении туберкулезного цистита является необходимость избегать механической травматизации чрезмерно чувствительного и утратившего свою растяжимость мочевого пузыря.** Поэтому 1) не промывание пузыря, а метод инстилляций или вкапывания лекарственных веществ в пузырь, и 2) не пользоваться металлическими инструментами для введения лекарств в пузырь, а инструментами не твердыми и гибкими, как напр. шприцем с эластическим наконечником Guyon'a. В качестве местно-лечебных приемов мы имеем:

1) Вкапывания (инстилляции) раствора сулемы (Guyon, Casper) в постепенно возрастающей концентрации (от 1 : 10000 до 1 : 4000 изредка до 1 : 1000) и в постепенно увеличиваемом количестве (от 20—30 капель до 50 кб. снт. раствора по мере увеличения емкости и толерантности мочевого пузыря). Такие вкапывания делаются 1 и не больше 2 раз в неделю, во всяком случае лишь после того, как улеглось раздражение от предыдущего вкапывания. Инстилляции эти вызывают сильное раздражение—учащение мочеиспускания и резкие последовательные боли, способные держаться 1—2 суток, против чего приходится бороться постельным содержанием и назначением наркотических под кожу, или в виде суппозиториев морфий: 0,01—0,03; extr. belladonnae 0,015—0,02—0,03; если после 3—4 таких инстилляций не наступает значительного улучшения со стороны пузырных симптомов, то этот метод лечения должен быть оставлен.

2) Антисептическим, обволакивающим и обезболивающим эффектом обладает бесконечно лучше переносимый иодоформ—гваяколовый раствор:-

Rp. Iodoformii subtilissime pulverati 1,0.
Guajacoli purissimi . . . . . 5,0.
O. olivarum . . . . . 200,0.
MDS. Ежедневно впрыскивать в опорожненный пузырь по 5 кб. снт

При наличности особенно раздражительного пузыря лучше переносится 1—3 проц. иодоформенно-масляная смесь без примеси гваякола.

3) Rovsing для промывания туберкулезного пузыря пользуется теплым 6 проц. раствором ae. carbolici, вливая повторно в пузырь во избежание растяжения его лишь по 50 кб. снт., пока вытекающая из пузыря жидкость не будет более или менее прозрачна. Метод чрезвычайно болезненный и не лишенный опасности карболовой интоксикации.

4) Вдувание в мочевой пузырь паров иода—способ Farnarier. Для вдувания пользуются парами иода in statu nascendi, получаемыми путем нагревания чистого иодоформа в приборе Farnarier. Для предупреждения излишнего

Digital Library (repository)
of Tomsk State University
http://vital.lib.tsu.ru

раздражающего resp. прижигающего действия паров иода на слизистую пузыря и мочеиспускательного канала требуется выполнение ряда условий, как-то: 1) нагревать иодоформ (0,05—0,1 на раз) весьма медленно и постепенно; 2) производить вдувание весьма осторожно, избегая растягивания мочевого пузыря, через самый толстый мягкий катетер, какой только проходит у данного суб'екта; 3) сообразовать количество вдуваемых паров иода с емкостью мочевого пузыря и его чувствительностью; вдувание прекращается, когда появляется чувство болезненности и позыв на мочу, после чего пары иода удерживаются в пузыре от полу до двух минут и затем удаляются через катетер; 4) предварительное промывание пузыря дестиллированной водой для освобождения его от гноя и слизи желательно, но не обязательно; 5) в зависимости от реакции мочевого пузыря вдувание повторяется через 3—6—10 дневные сроки. Пользуясь этим способом, Farnarier имел 2 выздоровления на 15 случаев, в одном—лечение без результата, в остальных—разной степени улучшение. Normand из 24 случаев получил полное выздоровление в двух случаях после 4 и 9 вдуваний; в 4-х—лечение без результата, в остальных большее или меньшее улучшение. В своих 5 наблюдениях **Барадулин** имел 4 раза значительное улучшение, дошедшее до того, что можно было произвести цистоскопию; в 5-м случае лечение осталось безрезультатно.

Остальные мероприятия (ol. santali, горячие сидячие ванны, термофоры на надлобковую область или промежность, narcotica) те же, что применяются при остром цистите. Для тех тяжелых и упорных случаев, где указанные мероприятия остаются безрезультатными, были сделаны попытки оперативного воздействия в виде наложения промежностного или надлобкового свища, соединенного при случае с выскабливанием, вырезыванием или выжиганием слизистой оболочки мочевого пузыря; предлагалось также выключение пузыря при помощи уретеростомии или пересадки мочеточников, при случае с полным удалением пузыря. Весьма понятно, что подобные операции не нашли и вряд ли найдут себе сколько-нибудь широкое применение, тк., будучи паллиативными по существу, они являются непосредственно жизнеопасными, частью тяжело уродующими (наружный мочевой свищ), и все же не обезпечивающими наверняка освобождение от мучительных пузырных тенезмов; к тому же пересадка в кишечник неподатливо-утолщенных, склерозированных и зияющих мочеточников создает, как я это наблюдал в своих 2-х случаях, условия, с одной стороны крайне неблагоприятные для приживления пересаженного мочеточника, а с другой благодаря наличности зияния, в высокой мере способствует восходящей инфекции. Впрочем, для окончательного суждения об этой операции не хватает еще достаточного опыта, тк. больной **Оппеля** прожил около 3-х месяцев, избавившись от тяжелых страданий; облегчение получил и больной **Добротворского**, живший после операции около 6 месяцев.

По сравнению с нефректомией, нефростомия является операцией лишь редко показанной и имеющей по преимуществу подсобный характер. Она может найти себе применение при 2-х сторонней почечной бугорчатке типа

Digital Library (repository)
of Tomsk State University
http://vital.lib.tsu.ru

пионефроза, пагубно отражающейся на общем состоянии больного, благодаря высокой лихорадке и болям. При одностороннем туб. пионефрозе предпочтение заслуживает первичная нефректомия, тк. после предшествовавшей нефростомии последующая нефректомия технически является более трудной и более рискованной для больного.

Что касается, наконец, прогноза оперативного лечения почечной бугорчатки, то мне приходится повторить то, о чем было упомянуто раньше. Именно, что длительное и полное выздоровление с прекращением пузырных симптомов и исчезновением tbc бацилл из мочи наблюдается лишь в меньшинстве случаев (**Федоров** в 14 проц., **Хольцов, Цейдлер**). Значительно чаще наблюдается ослабление пузырных явлений в той или иной мере, в части же случаев операция является безрезультатной как в отношении улучшения общего состояния, так и местных явлений. Такая недостаточность лечебного эффекта операции находится в теснейшей связи с распространенностью и степенью туберкулезного процесса в сфере мочевых путей, с наличностью или отсутствием иных локализаций туберкулеза в теле больного. Первостепенно важным является поэтому требование возможно раннего, до перехода на пузырь, распознавания болезни, и, при условии односторонности заболевания, немедленного удаления туберкулезно пораженной почки. Но и при этих условиях, согласно существующим наблюдениям, как на окончательных, так и непосредственных исходах операции резко сказывается социальное положение больных и связанная с этим возможность или недоступность надлежащего послеоперационного лечения и режима. Наконец, имея в виду не меньшую чем у мужчин частоту данного заболевания у женщин (по материалу **Федорова** женщины заболевают в 2½ раза чаще чем мужчины), не безинтересно знать, что действительно выздоровевшие нефректомированные женщины могут без вреда для себя беременеть, рожать и кормить, даже повторно. Но, если выздоровление только кажущееся, если в оставшейся почке или мочевом пузыре имеются лишь заглохшие, латентно текущие очаги, то беременность чаще всего оказывает на них очень пагубное влияние. Поэтому не должно казаться слишком строгим требование Wildbolz'a, чтобы разрешение на замужество давалось нефректомированной не раньше чем 3 года спустя после нефректомии и лишь после того, как отсутствие туб. бацилл в моче доказано отрицательным результатом прививки морской свинке; замужние должны принимать меры против забеременения.

С другой стороны беременность, как показывает опыт, не составляет противопоказания к производству нефректомии, тем более, что в течение беременности туберкулезный процесс в почке резко обостряется.

Digital Library (repository)
of Tomsk State University
http://vital.lib.tsu.ru

Лекция VIII.

Обстоятельством, побудившим уделить данному вопросу текущую лекцию, послужило то, что за сравнительно короткий промежуток времени мне пришлось столкнуться с 3 случаями туберкулеза почки у детей. Два из них были оперированы, третий—очень далеко зашедшее, видимо, двухстороннее страдание с сильным истощением больного не подлежал оперативному пособию. Истории болезни оперированных случаев таковы.

Наблюдение первое. Георгий В . . . . . 9 лет, сын крестьянина, поступил в хирургическую факультетскую клинику 25 ноября 1916 г. с жалобами на быстро прогрессирующее исхудание, частое и болезненное мочеиспускание, мутную, временами кровянистую мочу.

Больной 9-й в семье ребенок: всех детей было 10, из них четверо умерли в возрасте от 1—7 месяцев от поносов. Все дети вскармливались на коровьем молоке. Оставшиеся в живых вполне здоровы. Родители здоровы, со стороны наследственности в смысле туберкулеза ничего подозрительного. В возрасте около 3-х месяцев больной перенес тяжелый коклюш, длившийся около 10 месяцев. После коклюша поправился, был хорошо упитан, но бледен; кашель прошол совершенно. Полутора лет перенес легкую корь без осложнений. У трехлетнего, из левого уха, выделялся гной; по словам врачей, на почве золотухи развилось воспаление среднего уха, осложнившееся мастоидитом—был оперирован. В марте 1915 года на ногах перенес скарлатину, осложнений не было. С июня текущего года, по словам родителей, стал вялым, потерял аппетит; около этого же времени лихорадил около двух недель. От лихорадки поправился, но вялость наростала, больной худел. В конце сентября стал часто (через четверть часа-час) и помалу мочиться (maximum по 30 кб. снт.). Вскоре мочеиспускание стало болезненным и остается таковым и поныне; боли эти обычно скоро проходят. Недели две тому назад в моче появился осадок; иногда моча бывала кровянисто окрашена, изредка из мочеиспускательного канала по окончании акта мочеиспускания выделялось по несколько капель чистой крови. Все это, вместе взятое, повело к тому, что больной был направлен ко мне для операции с распознаванием камня мочевого пузыря.

Digital Library (repository)
of Tomsk State University
http://vital.lib.tsu.ru

Status praesens: мальчик плохого питания, очень бледен. Т-ра нормальна, не кашляет. Органы кровообращения в норме, легкая аритмия. Дыхание над правым легким сзади несколько ослаблено. На левом сосцевидном отростке височной кости имеется след от бывшей операции. Шейные и подчелюстные железы несколько увеличены. Живот равномерно вздут. Левая почка прощупывается увеличенной, в виде гладкой, слегка подвижной, плотной опухоли. Ощупывание ее и сотрясение болезненны. Правая почка не ощупывается. Со стороны половых органов все в порядке. Паховые железы увеличены. Моча мутна, кислой реакции, уд. в. 1010. при 750 кб. снт. суточного количества; содержит белок, реакция на индикан и ацетон положительная. Под микроскопом: кристаллы углекислой извести, немного красных кровяных шариков, много гноя, небольшое количество зернистых цилиндров и хвостатых, клеток; tbc.—бациллы найдены в небольшом количестве.

Распознано туберкулезное поражение левой почки и мочевого пузыря. Правая почка, видимо, не поражена. Цистоскопическое исследование не было произведено, т. к. не обещало успеха в виду болезненной раздражительности и малой емкости пузыря: не желательно также было подвергать больного лишний раз усыплению, т. к. решено было его оперировать.

28 ноября 1916 г. под хлороформом, обычным косым поясничным разрезом обнажена левая почка: последняя увеличена, местами сквозь капсулу просвечивают милиарные туберкулезные узелки; мочеточник, утолщенный и уплотненный, перерезан снт. на 6 ниже почки и погружен после предварительной перевязки и смазывания культи t-ra jodi; культя обшита брюшиной в целях изоляции ея от полости раны. Сосуды ножки перевязаны en masse и почка удалена. 2-е ярусный шов операционного разреза вплоть до небольшого тампона.

Удаленная почка имеет в длину 9 снт., в поперечнике 5 с половиной снт.; на разрезе—типичная казеозно-кавернозная форма почечной бугорчатки.

Послеоперационное течение гладкое, без существенных изменений со стороны расстройства мочеиспускания и изменений мочи (много гноя и кр. кров. телец). Выписан 21 дек. 1916 г. с зажившим операционным разрезом без заметного улучшения общего состояния и симптомов со стороны пузыря. Месяцев около 3-х спустя я был извещен, что на уровне бывшего разреза открылся свищ. Дальнейших сведений о судьбе больного не имею.

Наблюдение второе. Мария Дид..., 11 лет, дочь крестьянина, поступила в хир. факул. клинику из детской клиники проф. С. М. Тимашева 26 окт. 18 г. Жалобы больной: учащенное и болезненное мочеиспускание, головные боли и схваткообразные боли в животе.

Из анамнеза узнаем, что до 6-ти месячного возраста больная была совершенно здорова. Происходит от здоровых родителей; tbc.—наследственности нет. Из 7 человек детей умерли четверо: 3 от детских поносов, 1 от кори. Из оставшихся в живых 2 здоровы, третья наша больная.

Грудным молоком матери вскармливалась лишь полтора месяца, затем была переведена на молоко коровье, манную кашу, сушки и т. д. В

Digital Library (repository)
of Tomsk State University
http://vital.lib.tsu.ru

возрасте 6 месяцев страдала какими то припадками, сопровождавшимися судорогами и цианозом. Такие припадки продолжались до года. Никакими инфекционными заболеваниями не болела. Начало настоящего заболевания мать относит к январю 1918 года, когда появились частые и болезненные позывы к мочеиспусканию, причем ночью девочка мочилась и мочится под себя. Указанные явления особенно обострились с мая 1918 г.

Status praesens: питание больной резко ослаблено, подкожный жир почти отсутствует, За 16 дней пребывания в детской клинике потеряла в весе 1400 grm. Со стороны легких уклонений от нормы не наблюдается. Следы рахита. Лимфат. железы все увеличены. В сердце—первый тон с шумом. Со стороны полости живота отмечается увеличение левой почки поверхность ее гладкая, ощупывание резко болезненно; область мочевого пузыря также чувствительна к давлению.

Моча слабо-кислой реакции, уд. в. 1016, очень мутная; очень большой осадок состоит исключительно из гноя. Белка 1‰ Найдены tbc —палочки. Бактериологически (посев на бульон и агар) моча стерильна.

Исследование крови: гемоглобина 50 проц., кр. кров. шар. 5.250,000, белых телец 23.900. На сухих препаратах: нейтроф. 77 проц., лимфоцит. 17 проц., переходных 7,75 проц., эозинофилов—0,25 проц. Реакция Pirquet отрицательная.

Диагноз: tbc. левой почки и мочевого пузыря.

28 окт, Nephrectomia lumbalis sin. Почка увеличена (9 длина×6 снт. в поперечнике), сильно спаяна с жировой капсулой. На поверхности ее отдельные милиарные узелки. На разрезе почка выполнена густоватым гноем смешанным с творожистым распадом, содержащим туб. бациллы. Паренхима почки содержит много разной величины (до большого волошского ореха) каверн с казеозным распадом. Анатомический диагноз: большая казеозно кавернозная почка. Заживление гладкое. Больная выписалась 24 ноября 18 г. Существенного улучшения со стороны пузырных явлений не достигнуто.

Должен оговориться, что, имея значительный материал по хирургическим заболеваниям почек, я впервые встретился с туберкулезом их именно в детском возрасте, что и заставило меня поближе познакомиться с литературой этого вопроса. Первым очередным вопросом являлось выяснение того, что в этом направлении известно из литературы педиатрической и хирургической. Данные соответственных изысканий оказались весьма скудными. В руководствах и монографиях по детским болезням как более старых, так и новейших, мы или не находим ничего, даже не находим упоминания о возможности такого рода заболевания в детском возрасте, или же находим указания совершенно недостаточные с точки зрения наших современных знаний о туберкулезе почек у взрослых, и во всяком случае встречаем указания, явно свидетельствующие об отсутствии у их авторов личного в этом направлении опыта. Чтобы не быть голословным, я приведу в нижеследующем то, что мне удалось найти в соответствующих источниках и прежде всего в руководствах по детским болезням.

Digital Library (repository)
of Tomsk State University
http://vital.lib.tsu.ru

Baginski в своем руководстве уделяет полторы страницы вопросу о бугорках (как он выражается) почек. Таких заболеваний он наблюдал несколько, из них один оперирован Gluck'ом со смертельным исходом (Arch f. Kinderh XVI, s. 196).

В одном случае Baginski мог поставить распознавание лишь с вероятностью, т. к. вскрытия произведено не было: у 7-летнего мальчика болезнь протекала с жестокими болями в области почки, присоединившимися к плевриту, с признаками пиэлита и пиэлонефрита и чрезвычайно высокими лихорадочными t-ами, чередовавшимися с безлихорадочными периодами. Мальчик умер в состоянии крайнего истощения.

В другом случае, у 3-летней девочки, страдавшей бугорчатыми поражениями костей и тазо-бедренного сустава, моча содержала обильное количество белка, множество лимфатических телец, цилиндры, состоявшие преимущественно из лимфат. телец, и громадное число бугорчатых палочек, которые можно было узнать по характерной реакции окрашивания и которые лежали отчасти отдельно, отчасти кучками.

Затем он видел еще первичную местную бугорчатку почек у 8-месячного ребенка, у которого можно было доказать присутствие множества бугорчатых палочек в моче; а равно пользовал двух девочек, из которых у одной после скарлатины, а у другой после кори и после впрыскивания противодифтер. сыворотки ежедневно находили чрезвычайно обильные количества бугорчатых палочек.

По Heubner'у (уч. детских бол. 1908) бугорчатка почек в детском возрасте представляет не менее редкое заболевание, чем у взрослых. Он сам видел лишь немного случаев. Заболевание всегда вторичное; бугорчатка бронхиальных и брыжжеечных желез и костей предшествует болезни почек.

В Handbuch der Kinderheilkunde Pfaundler'a и Schlossmann'a Bd. II Hälfte 2,1906, в отделе заболеваний мочеполовой системы, обработанном Langstein'ом, находим мелким шрифтом следующие 22 строки, которые я привожу дословно.

„Здесь имеют быть рассмотрены только те случаи туб. почек, которые характеризуются особенными местными симптомами. Их меньшинство, т. к. обычно симптомы заболевания почки скрадываются за таковыми общей бугорчатки. Если имеется налицо явная локализация туберкулеза в одном или нескольких органах и при этом мы находим альбуминурию и цилиндрурию, то вряд ли возможно провести отличительное распознавание между нефритом у туберкулезного и туберкулезом почек.

Почечный туберкулез характеризуется общими явлениями, местными симптомами и изменениями мочи resp. мочеотделения. Дети лихорадят, худеют; пальпация обнаруживает увеличение почек, а при опытной ощупывающей руке и наличность опухолей в веществе почки. На лицо произвольная болезненность resp. болезненность к давлению, особенно при присоединившемся перинефрите, обычно сопровождающемся контрактурой m. psoatis. В качестве единственных симптомов туб. почки у детей млад-

Digital Library (repository)
of Tomsk State University
http://vital.lib.tsu.ru

шего возраста отмечались недержание мочи и дизурия. Моча часто содержит большие количества белка, цилиндров, гнойных телец, особенно лимфоцитов, иногда кровь в значительном количестве. В случае закупорки мочеточника творожистыми массами моча будет без изменений. Диагноз обеспечивается нахождением в моче туб. палочек. Если заболевание ограничивается одной почкой, то хирургическим вмешательством может быть достигнуто полное выздоровление. Катетеризация мочеточника и функциональное исследование здоровой почки играет в таких случаях важную роль в смысле решения вопроса о допустимости оперативного вмешательства".

Переходя теперь к хирургической литературе интересующего нас вопроса, мы прежде всего должны остановиться на руководстве хирургических болезней детского возраста Karewski. В этом руководстве, относящемся к 1894 году, мы находим главу, посвященную вопросу о бугорчатке мочевой сферы со специально выделенным отделом о бугорчатке почек. Глава эта не велика, ей посвящено всего 2 страницы и, хотя автор, очевидно, не имеет личного опыта в данном направлении, но она ценна сопоставлением имевшихся в литературе данных, именно 10 наблюдений почечного туберкулеза от 2½ до 16 летнего возраста, собранных в большинстве Facklam'ом и разобранных главнейше с точки зрения полученных путем хирургического вмешательства результатов.

Facklam к 30 известным до него случаям оперативного вмешательства по поводу бугорчатки почек прибавил новых 65 из литературы и 13 дотоле неопубликованных, сообщенных ему Heusner'ом, Riedel'ем, Neuber'ом и Madelung'ом. Таким образом, казуистика Facklam'а обнимает 108 случаев, оперированных до 1892 г. по поводу бугорчатки. Из них на детский возраст до 10 лет включительно приходится всего 5 случаев. (Случаи Barker'а, Baker'а, Bardenheuer'а, Schede и Kûmmel'я).

Karewski полагает, что: 1) при односторонней почечной бугорчатке, как и у взрослого, показана нефректомия; 2) прогноз поясничной нефректомии так же хорош, как и у взрослых, но 3) омрачается тем, что более частые в детском возрасте инфекционные заболевания способны повредить остающийся в единственном числе, хотя бы и здоровый до того орган. Но мы напрасно стали бы искать в этом руководстве подробности симптоматологии и техники распознавания данного заболевания, что и не удивительно, т. к, дело идет почти исключительно о более старой литературе и случайных обнаружениях почечного туберкулеза в случаях, оперированных по поводу совершенно иного распознавания.

Jsrael в своей Chir. Klinik der Nierenkrankheiten указывает, что 80 проц. оперированных им случаев первичной бугорчатки почек приходится на 3-е и 4-е десятилетие. Случаев бугорчатки почек в детском возрасте ему известен лишь один, неоперированный, сообщенный им Медиц. Об-

Под „первичной" он понимает гематогенно развивавшееся заболевание, при чем на протяжении мочевых путей почка является органом, с которого началось туберкулезное поражение, распространяющееся затем в нисходящем направлении.

Digital Library (repository)
of Tomsk State University
http://vital.lib.tsu.ru

ществу в Берлине в 1879 году с пред'явлением препаратов, полученных на вскрытии умершего больного.

Дело касается 8-летнего мальчика, имевшего первичное и одностороннее туб. поражение почки. Пронизанная творожистыми кавернами почка была колоссально увеличена, занимая всю длину брюшной полости. Мочеточник узловато утолщен и тверд, пузырное устье его окружено группами свежих милиарных узелков, при совершенно нормальной на остальном протяжении слизистой пузыря, если не считать единичных молодых милиарных узелков, разбросанных в области trigoni. Такая же высыпь имела место на слизистой partis prostaticae urethrae; у наружного отверстия мочеиспускательного канала имеется величиной с чечевицу плоская язва, с подрытым из'еденным серо-желтым краем, на дне коей можно было видеть туберкулезные узелки. Ни в половых железах, ни в легких, ни в каком либо другом органе нельзя было найти и следов туберкулеза. На основании приведенных данных Israel считает доказанным, насколько на это вообще дает право макроскопическое вскрытие, существование „протопатического" туберкулеза почки, понимая под этим, что почка в подобном случае является местом первого оседания попавшей в организм туберкулезной инфекции.

По Rovsing'y туб. почек обнаруживается большею частью в возрасте от 20-30 лет, реже у детей, хотя это не значит, что болезнь возникает в указанный период жизни, т. е. от 20-30 л., т. к. она обычно продолжительное время протекает без всяких симптомов.

По Leedham—Green бугорчатка почек в детском возрасте встречается много чаще, чем это обычно принимается.

По Portner'y, описавшему 4 случая, у детей пионефроз наичаще бывает туберкулезного происхождения.

Если мы обратимся далее к материалу хирургов, располагающих большим опытом в хирургии почек, то мы, кроме уже упомянутого Israel'я, увидим отсутствие личных наблюдений у Schede, Küster'a, Wildbolz'a, Le-Dentu, Tuffier, Albarran'a, Федорова, Хольцова и мн. др.

Позволительно после этого задаться вопросом, действительно ли туберкулезное заболевание почек в детском возрасте является заболеванием редким?

Подойти к решению этого вопроса можно двумя путями: во-первых изучением данных секционного характера и во-вторых тщательным сопоставлением опубликованных поныне клинических наблюдений. Наперед можно сказать, что первый путь, при всей его неоспоримой односторонности и случайности секционного материала, будет в настоящее время более ценен, чем второй из указанных путей, т. к. при наличности предвзятого мнения о редкости tbc. почек в детском возрасте, за отсутствием ясной и широко распространенной осведомленности с симптомокомплексом почечного туберкулеза вообще, трудностью и малою доступностью современного инструментального исследования (цистоскопия, кат. мочеточников) в дет-

Digital Library (repository)
of Tomsk State University
http://vital.lib.tsu.ru

ском возрасте, страдание это несомненно просматривается очень часто и казуистика его поэтому весьма скудна.

Итак, сперва данные секционного характера. Rilliet и Barthez нашли среди 312 трупов туберкулезных детей почечный туберкулез в 15,7 проц. Müller дает еще более высокую цифру, именно 33 проц. Что же касается сравнительной со взрослыми частоты поражения почечным туберкулезом в детском возрасте, то мы имеем следующие указания. По данным патолого-анатомического института в Берне, среди 126 сецированных случаев почечного туберкулеза 13, т. е. почти 10 проц., пришлись на детский возраст. Dickinson на 300 вскрытий взрослых трупов мог констатировать поражение почек туберкулезом в 17 случаях, тогда как на такое же число вскрытий трупов детского возраста почечный туберкулез найден 49 раз.

Таким образом, **приведенные данные пат.-анат. характера опровергают мнение о редкости почечного туберкулеза у детей и дают право считать это, страдание в детском возрасте встречающимся во всяком случае не реже, чем у взрослых.**

Что же касается данных клинического характера, то, по статистике Küster'a, из 335 случаев почечного туберкулеза на первое десятилетие отмечено всего 10 случаев. По позднейшим данным Wildbolz'a (1913), опирающимся на 245 лично им наблюдавшихся случаев почечного туберкулеза, на первое десятилетие не пришлось ни одного случая; произведенная же им анкета среди швейцарских врачей дала следующее: среди 316 случаев почечного туберкулеза на первое десятилетие приходится всего 4 случая. Таким образом, данные Wildbolz'a, в согласии с более старыми цифрами Küster'a, показывают, что туберкулезное поражение почек чаще всего встречается на 3-м и 4-м десятилетии жизни. Тем не менее Wildbolz оговаривается, что хотя поныне туберкулез почек у детей клинически наблюдался довольно редко, но все же, судя по данным секционного характера, он, видимо, встречается у них чаще, чем о том можно было бы думать по имеющемуся клиническому опыту.

Надо думать, что эта точка зрения всего ближе к истине. Когда симптомокомплекс и общее распознавание tbc почек станут так же известны широким врачебным кругам и особенно врачам по детским болезням, как, скажем, общеизвестно теперь распознавание аппендицита, то несомненно увеличится и приток к хирургам--урологам детей с почечным туберкулезом для детального распознавания и для хирургического лечения в подходящих к тому случаях.

Пока же, как сказано, казуистика туб. почек у детей весьма скудна. Vignard и Thévenot нашли в литературе всего 38 случаев хронической бугорчатки почек у детей до 17(!)-летнего возраста; из них на возраст от 1 до 11 лет приходится 21 случай. Что почечный туберкулез встречается и в еще более раннем возрасте, видно хотя бы из наблюдения, опубликованного Morse и касающегося 7-месячного ребенка.

В случае Morse ребенок, третий в семье, родился в 1903 году 25 июня. До 4-х недель кормился грудью, но недостаточно. Затем перешел сперва

Digital Library (repository)
of Tomsk State University
http://vital.lib.tsu.ru

на пастеризованное при 155°F, а в сентябре на не пастеризованное молоко. Пищеварение не особенно удовлетворительное, прибыль в весе тоже, хотя при исследовании ничего ненормального не находили, кроме побледнения. В январе впервые отмечено появление мутной и дурно пахнущей мочи, нейтр. реакции, со значительными следами белка. Осадок целиком состоит из гноя, но не содержит цилиндров. Мочеиспускание безболезненно. В течение этого времени имел хороший аппетит и прекрасное пищеварение, но немного потерял в весе. T°=99°—100°F. Уротропин. Отправления жел.-киш. канала попрежнему неудовлетворительны; бледен, моча мутна, слегка лихорадит. Так как моча не улучшалась, t° повысилась до 103—104° F, то моча была подвергнута бактериол. исследованию, причем найдено много туберкулезных палочек; бактер. распознавание проверено культурами и прививкой морским свинкам с положительным результатом. В дальнейшем в моче сверх указанного находили от времени до времени небольшие круглые и хвостатые клетки, но никогда цилиндры. Ребенок был подвергнут воздушному лечению, стал поправляться, моча стала просветляться. К концу октября перестал лихорадить. Такой режим (днем на воздухе, ночью (даже зимой) в комнате при открытых окнах) он продолжал вести до ноября 1905, когда вернулся на место своего постоянного жительства, а равно и в последующем. В феврале 1906 г. удалены аденоиды и увеличенная правая миндалина. В настоящее время мальчику 3 с лишним года, он совершенно здоров: моча вполне нормальна (было ли повторено бактер. исследование ее, не видно).

По поводу этого случая Morse отмечает редкость, по крайней мере клиническую, туб. заболевания мочевой сферы в таком раннем возрасте и тем более выздоровление больного. Далее указывает на важность исследования мочи в случаях темных заболеваний у детей и на необходимость при диффер. диагнозе иметь в виду возможность туб. заболевания мочевой сферы даже и в раннем детском возрасте. И, наконец, подчеркивает применимость и благотворное влияние лечения свежим воздухом даже в холодном климате.

Wildbolz также упоминает об одном, касающемся того же семимесячного возраста, достоверном случае хронич. почечного туберкулеза, опубликованном Hamille; подробности этого случая мне неизвестны.

Görl демонстрировал в заседании (7 февраля—1901) Нюренб. мед. обществ. препараты туб. почек, мочеточников и пузыря от 9 летняго мальчика. Еще полгода назад мальчик, перенесший 4 года назад корь, был вполне здоров. Внезапно появились частые, но безболезненные позывы на мочу, с выделением мутной мочи (гной, немного крови, много белка, при отсутствии цилиндров), что в связи с быстрым исхуданием дало повод распознать почечно-пузырный tbc., хотя в моче tbc. бацилл найдено не было и в семье тоже не было туберкулеза. В конце января внезапно полная анурия с болями в левой почке; два дня позже—смерть.

На вскрытии: обе почки пронизаны большими кавернами; на местах, свободных от туб. изменений, жирно перерождены. Правый мочеточник

Digital Library (repository)
of Tomsk State University
http://vital.lib.tsu.ru

вполне облитерирован специфическими изменениями его стенки. Сильно утолщенная, сильно измененная мышца пузыря совершенно лишена слизистой оболочкой. Левый мочеточник непроходим у пузырного устья, благодаря tbc. поражению, на остальном протяжении здоров и растянут до толщины пальца. В прочих органах туб. изменений не найдено.

Theodor сообщает об 11-летней золотушной девочке, у которой в непосредственной связи с легкой ангиной развился нефрит с высоким содержанием белка в моче. После повторного исследования мочи, лишь 4 недели спустя обнаружены в моче на ряду с белыми кровяными тельцами множество стрептококков и чрезвычайное обилие tbc. бацилл. Все это время ребенок чувствовал себя вполне здоровым. 1 год спустя девочка исчезла из под наблюдения автора. Еще 3 года спустя, как Theodor узнал от пользовавшего девочку врача, она внезапно сильно залихорадила и через несколько недель скончалась от острой почечной бугорчатки. (Meningitis etc.) Случай не оперирован.

Основания к распознаванию туберкулеза почек подробно изложены были нами по отношению данного заболевания у взрослых. Если там уже данные об'ективного исследования играли первенствующую роль в дел-распознавания, то у детей, особенно детей более ранних возрастов, об'ективные данные являются нашим единственным ресурсом. Во избежание повторений, здесь имеют быть подчеркнуты лишь некоторые **особенности симптоматологии почечного туберкулеза в детском возрасте,** поскольку они явствуют из очень недостаточного еще для твердо обоснованных выводов клинически наблюденного материала.

Прежде всего, что касается **прощупываемости** туберкулезно пораженной почки, то в своих случаях я мог констатировать ее без всяких затруднений, благодаря, очевидно, тому, что мне приходилось наблюдать далеко зашедшие случаи кавернозно-казеозной почки с значительным увеличением органа. Но среди казуистики не раз отмечена наличность прощупывавшейся опухоли без того, подчас, чтобы опухоль эта связывалась с болезненным процессом в почке.

В таких случаях дело шло обычно о параренальном нагноении, как осложнении туберкулеза почки. Эти **параренальные гнойники** (paranephritis tubercul. purulenta) на почве то чисто туберкулезной, то смешанной инфекции, наблюдаются по Vignard и Thévenot в детском возрасте особенно часто. Сплошь и рядом такое параренальное нагноение является у детей первым явным проявлением почечной бугорчатки, развиваясь подчас при весьма бурных воспалительных симптомах. При этом инфекция попадает в paranephron из почки или путем лимфатических сосудов, или же является результатом прорыва почечной каверны или даже лоханки в сторону окружающей почку клетчатки.

Недержание мочи и именно в форме ночного недержания, описанное в качестве ранняго симптома почечной бугорчатки даже у взрослых, наблюдается особенно часто у детей. В одних случаях ночное недержание ком-

Digital Library (repository)
of Tomsk State University
http://vital.lib.tsu.ru

бинируется с дневным недержанием мочи, в других случаях оно существует per se. Небезынтересен тот факт, что оно может наблюдаться задолго до цистоскопически или анатомически констатируемого наступления туберкулезного заболевания самого мочевого пузыря. При подобных условиях недержание, как и pollakiuria, а равно и dysuria, должно рассматриваться, как выражение рефлекса с больной почки на пузырь, пока еще здоровый.

Подозрительной на туберкулезное поражение почек должна считаться, особенно у детей, всякая, повидимому, беспричинная **альбуминурия**, особливо же альбуминурия, слабо выраженная. Такая альбуминурия, от следов белка до ¼‰ и maximum до ½‰, наблюдается в виде первого и раннего симптома почечного туберкулеза, появляющегося иногда за многие месяцы раньше других симптомов почечного страдания. Симптом этот известен под названием **премониторной альбуминурии.**

Что касается **пиурии**, то всякая пиурия, в отсутствии иной явной причины, более чем подозрительна на туберкулез. Именно у детей туберкулезный пионефроз—наиболее частая разновидность пионефрозов вообще Portner).

Мы знаем уже, какую важную роль играет **цистоскопия и катетеризация мочеточников** в деле распознавания почечного туберкулеза у взрослых, одно или двухсторонности его, а также наличности и степени соучастия в поражении мочевого пузыря. Несомненно, что раннее распознавание, и, следовательно, и лечение почечного туберкулеза в детском возрасте много выиграло бы от технической возможности и широкого применения цистоскопического исследования.

Посмотрим, насколько этот метод исследования применим в детском возрасте.

По аналогии с цистоскопией у взрослых, последняя среди прочих условий для своей выполнимости требует прежде всего, чтобы:

1) уретра была проходима для цистоскопа;

2) пузырь вмещал известный minimum жидкости.

Анатомических изысканий относительно калибра детской уретры и ее астяжимости, особенно по различным возрастам, почти не существует Так **Цвинев** произвел измерения ширины или вернее, степени эластичности стенок мочеиспускательного канала только на трупах грудных детей; оказалось, что с'ужения и расширения канала у детей чередуются в том же порядке как у взрослых, и что fossa navicularis в грудном возрасте несомненно существует. Измерения **Цвиневым** ширины orificii externi у девочек грудного возраста показали растяжимость его бужом до 4 mm, у 11—12 летних до 8 mm. и у 13—16 летних до 1 снтм.

Гораздо больше данных дает нам клинический опыт по части применения в раннем детском возрасте металлического катетера, литолапаксии и цистоскопии.

Так **Бржозовский** делал камнедробление у детей с 1½-х летняго возраста.

У Nitze находим указание, что Keegan делал литотрипсию уже у однолетних мальчиков, а Alapy мог сделать литотрипсию у 7-летняго маль-

Digital Library (repository)
of Tomsk State University
http://vital.lib.tsu.ru

чика, причем по расширении orificii urethrae мочеиспускательный канал оказался проходимым для № 22 Charrièr'a.

Относительно цистоскопии у детей заимствуем у Nitze след. строки.

„Хотя у мальчиков до 10-ти летн. возраста узость мочеиспускательного канала является препятствием к производству цистоскопии, тем не менее попадаются случаи, когда уже у **восьмилетнего** мальчика возможно ввести детский цистоскоп в 5 mm. толщины без нанесения повреждений. При этом получаются весьма отчетливые картины. Само собой разумеется что применение наркоза в подобных случаях необходимо. С другой стороны 12-летних мальчиков я неоднократно и весьма успешно мог цистоскопировать и без наркоза.

Если в раннем возрасте мочеисп. канал узок еще для введения цистоскопа, а производство цистоскопии настоятельно необходимо и при том есть основание думать, что пузырь представит удобные условия для исследования, то можно сделать Boutonniére на промежности и ввести цистоскоп в пузырь через сделанное отверстие и pars prostatica".

Таким образом, по Nitze наиболее молодым возрастом для производства нормальным путем цистоскопии с применением наркоза является 8-ми летний возраст; в случае-же необходимости цистоскопировать раньше, выходом является boutonniére; пользовался-ли ей Nitze, или же совет носит характер лишь теоретический, из труда Nitze не видно. Во всяком случае и этот способ не является выходом в интересующем нас случае, т. к. расчитывать на благоприятные для исследования пузыря условия со стороны промежностного разреза при tbc. почек, осложненном уже поражением мочевого пузыря, можно лишь по исключению.

По Iahr'y (1914) цистоскопия у мальчиков возможна с 4-хлетнего возраста и даже моложе, а у девочек—уже нескольких месяцев от рождения Исследование рекомендуется производить под общим наркозом.

По Thiemich'y (Feer 1913) катетеризация мочевого пузыря при некотором навыке удается металлическими инструментами и у грудных детей. У девочек к концу первого года жизни в крайнем случае можно ввести под наркозом самый тонкий цистоскоп; однако, после этого на несколько дней остается паралич сфинктера, так что этот способ исследования применим лишь при действительно настоятельных показаниях.

Наконец, по Portner'y (1910) катетеризация металлическим катетером № 8 Charr. возможна уже в самом раннем детстве. Что касается цистоскопии, то у годовалых девочек она возможна обычно применяемыми у взрослых инструментами; у мальчиков цистоскопия возможна с 2-хлетнего возраста и даже со 2-го года жизни. Вопреки мнению Rovsing'a и Sonnenburg'a, Portner считает литотрипсию у детей старше 3-х лет вполне выполнимой и дающей превосходные результаты.

Резюмируя сказанное, приходится прийти к выводу, что с точки зрения проходимости уретры **цистоскопия в детском возрасте возможна у девочек с первых месяцев жизни. У мальчиков даже со 2-го года жизни**, конечно, при применении особо тонких, специально детских цистоскопов.

Digital Library (repository)
of Tomsk State University
http://vital.lib.tsu.ru

Что касается катетеризации мочеточников, то соответственные указания мы находим у Thiemich'a и Portner'a. В виду более значительного калибра соответственного инструмента, область катетеризации мочеточников естественно уже, чем простая цистоскопия. Тогда как Thiemich считает катетеризацию мочеточников в первые годы жизни технически невозможной, Portner, исходя из личного опыта, **допускает попытку таковой, начиная с 8-летнего возраста,** причем ни от такой манипуляции, ни от простой цистоскопии со 2-го года жизни у мальчиков никогда не видел вреда. В случае невозможности у мальчиков катетеризации мочеточников, но при выполнимости простой цистоскопии смотровым цистоскопом, можно сделать соответствующие выводы при помощи хромоцистоскопии. Эта последняя делает, таким образом, возможным, если не раздельное собирание и исследование мочи, то все-же оценку функциональной пригодности почек

Мне также пришлось несколько раз цистоскопировать в детском возрасте, преимущественно у девочек и два раза катетеризовать мочеточники у мальчиков; к сожалению, у меня не сохранилось данных о возрасте этих больных, но я определенно помню, что дело шло о тех возрастах, когда цистоскопия, согласно вышеизложенному, выполнима, и что никаких затруднений, даже в случае катетеризации мочеточника, я не встретил.

Теперь остановимся на вопросе о **вместимости мочевого пузыря** в детском возрасте, как одном из необходимых условий для производства цистоскопического исследования. Нормой наполнения мочевого пузыря для цистоскопии у мужчин Nitze считает 150 кб. снт.; детский пузырь на первом году жизни вмещает по его мнению maximum 100 кб. снт. При емкости у взрослого в 100 кб. снт. свободоподвижность цистоскопа в пузыре уже стеснена, но при благоприятных в остальном условиях исследование может быть вполне еще успешным. Емкость в 50 кб. снт. представляет из себя minimum, при котором допустима еще цистоскопия; при этом предполагается, что в остальном условия для исследования благоприятны, и что в частности нет наклонности к кровотечению и что движения цистоскопом будут производиться с величайшей осторожностью. Те же цифры даются **Хольцовым и Дзирне;** в справедливости их мог неоднократно убедиться и я. Если мы присоединим к сказанному нижеприводимые данные произведенных **Калашниковым** исследований относительно емкости мочевого пузыря в детском возрасте, то, несмотря на относительное лишь их значение в связи с примененной методикой исследования, нам придется прийти к заключению, что **со стороны емкости детского мочевого пузыря препятствий к цистоскопии не встречается.**

Возраст.	Емкость пузыря в кб. снтм.		
1 год	195 м.	и	283 д.
2—3 года	248 м.	и	409 д.
7—8 лет	841 м.	и	505 д.
9—10 лет	936 м.	и	575 д.

Из всего вышесказанного ясно, таким образом, что **цистоскопия вполне применима при условии пользования соответственным инструментарием**

Digital Library (repository)
of Tomsk State University
http://vital.lib.tsu.ru

уже в раннем детском возрасте и, принимая во внимание всю важность этого метода исследования в современной урологии и в частности при туберкулезном поражении мочевых путей, заслуживает широкого применения и у детей.

Переходя теперь к вопросу о хирургическом лечении почечного туберкулеза в детском возрасте, приходится прежде всего отметить незначительное количество оперированных случаев. Таковых в доступной литературе мне удалось найти всего семь случаев—Barker'a, Baker'a, Bardenheuer'a, Schede, Kümmel'я, Deanesley, Baginski и Gluck'a,—и кроме того, судя по заглавиям соответственных работ, сюда-же относятся единичные случаи Baumel'я, Carlier, Vignard и Laroyenn'a. Итого с моими 2 наблюдениями мы по вопросу об оперативном лечении почечного туберкулеза в раннем детском возрасте располагаем всего 12 наблюдениями, в большинстве описанными крайне недостаточно и наблюдавшимися после операции весьма непродолжительное время. Случаи эти таковы:

1) Barker (цит. по Facklam'y) оперировал 7-летнюю туберкулезную девочку; поражены туберкулезом грудь, живот, шейные лимфатические железы. В правой половине живота значительной величины опухоль, при проколе коей добыт зловонный гной. В моче гной. Распознан пионефроз на почве камня почки. Nephrotomia 16.III.86. Вскрыт большой перинефритический абсцесс, из которого вытекло 14 унций жидкого гноя. Почка не увеличена, вскрыта в поисках камня, какового не оказалось. Дренаж. Медленное заживление и быстрое улучшение общего состояния. 7.VI больная выписана с небольшой фистулой. $1\frac{1}{2}$ года спустя внезапная смерть по неизвестной причине.

2) Baker (цит. по Facklam'y) 7-летняя девочка, страдающая полтора года правосторонним пиэло-нефритом; 7.XII.80 г. подверглась нефротомии, после чего остался свищ. 22.II.81 г. поясничная нефректомия. Удаленная почка поражена туберкулезом, пронизана абсцессами. Постепенное выздоровление, но гной в моче остается. 1 год спустя умерла от лихорадочного заболевания, с которым оставшаяся почка не могла справиться.

3) Bardenheuer (цит. по Facklam'y). 4-летний мальчик, 3 недели страдает болезненной припухлостью в левой поясничной области. Распознан перинефритический абсцесс.

20.IV.82 нефректомия. Полное выздоровление до конца 85 года, когда ребенок умер от скарлатины, осложнившейся скарлатинозным нефритом. В корке удаленной почки имелось клиновидное творожистое гнездо туберкулезного характера.

4) Schede (цит. по Facklam'y). Девочка 3-х лет с туго эластичной опухолью, с детскую головку величиной, в правой поясничной области. После разреза остался свищ, чего ради 16.III.87 сделана нефректомия. После первоначально лихорадочного послеоперационного периода, последовало нормальное течение и к 17.IV почти полное заживление операционного разреза. Затем развился пролежень, общее состояние ухудшилось и ребенок умер 10.V.87. При вскрытии найдено: туберкулез легких, мили

Digital Library (repository)
of Tomsk State University
http://vital.lib.tsu.ru

арная высыпь на капсуле селезенки и брюшине; в остатке экстирпированной почки найдены туберкулезные бациллы.

5) Kümmel (цит. по Facklam'у) успешно экстирпировал пораженную туберкулезом почку у ребенка двух с половиной лет. Жалобы—частое мочеиспускание и боли в пузырной области; в моче белок, камешки, немного форменных элементов; почки увеличены, быстрое исхудание. В результате нефректомии значительное и быстрое улучшение.

6) Deanesley демонстрировал препарат выраженного туберкулеза почки у ребенка 10 лет. Заболевание это было обнаружено случайно во время чревосечения, предпринятого по поводу неопределенных болей в правой стороне живота, предположительно зависевших от хронического аппендицита или же туберкулезного поритонита. В анамнезе годом раньше, повидимому, тифозное заболевание, жалоб на мочевую сферу не было. Так как при ощупывании со стороны брюшной полости левая почка оказалась нормальной, то больной орган был удален. Ребенок ко времени сообщения был на пути к выздоровлению.

7. В случае Baginsk и Gluck'a дело идет о ребенке 3-х лет, страдавшем множественным поражением костей и сочленений. Поступил в больницу с корью, на исходе коей появилась довольно интенсивная альбуминурия и обилие гнойных телец в мочевом осадке; в последнем, сверх того найдены цилиндры, частью из жировых капелек, частью из лимфоидных телец. На этом основании был заподозрен пиэлонефрит туберкулезного происхождения; и действительно, при соответственном исследовании в моче обнаружено большое количество туберкулезных бацилл. Таким образом распознавание tbc. почки было прочно обосновано. Об установке двух или односторонности заболевания путем цистоскопии нечего было и думать, в виду возраста ребенка; пришлось ограничиться обычными методами исследования и, в дальнейшем, в виду появления слева сзади в почечной области опухоли, остановились на распознавании туберкулеза левой почки. Было сделано (Gluck) пробное обнажение почки, обнаружившее отсутствие околопочечного нагноения и наличность увеличенной почки; пункция последней дала отрицательный результат, операция закончена фиксацией органа, 5 дней спустя при перевязке было констатировано дальнейшее увеличение почки, почему и была сделана нефректомия. Почка найдена колоссально увеличенной, ломкой; операция очень трудна, потребовалось иссечение 11-го ребра и продолжение разреза до crista ilei. Со времени операции альбуминурия почти исчезла, туб. палочек больше не находили, частые позывы на мочу и тенезмы исчезли. Ребенок все же умер, и правая почка найдена свободной от туберкулеза; с легкими лишь паренхиматозными изменениями.

Из рассмотрения приведенного казуистического материала явствует, что он совершенно недостаточен для вполне обоснованных выводов. Во всяком случае позволительно отметить нижеследующее.

1. Заболевание почечным туберкулезом встречается у детей обоего пола.
2. Наиболее молодому из оперированных больных было $2^1/_2$ года.

Digital Library (repository)
of Tomsk State University
http://vital.lib.tsu.ru

3. В подавляющем большинстве случаев правильного распознавания сделано не было.

4. Типичной формой заболевания почки туберкулезом у детей, как и у взрослых, является казеозно-кавернозная ее разновидность; относительно часто туберкулез почки оказывался ко времени операции осложненным паранефритическим нагноением, что несомненно нужно поставить в связь с длительным существованием почечного процесса. Несомненно, что таковой может возникать уже в самом раннем детстве, как это явствует из наблюдения Baginski, касающагося ребенка 8 месяцев от роду, и наблюдения Morse, касающегося ребенка 7 месяцев.

5. Непосредственные результаты оперативного вмешательства, в смысле послеоперативной смертности, хороши; смертных исходов в связи с операцией не было. Но и полных выздоровлений отмечено всего одно, именно в случае Bardenheuer'а; относительно достоверности такового невольно являются сомнения, хотя бы в виду кратковременности послеоперативного наблюдения—3 месяца спустя ребенок погиб от скарлатинозного нефрита. Вообще же непосредственный результат операции чаще всего квалифицируется как более или менее значительное улучшение. В моих 2-х случаях последовало гладкое заживление, но без улучшения со стороны общего состояния и особенно со стороны пузырных симптомов.

6. Отдаленные результаты определенно плохие, что несомненно в большой мере зависит от запоздалости оперативного вмешательства, неосведомленности ко времени операции о состоянии другой почки, множественности тубер. очагов в теле больного. Большую роль, видимо, играют столь частые в детском возрасте острые инфекционные заболевания, особенно скарлатина; нефректомированные дети легко могут становиться жертвами скарлатинозного нефрита единственной оставшейся почки. К тому же эта последняя равным образом может быть поражена туберкулезом в той или иной мере; по крайней мере по данным Brongersm'а двухсторонний туберкулез почек встречается у детей еще чаще чем у взрослых, именно в 53,3 проц. против 14 проц. у взрослых.

7. Указанная частота одновременного поражения туберкулезным процессом обоих почек чрезвычайно отягчает прогноз страдания вообще и прогноз конечных результатов оперативного лечения этого заболевания в частности. Но если принять во внимание хорошие непосредственные исходы операции даже в далеко зашедших случаях туберкулеза почек у детей, и то, что согласно накопляющимся данным цистоскопия возможна уже с самого ранняго возраста, а катетеризация мочеточников с 8 лет, можно, повидимому, расчитывать на то, что при применении указанных методов исследования распознавание туберкулеза почек у детей и отбор подходящих для операции случаев станут на почву не менее твердую, чем у взрослых. Особенная же чувствительность детского возраста к туберкулезу вообще и большая заболеваемость детей остро-лихорадочными инфекционными заболеваниями с их пагубным влиянием на почки останутся к сожалению печальной привиллегией этого возраста, отягчающей прогноз по сравнению с аналогичными больными зрелого возраста.

Digital Library (repository)
of Tomsk State University
http://vital.lib.tsu.ru

Лекция IX.

Больная И. С.... 28 лет, жена врача, обратилась за помощью по поводу пиурии, т. е. мутной, гной содержащей мочи, в результате, как казалось пользовавшему ее врачу, острого и неопределенной этиологии воспаления мочевого пузыря. В настоящее время никаких дальнейших жалоб больная не пред'являет. Но еще короткое время назад она проделала довольно тяжелое заболевание. В самом деле, из анамнеза мы узнаем, что в конце сентября текущего (1913) года больная страдала расстройством желудочно-кишечного тракта; симптомы заболевания сводились к тошноте, давлению под ложечкой, запорам. Больная перешла на молочную диэту, т. к. мясо и хлеб вызывали резкие болевые гастрические припадки, по 15—20 минут продолжительностью; бывали дни, когда больная из-за таких болей вообще не могла принимать пищи. От клизм и слабительных больная не получала облегчения. 11.X прошли очередные менструации, а 13.X почувствовала при мочеиспускании жжение в уретре, к каковому ощущению на следующий день присоединились ощущение давления внизу живота и боль в конце мочеиспускания. Моча мутная, слабо-кислой реакции, с осадком и запахом, содержит белок, гнойные тельца, бактерии, но не гонококки. Наконец 18.X к сказанному присоединились и тупые боли в области левой почки. При этом никаких выделений ни из уретры, ни из влагалища не было, как не было их и раньше—гонореей не болела, а единственные роды протекли благополучно.

Весьма понятно, что при наличии такого симптомокомплекса и гноя в моче, было поставлено распознавание цистита, в результате чего больная была подвергнута энергичному местному лечению мочевого пузыря ляписными промываниями по системе проф. Rovsing'а, как она изложена в руководстве по хирургии Wullstein'а и Wilms'а (стр. 390), а также промываниями раствором борной кислоты, после чего бывшие до промывания тенезмы мочевого пузыря прекратились, моча же оставалась мутной по-прежнему. Вполне уместно будет здесь же остановить Ваше внимание на примененном к данной больной лечении, которое самим автором способа

Digital Library (repository)
of Tomsk State University
http://vital.lib.tsu.ru

описано так: „лечение ляписом производится следующим образом: вводится стерильный катетер и пузырь промывается стерильной водой, пока она не будет вытекать почти совершенно прозрачной; затем впрыскивают 50 кб. снт. 2% раствора ляписа и после того, как этот раствор подействовал в течение 2-х минут, вновь впрыскивают 50 кб. снт. стерильной воды, удаляют затем катетер и предоставляют самому больному выпустить впоследствии разведенный таким образом раствор. **Лечение это обладает настолько, как правило, верным действием, что, если цистит после 1—3 подобных впрыскиваний не проходит, можно иметь право считать, что имеется какое-либо осложнение“.** Я не имею личного опыта с лечением по способу Rovsing'а циститов вообще и в частности с лечением таким способом острого цистита и потому отнюдь не берусь судить ни о действительности этого лечения, ни о его диагностическом значении в случае недействительности такового. Но я не могу не обратить Вашего внимания на то, что этот метод идет в разрез с общепринятыми принципами лечения острого цистита, и по характеру, как самой манипуляции, так и по количеству и концентрации применяемого раствора ляписа, не может не считаться методом героическим, а потому и требующим особенной осторожности в показаниях и применении. По отношению же к лечению острого цистита я определенно советую вам держаться общепринятой точки зрения, согласно которой **всякое местное лечение остро-воспалепного мочевого пузыря, тем более сопряженное с введением в пузырь инструментов, как усиливающее воспаление и страдания больного, противопоказано;** исключение, в виде капельных инстилляций 1-2 проц. раствора ляписа, может быть сделано лишь для острого цистоколлита (воспаление шейки мочевого пузыря) гонорройного происхождения. Такое местное и тем более форсированное лечение предполагаемого острого цистита показано тем менее, что не всегда суб'ект с пиурией и симптомами раздражения со стороны пузыря (тенезмы, боли при мочеиспускании, учащенный позыв на мочу) на самом деле одержим заболеванием мочевого пузыря. Помнить это весьма важно, так как указанный пузырный симптомокомплекс может иметь место и при заболевании почки (напр. пиэлит, пиэлонефрит, tbc. почки) и при поражении предстательной железы (напр. гнойный простатит), но при одновременно здоровом мочевом пузыре. Понятно, что лечебный эффект от местного лечения мочевого пузыря при таких условиях будет равным нулю, способным повредить и во всяком случае тягостным для больного. Бесполезным, по крайней мере в отношении первоисточника заболевания, такой метод лечения будет и там, где цистит носит характер вторичного заболевания, развиваясь напр. вслед за гнойным пиэлитом, благодаря соприкосновению с притекающей в пузырь из пораженной почки гнойной почей. Оправдывать же безуспешность шаблонного форсированного местного лечения цистита пригодностью этого метода при таких условиях в распознавательном отношении, я не могу считать целесообразным по разным соображениям, и прежде всего потому, что не убежден в безвредности способа проф. Rovsing'а при остром цистите, а затем и потому,

Digital Library (repository)
of Tomsk State University
http://vital.lib.tsu.ru

что считаю такое упрощение в распознавательной оценке пузырного симптомокомплекса, и в частности пиурии, приемом нежелательным и неизбежно сопряженным с возможностью самых грубых ошибок. Поэтому и в данном случае, если я не могу согласиться с правильностью примененного способа лечения острого цистита, то могу лишь одобрить, что неудавшееся лечение не было продлено, и неудача его была истолкована как наличность „осложнения", за раз'яснением какового больная и обратилась в клинику. К этому времени все острые болезненные явления прошли, осталась лишь пиурия; но в анамнезе больной, рассмотренном нами до 18/X, отмечено в дальнейшем следующее:

22/X—тенезмов нет; белка в моче больше прежнего; при промываниях мочевого пузыря перешли на Hydzargyrum oxycyanatrm и ac. boricum, теплые ванны. Моча стала чище, боли в области почки уменьшились.

27/X. Больная стала собираться в Томск.

28/X. Утром общая слабость, озноб. T°-ра 38,6; вечером t°-ра 39,6 головная боль; больная вечером выехала.

29/X. T°-ра 38°,6, веч. T°-ра 38,9.

30/X. T°-ра ут. 38,4, веч. T°-ра 39,2, головная боль, бессонница.

31/X слабость; T°-ра нормальная.

2/XI Jdem; незначительная боль в левом боку, утихшая к вечеру.

Наконец 3/XI, в день поступления в клинику, T°-ра нормальная, болевых ощущений ни в области почек, ни при мочеиспускании нет; акт мочеиспускания нормален; моча мутная от наличия гноя, содержит сверх того плоский эпителий; реакция ее слабо-кислая.

Таким образом, из сказанного вы видите, что заболев 13/X, больная проделала какое-то остро-воспалительное заболевание, частью в сопровождении значительной лихорадки и тяжелого общего состояния. Симптомокомплекс страдания целиком и очевидно связан с органами мочевых путей: начавшись с жжения в мочеиспускательном канале, он уже на следующий день (14/X) усложнился давлением внизу живота и болью в конце мочеиспускания в виде тенезмов; четыре дня спустя присоединились тупые боли в области левой почки; при этом уже 15/X была констатирована наличность пиурии. Такая картина как бы восходящего воспалительного процесса в мочевых путях (уретра, мочевой пузырь, левая почка), с исходным как бы заболеванием уретры, невольно вызывает предположение об острой resp. обострившейся гонорройной инфекции. Но, помимо того, что мы не имеем в анамнезе гонорреи, нет таковой и сейчас: никаких выделений из влагалища, никаких признаков воспаления в окружности orificii externi urethrae, никакого выделяемого из самой уретры, отсутствие гонококков в моче. Таким образом, такую именно этиологию данного заболевания нужно отбросить, а квалификацию заболевания, как процесса восходящего характера, нужно считать и преждевременной и необоснованной. Что касается лихорадки, то мы видим, что она имела место не с начала заболевания и даже не в разгар симптомов предполагавшегося остро-

Digital Library (repository)
of Tomsk State University
http://vital.lib.tsu.ru

го цистита; появилась она остро, в предшествии озноба, через пятнадцать дней от начала заболевания и 10 дней спустя после того, как больная стала ощущать боли в левой почке. Если связывать повышение t^0-ры с чем-либо, то предпочтение во всяком случае следовало отдать заболеванию почки, нежели таковому мочевого пузыря, т. к. острый цистит, если и сопровождается лихорадочными движениями t^0-ры, то обычно незначительными или умеренными и то на высоте воспалительного процесса. В данном же случае мы имеем как раз обратное: острые явления цистита улеглись, улеглись и боли в левой почке, и тогда только появилась высокая лихорадка, типа continuae, которая начавшись ознобом, продержалась 3 суток и пала критически с тем, чтобы в дальнейшем оставаться в пределах нормы. Так как никаких других об'яснений для такого под'ема t^0-ры у больной, видимо, не было, то мы в праве считать ее связанной с заболеванием в мочевой сфере и, согласно сказанному, относить ее скорее за счет почки, нежели за счет мочевого пузыря. Таким образом, дело распознавания усложняется: исключив гонорройный уретрит, как исходную локализацию заболевания, мы стоим перед задачей, имеем-ли мы 1) дело с пиурией пузырного или почечного происхождения, 2) поражен-ли один мочевой пузырь или совместно с почкой и какой именно, 3) какой из названных органов поражен первично.

Получить быстрый и верный ответ на два первые из вышепоставленных вопроса можно лишь при помощи цистоскопии, дополненной, буде нужно, катетеризацией мочеточников в целях раздельного собирания и исследования мочи. В этом отношении современная методика выгодно отличается от того недалекого еще от нас времени, когда в целях дифференциальной диагностики пузырной и почечной пиурии приходилось довольствоваться весьма шаткими и недостаточными данными исследования общей мочи, или руководствоваться наличным отношением содержащегося в моче количества белка к количеству содержащихся в ней гнойных телец и т. п. Противопоказаний к производству цистоскопии в данном случае нет: явлений раздражения со стороны мочевого пузыря нет; мочеиспускание не учащено, следовательно, можно расчитывать, что пузырь достаточно толерантен и допустит необходимое для успешности цистоскопии отмывание и наполнение полости его жидкостью. 7/XI больная была цистоскопирована. Присутствовавшие при цистоскопии ознакомились с техникой и ходом таковой. В частности в данном случае нам предстояло выяснить прежде всего состояние мочевого пузыря, т. е. имеются-ли в слизистой его изменения, свойственные циститу, или нет. Представившаяся нам картина ясно указывала на то, что **пузырь здоров**; уже одно это обстоятельство давало ключ к трактованию пиурии как пиурии почечного происхождения. Но поражены обе почки или же одна, а в последнем случае какая именно из двух? Присматриваясь внимательно к trigonum Lieutodii, можно было констатировать, что пузырное устье левого мочеточника окружено ярко-красным кольцом гиперемированной слизистой, чего на противоположной стороне не имеется; такие ограниченные циститные изме-

Digital Library (repository)
of Tomsk State University
http://vital.lib.tsu.ru

нения в окружности или же в непосредственном соседстве мочеточникового устья весьма характерны для гнойного заболевания соответственной почки. И, действительно, следя за работой того и другого мочеточника, можно было видеть, что из левого мочеточника выбрасывается моча с хлопьями, тогда как из правого мочеточника идет совершенно прозрачная моча. Вывод из приведенных данных цистоскопического исследования, естественно, таков, что источником пиурии у нашей больной является именно левая почка; дополнительная катетеризация мочеточников в данном случае излишня, так как результаты цистоскопического исследования, (ограниченный непосредственной окружностью левого мочеточника цистит, мутная моча слева) и боли именно в области левой почки слишком недвусмысленно говорят в пользу заболевания именно левой почки. А так как опасность катетеризации мочеточника здоровой почки со стороны инфецированной среды мочевого пузыря, хотя и минимальная при известных предосторожностях, но все же возможна; и так как мы, констатировав выбрасывание из правого мочеточника вполне прозрачной мочи, не можем расчитывать на получение путем катетеризации правого мочеточника чего-либо существенного в целях терапии, то мы таковой не сделали.

Определив, таким образом, источник пиурии в заболевании левой почки, **нам надлежит теперь выяснить характер почечного заболевания.**

В этом отношении необходимо прежде всего отметить, **что мы имеем дело с заболеванием недавней даты, развившимся и протекавшим при довольно острых и частью тяжелых воспалительных явлениях** (боли, повышенная t-ра, плохое общее состояние). С этой точки зрения мы считаем мало вероятным существование в данном случае туберкулеза почки, каковой процесс, являясь одной из частых причин явной пиурии и более или менее ярко выраженных симптомов упорного цистита, развивается в большинстве случаев медленно и постепенно. Против туберкулезного заболевания почки говорит и то, что никаких иных локализаций туберкулеза в теле больной мы не находим, как не нашли и tbc. палочек в моче.

Из других форм гнойных заболеваний почек, оставляя пока в стороне их этиологический момент, мы можем иметь дело с одной из следующих разновидностей: с пиэлитом, пиэло-нефритом и пионефрозом. Хотя по сути дела пиэлит, пиэло-нефрит и пионефроз представляют лишь разные нарастающей тяжести стадии одного и того же заболевания, которое, начавшись напр. гнойным пиэлитом, может закончиться пионефрозом, тем не менее для правильной клинической оценки каждого данного случая и для выбора наиболее целесообразного способа лечения почечной пиурии мы должны и при жизни больного стараться уяснить себе картину патолого-анатомических изменений в пораженной гнойным процессом почке. По счастью, сделать это, т. е. дифференцировать пиэлит от пиэло-нефрита и пионефроза, в ряде случаев оказывается возможным.

Пиэлит—это изолированное воспаление слизистой оболочки почечной лоханки. Таким образом формулированное определение пиэлита, естественно, является понятием преимущественно клиническим, но не всегда правиль-

Digital Library (repository)
of Tomsk State University
http://vital.lib.tsu.ru

ным анатомически. Если мы и имеем кое-какие, правда, весьма скудные и недостаточные секционные данные в пользу возможности фактического существования изолированного поражения почечной лоханки, то с другой стороны нельзя же забывать и того обстоятельства, что верхушки почечных пирамид, так называемые сосочки, погружены в лоханку, а содержащиеся в них ducti papillares находятся в открытом сообщении с ее полостью. При таких условиях, понятно, воспалительный процесс со слизистой почечной лоханки может распространяться в большей или меньшей степени, хотя бы только на сосочковый отдел мочевых канальцев (ducti papillares), что является уже переходом воспаления на почечную паренхиму, и с точки зрения патолого-анатомической номенклатуры может претендовать на название пиэло-нефрита. Что такое распространение воспалительного процесса и на самом деле имеет место, и может быть не так уже редко—проф. Пастернацкий принимает его для почти ¼ всех клинически прослеженных им случаев пиэлита—видно, хотя бы из того значения, какое в свое время приписывалось в клинической диагностике пиэлитов (Holländer, Пастернацкий) встречающимся в моче пиэлитиков цилиндрическим гнойным пробкам из папиллярных частей почек.

В настоящее время мы, благодаря цистоскопии и катетеризации мочеточников, гораздо проще и вернее ориентируемся относительно происхождения пиурии и, хотя мы для распознавания пиэлита и не нуждаемся в отыскивании и констатировании названных патологических примесей к моче, но значение их как продукта, указывающего на состоявшийся переход воспаления с лоханки на концевые отделы почечной паренхимы, от этого не умаляется.

Таким образом, если при цистоскопически установленной почечной пиурии или же при изолированно собранной моче таковая содержит как преимущественную патологическую примесь гной, на втором месте эпителий и лишь при случае и то не обязательно отдельные кровяные тельца, то мы, принимая во внимание остальные ниже упоминаемые данные исследования, происхождения и течения болезни, считаем себя вправе ставить распознавание **пиэлита**.

Пораженная пиэлитом почка обычно не увеличена; исключением будут лишь те случаи, где пиэлит развивается на почве пиэлоэктазии, а тем более уро resp. гидронефроза, особенно, если исследование совпадает с периодом задержки мочи в лоханке, благодаря частичной или полной временной закупорке соответственного мочеточника. Такой случай я недавно имел возможность наблюдать.

Увеличение почки наблюдается и после продолжительного существования пиэлита, когда постепенно, в силу развивающейся на почве хронически воспалительного процесса атонии стенок лоханки, появится более значительное растяжение ее—**пиэлоэктазия**. Вообще же почти все пиэлиты сопровождаются в той или иной мере расширением почечной лоханки (Перешивкин).

Digital Library (repository)
of Tomsk State University
http://vital.lib.tsu.ru

Так как не увеличенная и не смещенная почка, как правило, недоступна ощупыванию, то она вне острой стадии обычно и безболезненна при ощупывании. Но это не исключает ни одновременной возможности самопроизвольных болей в больной почке (задержка мочи), ни более или менее выраженной чувствительности ее к сотрясению почечной области — прием исследования Вам уже известен.

Пиэло-нефрит предполагает одновременное поражение как лоханки, так и почечной паренхимы. Количественно почечная паренхима может участвовать в воспалительном процессе в различной степени, от изолированного гнойного очага в корковом слое, до того, что вся паренхима оказывается усеянной множеством мелких или слитных абсцессов, или же поражение имеет более диффузный характер. Ясно, стало быть, что пиэлонефрит является заболеванием более тяжелым, нежели простой пиэлит: и на самом деле общее состояние больного страдает сильнее, лихорадка интенсивнее и длительнее, непосредственная опасность для жизни больного бесконечно большая. Соучастие в воспалительном процессе почечной паренхимы сказывается в отношении мочи: 1) количеством белка, значительно большим, чем то соответствовало бы содержанию гноя в моче; 2) количество гноя больше, чем при пиэлите; 3) моча содержит цилиндры и 4) функционально почка ослаблена (функциональная почечная диагностика).

При более или менее распространенном гнойном поражении паренхимы пиэло-нефритическая почка умеренно увеличена в об'еме, резко чувствительна к ощупыванию и сотрясению; самопроизвольные боли сильнее и постоянее, чем при пиэлите.

Таким образом, за причину почечной пиурии мы в клинике принимаем пиэло-нефрит, если в гнойной моче содержатся цилиндры (но не отдельные гиалиновые), большое количество белка и почка представляется увеличенной.

Интенсивность и упорство лихорадки при таких данных говорят с своей стороны в пользу пиэло-нефрита, особенно, если катетеризацией мочеточника удается доказать наличие лихорадки в отсутствии задержки гнойной мочи в почечной лоханке. Дальнейшим дифференциально-диагностическим критерием является в известной мере происхождение заболевания.

Если почечное заболевание развилось, видимо, **гэматогенным** путем, в виде осложнения какого-либо отдаленного местного очага стафило resp. стрептомикоза, то при таких условиях изолированный пиэлит развивается редко; обычным здесь является заболевание по типу пиэло-нефрита, с первичным поражением паренхимы и вторичным распространением процесса на лоханку.

При **восходящем** же характере инфекции (гоноррея, цистит с задержкой мочи в пузыре) скорее можно ожидать развития пиэлита, с последующим уже при случае переходом инфекции на почечную паренхиму.

Digital Library (repository)
of Tomsk State University
http://vital.lib.tsu.ru

Что касается, наконец, **пионефроза**, то обычно мы имеем дело **с давним** уже страданием, с почкой, сплошь и рядом увеличенной до размеров большой **опухоли**. Гнойный характер этой опухоли сказывается между прочим и малой ее подвижностью в силу воспалительного спаяния ее с окружностью. Так как при этом почечная паренхима, атрофируясь и гнойно расплавляясь, может исчезнуть без остатка, по крайней мере в виде функционирующей ткани, то существенной патологической частью мочи является массовое содержание гноя. Именно при открытых пионефрозах, цистоскопируя больных, можно видеть вытекание или даже сползание гноя из мочеточника в пузырь в виде сплошной, толстой струи, лишь медленно растворяющейся в наполняющей пузырь жидкости. Массовое разрушение почечной паренхимы сказывается в отрицательном смысле на результатах функциональной почечной диагностики.

Следует также иметь в виду, что в качестве диагностического подспорья для дифференцирования на больном пиэлита от пионефроза можно воспользоваться и методом **пиэлографического** исследования почки, дающим возможность ориентироваться как относительно размеров и конфигурации почечной лоханки, так и относительно степени разрушения почечной паренхимы. В последнем отношении метод пиэлографии может быть существенным дополнением и поверкой данных функциональной диагностики.

Под пиэлографией разумеется рентгенограмма с почки, лоханка коей непосредственно перед фотографированием была наполнена до отказа 3—5% раствором колларголя, 25 проц. раствором бромистого натрия или 10% раствором иодистого калия. Для правильного толкования пиэлограммы нужно иметь в виду устройство почечной лоханки. Начало ее составляют непосредственно окружающие сосочки пирамид почечные чаши (forn ces), которые суживаются в короткие ходы (calices minores), в свою очередь сливающие в ходы более крупного порядка (calices majores); таковых формируется обычно два: один верхне-передний и другой задне-нижний,—которые по своем соединении образуют полость несколько большего калибра, так наз. „анатомическую почечную лоханку" (Voelcker); емкость этой последней ничтожна, всего 1—2 кб. снтм. Когда мы снимаем пиэлограмму с почки, полый резервуар которой наполнен непроницаемым для рентгеновских лучей раствором колларголя до отказа, то ясно, что мы получим снимок не одной только полости „анатомической лоханки", но одновременно и полостей calices majores, calices minores et fornices; комплекс всех этих полостей носит название „хирургической почечной лоханки" (Voelcker), и от удачного его наполнения и зависит резкость получаемой пиэлограммы.

Нормальная емкость хирургической лоханки не выходит за пределы 4—6 кб. снтм, (Voelcker 1913). Перед наполнением лоханки раствором колларголя, что делается через введенный в нее мочеточниковый катетер, обращают внимание на то, чтобы лоханка была вполне опорожнена от мочи, каковой в нормальной, не расширенной патологически, лоханке не

Digital Library (repository)
of Tomsk State University
http://vital.lib.tsu.ru

Пиэлограммы по Voelcker'у.

Рис. 1.

Рис. 2.

Рис. 3.

Рис. 4.

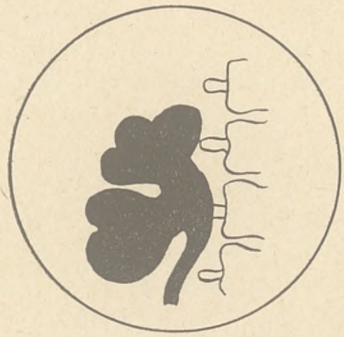

Рис. 5.

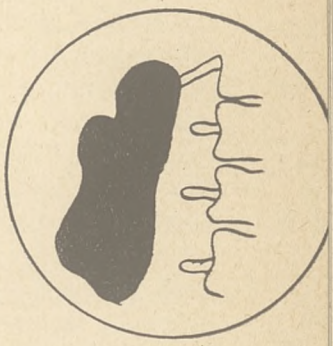

Рис. 6.

Рис. 7.

Рис. 8.

Об'яснение к пиэлограммам по Voelcker'у.

Рис. 1. -- Нормальная почечная лоханка. Анатомический препарат по Zondek'у.
Рис. 2. — Нормальная лоханка. Пиэлография. Calices наполнены слабо, наполнение fornices отсутствует вовсе.
Рис. 3. — Расширение почечной лоханки, но не calices (Pyeloectasia) (Pyelitis с pyeloectasia).
Рис. 4. — Расширение почечной лоханки и calices (Nephrectasia).
Рис. 5. — Переход к мешковидно растянутой почке (Sackniere).
Рис. 6. — Почечный мешок (Sackniere, Di atationspyonephrose—вторичный пионефроз).
Рис. 7. — Изолированное расширение fornices, но не calices и не pyelon (Pyelitis без pyeloectasia).
Рис. 8. – (По анатомическому препарату). Первичный пионефроз (Infektionspyonephrose).

Digital Library (repository)
of Tomsk State University
http://vital.lib.tsu.ru







Digital Library (repository)
of Tomsk State University
http://vital.lib.tsu.ru

содержится. Наличность мочи в лоханке, что легко констатируется при помощи мочеточникового катетера, всегда есть патология, свидетельствующая о задержке мочи (остаточная моча) и о расширении лоханки; по количеству потребного для наполнения лоханки раствора (колларгол, борный раствор, физиологический раствор) получают представление о степени расширения лоханки. Такое состояние лоханки носит название **пиэло-эктазии**, и, само собой разумеется, что в силу сопутствующей задержки мочи создаются благоприятные для оседания и развития инфекции условия, раз она туда будет занесена. Тк. в основе развития пиэло-эктазии лежат, по преимуществу, чисто механические условия, в виде препятствий к свободному оттоку мочи из лоханки (перегибы и стриктуры мочеточника, ненормально высокое отхождение его от лоханки и т. д.), то в картине пиэлограммы (фиг. 3) это сказывается в начальных стадиях заболевания расширением одной только „анатомической лоханки", но не таковым в calices. При наростании растяжения лоханки расширяются и calices, каковое состояние носит по Voelcker'y название Nephrectasia (фиг. 4). Дальнейшее расширение идет уже за счет атрофии от давления самой почечной паренхимы, что приводит к состоянию, известному под названием Uronephrosis, Hydronephrosis, или, при присоединившейся инфекции, Pyonephrosis или гнойной мешковидно-растянутой почки (Sackniere) (фиг. 5, 6, 7) с разрушением почечной паренхимы процессом нагноения. Приводимые в таблице картины пиэлограмм хорошо иллюстрируют сказанное.

Если мы теперь, после этой предварительной ориентировки в области гнойных заболеваний почки, вернемся к вопросу, с чем же мы имеем дело в разбираемом нами случае, то придется остановиться на распознавании левостороннего гнойного пиэлита, недавно еще вышедшего из острого состояния. Более же тяжелые разновидности гнойного процесса в почке, как пиэло-нефрит и пионефроз, могут быть исключены за отсутствием в моче цилиндров с одной и увеличения почки с другой стороны.

В чем же заключается **симптомокомплекс воспадения почечной лоханки.** Нужно сознаться, что далеко не всегда он выражен настолько отчетливо, чтобы сразу указывать на заболевание почечной лоханки. И прежде всего это может иметь место при хроническом пиэлите, вне стадии обострения процесса, **так как хронический пиэлит способен протекать весьма скрытно, не сопровождаясь какими либо самопроизвольными болевыми ощущениями, при пальпаторно нормальных и безболезненных почках, и сказываясь лишь мутью** resp. **примесью гноя (эпителия, слизи) к моче,** что легко может быть просмотрено больным и даже пользующим его врачом. Проф. Пастернацкий особенно подчеркивает то обстоятельство, что „при ненадлежащем в смысле пиэлита исследовании мочи у заведомо больного пиэлитом, мы можем не получить данных для распознавания не только характера пиэлита, но и самой болезни вообще"; поэтому он требует: „для распознавания пиэлита, для верности оценки и для определения периода течения пиэлита по характеру мочи необходимо собирать

Digital Library (repository)
of Tomsk State University
http://vital.lib.tsu.ru

мочу в отдельных порциях за каждое мочеиспускание и каждую такую порцию подвергать осмотру и исследованию сперва простым глазом; дальнейшему микроскопическому и химическому исследованию следует подвергать лишь те порции, которые почему-либо покажутся наиболее подозрительными". И в самом деле, делать распознавательные выводы на основании исследования общей мочи тем труднее, что в части случаев пиэлит сопровождается одновременным поражением мочевого пузыря, и, следовательно, довольно характерный бледно-водянистый вид мочи при хроническом пиэлите может быть существенно изменен значительной примесью гноя мочэ-пузырного происхождения. В таких, именно, условиях со всею очевидностью обрисовываются все те преимущества, которые даются цистоскопией и катетеризацией мочеточников, как диагностическими приемами.

Такая довольно безобидная картина течения хронического пиэлита наблюдается только при наиболее нежной разновидности его, так назыв. **слизистом или мукозном пиэлите**, что соответствует слабо-вирулентной инфекции и беспрепятственному оттоку мочи по мочеточнику пораженной почки. Но если хронически воспалительный процесс обостряется в силу тех или иных причин и, особенно, если происходит затруднение или задержка свободного стока мочи в пузырь, то картина болезни резко меняется. Мы имеем тогда пред собой тяжело и сильно страдающего больного. T^0-ра высока, общее состояние сильно страдает, больной, особенно при стафило resp. стрептококковой инфекции, производит впечатление септического больного; задержка инфецированной мочи в лоханке ведет не только к повышению t^0-ры, но, благодаря растяжению лоханки,—к длительным и резким болевым ощущениям в соответственной почечной области с возможной иррадиацией боли в спину, подложечную область, по ходу мочеточника, в бедро соответственной стороны. При наличности закупорки мочеточника (напр. гнойные свертки) эти боли принимают характер и интенсивность типичной почечной колики, как она наблюдается в течение почечно-каменной болезни.

Понятно, также, что при наличности временной закупорки мочеточника, при здоровой другой почке и здоровом мочевом пузыре, моча бывшая до того времени мутной, может стать совершенно светлой и прозрачной, что является чрезвычайно характерным именно при пиурии почечного происхождения и при том для заболевания одной только почки. В подобных случаях локализация почечных болей без дальнейшего укажет и сторону почечного заболевания.

Восстановление проходимости мочеточника сказывается: 1) со стороны мочи—выделением резко-мутной иногда и кровянистой мочи, при чем количество мочи резко увеличивается (полиурия) и она, постепенно очищаясь от примеси гноя, становится менее мутной и бледно-водянистой. В начале разрешения пиэлита всегда находят одиночные, частью стекловидные, частью зернистые цилиндры, что с одной стороны имеет значение для отличительного распознавания пиэлита и цистита, а с другой сторо-

Digital Library (repository)
of Tomsk State University
http://vital.lib.tsu.ru

ны указывает на переход в известной мере воспалительного процесса с лоханки на почечную паренхиму (зернистые цилиндры, цилиндроиды— Пастернацкий); 2) падением Т°-ры. Т°-ная кривая при пиэлите далеко не однородна. Начать с того, что в части острых пиэлитов вообще не отмечается значительных колебаний Т°-ры; хронические же пиэлиты, как правило, текут безлихорадочно. Чаще однако начало острого пиэлита сказывается высоким поднятием Т°-ры—39°, 40° и выше, нередко в сопровождении потрясающего зноба. В дальнейшем Т-°ра или имеет постоянный тип, заканчивающийся в 2-6-10 дней критическим падением Т°-ры, или же приближается к типу интермиттирующему и в таком случае чаще заканчивается постепенным понижением Т°-ры; 3) восстановление свободного оттока мочи избавляет больного от мучивших его тягостных болевых ощущений, а равно от интоксикации, благодаря всасыванию застоявшейся инфецированной мочи; 4) все вместе взятое ведет к резкому улучшению самочувствия и общего состояния больного.

Вернемся опять к анамнезу нашей больной и посмотрим, как протекало у ней заболевание в периоде острого пиэлита. Вы уже слышали, что заболевание началось суб'ективными жалобами со стороны нижних отделов мочевых путей—по преимуществу явлениями воспалительного раздражения мочевого пузыря; в области же больной почки первое, по крайней мере, время никаких болевых ощущений больная не испытывала. Из результатов цистоскопического исследования мы знаем, что цистита у больной нет; с некоторой долей вероятности, опираясь на существующие в этом направлении данные, мы можем допустить, что и с начала заболевания пузырь был и оставался здоровым. Такое предположение тем более приемлемо, раз мы можем исключить восходящий на почве гонорреи путь заражения, что для данного случая как раз имеет место. Таким образом мы стоим перед тем клинически чрезвычайно важным фактом, **что первичное и изолированное заболевание почки может выражаться, хотя бы временно, симптомами раздражения исключительно мочевого пузыря, свойственными острому циститу** (боли в области пузыря, учащенное и болезненное мочеиспускание, тенезмы) **при не воспаленном, цистоскопически нормальном**, мочевом пузыре. Чаще других вы встретитесь с этим явлением в начальных стадиях туберкулеза почки, пиэлите. Практическая важность этого явления понятна сама собой; в дифференциально-диагностическом отношении (пузырь, почки) ясны те случаи, где циститные явления имеют место при нормальной моче, как это особенно наблюдается при наличности в почке еще замкнутого, т. е. не сообщающегося в мочевыводящими путями туберкулезного гнезда. Но при наличности и одновременной пиурии дело распознавания много труднее и решается отчасти на основании безрезультатности правильно проведенной терапии цистита, а главным образом при помощи цистоскопа и катетеризации мочеточников. К сказанному остается добавить, что разбираемое нами явление, как полагают, есть или просто рефлекс с больной почки на пузырь, или же выражение раздра-

Digital Library (repository)
of Tomsk State University
http://vital.lib.tsu.ru

жающего на слизистую мочевого пузыря действия стекающей с почки патологически измененной мочи (гной, токсины).

Как это обычно водится, больная все же не обошлась без болевых ощущений и в области пораженной почки, каковые присоединились 5 дней спустя от начала заболевания и прекратились к 3/XI.

Дальнейшею особенностью разбираемого случая является то обстоятельство, что в первые 14 дней заболевание протекало безлихорадочно; правда, T°-ра не измерялась, но, повидимому, грубой ошибки в этом направлении не имеется; T°-ра оставалась нормальной, несмотря на выраженные quasi-циститные явления и при наличности основательной пиурии. Так как последовавшее 28/X резкое обострение и ухудшение болезни—озноб, повышение T°-ры до 39,6, тяжелое общее состояние—не сопровождалось ни просветлением мочи, ни усилением почечной боли, отнюдь не имевшей и раньше характера почечной колики, то, надо думать, что причиной обострения было не затруднение resp. задержка в оттоке мочи из больной почки, а лишь усиление воспалительного процесса в почечной лоханке.

Достаточным к тому поводом могли быть и спешные сборы в Томск, сыгравшие роль травматизирующего больной орган момента. Повышенная T°-ра держалась в виде continua 3 суток и, упав критически, осталась в дальнейшем нормальной. Раз T°-ра у нашей больной в течение двух первых недель заболевания, при наличности выраженной пиурии и резких циститных симптомов оставалась нормальной, то не беспочвенным будет сделать предположение, что заболевание почки хронически протекавшим пиэлитом могло существовать и раньше, не будучи подозреваемо, за отсутствием броских симптомов, и вырисовалось лишь к 13/X присоединившимися симптомами цистита, заставившими обратить внимание на мочу (пиурия). Поводом к такому обострению могли служить непорядки со стороны желудочно-кишечного тракта, выражавшиеся, между прочим, и **упорными запорами;** явления эти в резко выраженной степени имели место в течение 2-х недель, непосредственно предшествовавших настоящему приступу пиэлита.

Мы приблизились, таким образом, к вопросу об **этиологии** заболевания в данном случае и этиологии пиэлита вообще. При всем разнообразии инфекционного начала, способного вызвать пиэлит, наичаще встречаются заражения b. coli, гонококком, стрепто-стафилококком, реже находили proteus, pneumococcus, bacillus typhi и paratyphi, bacterium fecalinum alcaligenes и др. Гонококковую инфекцию для данной больной мы уже исключили; стрепто-стафилококковый пиэлит предполагает метастаз из какого-либо отдаленного от почки очага нагноения, чего в данном случае точно также не было. Зато в желудочно-кишечном расстройстве, предшествовавшем заболеванию пиэлитом и выражавшемся между прочим упорными **запорами**, мы безо всякой натяжки можем предполагать первопричину настоящего заболевания. Патогенетическая связь между кишечными расстройствами и пиэлитом в лице b. coli, несомненна. Частота

Digital Library (repository)
of Tomsk State University
http://vital.lib.tsu.ru

первых об'ясняет частоту coli—бациллярного пиэлита; так Lenhartz нашел его в 50 из 60 случаев пиэлита, Walthard в 22 из 24 случаев пиэлита у беременных; не менее часто эта разновидность пиэлита встречается и в детском возрасте, столь склонном к кишечным расстройствам. Уже при первом исследовании мочи больной (15/X) была отмечена наличность бактерий, но не кокков; сделанный уже в клинике посев мочи дал разводку b. coli. Таким образом, мы имеем в данном случае coli—бациллярный пиэлит.

Способ возникновения пиэлита инфекционного происхождения представляется достаточно ясным. Инфекция заносится в почку **или гэматогенным** путем или же по типу **восходящей инфекции** из больных нижележащих отделов мочевых путей, **или путем лимфатического тока;** нельзя сказать, чтобы отдельным разновидностям инфекционного начала был свойствен какой-либо один способ переноса. Повидимому для гонококка приемлем как восходящий, так и гэматогенный путь заражения; для b. coli гэматогенный и путем лимфатического тока,—по крайней мере исследованиями Franke доказано существование непосредственной связи лимфатических путей colonis ascendenntis и descendentis и почечной лоханки, обстоятельство, на которое совершенно определенно указал Rovsing, исходя из клинических лишь наблюдений; наконец, стрепто и стафилококки избирают преимущественно гэматогенный путь переноса. Этот последний способ заражения носит название **нисходящего** способа в отличие от упомянутого выше **восходящего.** При восходящем способе заражения инфекция из нижних отделов первично пораженных мочевых путей или непосредственно прилежащих к ним органов и тканей достигает почки или со стороны просвета мочеточника (гон. уретрит, цистит), или же в толще стенки мочеточника resp. по парауретеральной клетчатке (цистит, гнойный парапростатит, гнойный парапроктит, гнойный параметрит).

Но так как нам хорошо известен факт выделения из организма инфекции через почки без того, чтобы это сопровождалось заболеванием мочевых путей; так как, далее, при чистых формах бактериурии микробы живут в мочевых путях, не вызывая в них воспалительных явлений; т. к. наконец, в немалом количестве случаев пиэлит—процесс односторонний, то ясно, что наряду с инфекцией должны существовать еще и условия, предрасполагающие к выявлению последнею ее болезнетворных свойств. Таковыми являются чаще всего **затруднения к свободному стоку мочи resp. задержка таковой в лоханке.** В практике это наблюдается: при затрудненном оттоке мочи из мочевого пузыря при крайних степенях фимоза у детей, при стриктурах мочеиспускательного канала, при гипертрофии предстательной железы, при параличе пузыря на почве tabes'а, при нарушении нормальной функции пузырного отверстия мочеточника, при сужении просвета последнего, при утрате мочеточниковой стенкой нормальных сократительных свойств – хронический уретерит Israel'я и **Федорова,**—затруднения оттока из лоханки при ненормально высоком отхождении мочеточника, при свойственных блуждающей почке перегибах resp. перекручивании почечной ножки и т. д. На втором месте будут условия, вы-

Digital Library (repository)
of Tomsk State University
http://vital.lib.tsu.ru

зывающие гиперемию resp. расстройства кровообращения в слизистой лоханки (balsamica, кантариды, застойная гиперемия почки, охлаждение почечной области, беременность, менструация) или же механически травматизирующие ее (почечные камни).

Хотя нельзя говорить о том, что различной этиологии пиэлитам присуща какая-либо особо своеобразная картина, но с точки зрения клинической возможно все же выделить несколько групп пиэлита. И прежде всего **пиэлит во время беременности.** В этом случае, как предполагают, мы имеем особенно доказательный пример значения затрудненного оттока resp. задержки мочи в лоханке, что обусловливается сдавлением мочеточника беременной маткой на уровне перекреста его с linea innominata таза. Тк. беременная матка часто находится в dextroversio, то понятно преимущественное в этих условиях развитие правостороннего пиэлита. Waldeyer несколько иначе понимает роль беременной матки: беременная матка, спускаясь в глубину таза, стягивает вниз пузырь, а вместе с ним и мочеточник, и тем самым вызывает с'ужение его просвета на уровне нормального перегиба мочеточника через linea innominata. Так или иначе, но для развития пиэлита мочевые пути должны быть в то же время инфецированы. По Stoeckel'ю и др. большинство пиэлитов беременных суть пиэлиты или чисто coli—бациллярные или результат инфекции смешанной—bac. coli+streptococcus resp. Staphylococcus. Если одновременно существует цистит, то наличность заболевания мочевых путей, как причина болезненных явлений, устанавливается сама собой. Гораздо труднее складываются условия для распознавания пиэлита в отсутствии поражения пузыря. Такие больные жалуются на сильные боли в правой половине живота, в частности нередко в области точки Mc. Burney, что в связи со рвотой и высокой t^0-рой может дать повод к смешению с аппендицитом. Имея в виду этот последний, не следует забывать чрезвычайно ценное указание Stoeckel'я—**на необходимость в первую голову тщательного микроскопического и бактериологического исследования мочи, взятой стерильным катетером из мочевого пузыря у всякой беременной, жалующейся на боли в правой половине живота и к тому же лихорадящей.** В случае, если в моче будет найден гной и b. coli resp. b. coli+кокки, необходимо цистоскопировать. Если таким исследованием будет обнаружен цистит, то сперва довольствуются обычной для него терапией, и лишь в случае безуспешности лечения переходят к двухсторонней катетеризации мочеточников. При цистоскопически же здоровом мочевом пузыре непосредственно следует катетеризация мочеточников; довольствоваться в таких случаях одним только наблюдением в цистоскоп за качеством мочи, выбрасываемой из мочеточниковых отверстий, не приходится, тк. муть может быть незначительной, неуловимой глазом, и к тому же почти прозрачная на вид моча может изобиловать бактериями. Не могу не упомянуть также об одном наблюдении Stoeckel'я, показывающем всю важность непосредственной катетеризации самой почечной лоханки в случаях подозрительных на пиэлит, но недостаточно уясняемых обычной катетеризацией мочеточника.

Digital Library (repository)
of Tomsk State University
http://vital.lib.tsu.ru

В этом случае, при цистоскопии, моча из мочеточника подозреваемой в заболевании стороны казалась вполне прозрачной, таковой же она выделялась и через введенный в мочеточник катетер; но как только последний был доведен до лоханки, внезапно показался чистый, густой, желтый гной, лежавший в сгущенном виде в лоханке.

К сказанному относительно pyelitis gravidarum остается лишь добавить, что в связи с условиями его происхождения, заболевание, обычно в острой форме, развивается не раньше 5—6 месяцев беременности. В случае благополучно доношенной беременности, после родоразрешения, пиэлит обычно стихает до полного отсутствия болезненных симптомов; остается умеренная пиуриа, которая при coli-бациллярном пиэлите может не отражаться сколько-нибудь существенно на общем состоянии больной, или же простая бактериурия. Избавиться от последней даже энергичным местным лечением удается далеко не всегда.

Произведенная с диагностическою целью катетеризация мочеточника нередко является и великолепным лечебным приемом, так как благодаря опорожнению застоявшейся в лоханке мочи, исчезают все острые болезненные явления.

При гонорройном пиэлите, наблюдавшемся в любой стадии гонорройного заболевания, мы встречаемся как с восходящим, ак и гэматогенным путем занесения инфекции в почечную лоханку. Восходящий путь заражения предполагает осложнение гонорройноого уретрита циститом; послед ний в таких случаях не обязательно диффузный, а нередко ограничи вается либо шейкой мочевого пузыря (цистоколлит), либо областью trigoni Развивающиеся при этом процессы воспалительной инфильтрации, а позднее и рубцовые изменения в окружности пузырных отверстий мочеточников ведут в конечном счете к утрате нормальной их герметичности, и открывают таким образом путь восходящей инфекции. Таким образом становится понятным развитие пиэлита в случаях давнишней гонорройной инфекции, при чем именно в этих случаях нередко дело идет о смешанной, особенно с b. coli, инфекции. Что слизистая задней уретры и шейки мочевого пузыря может служить входными воротами для гэматогенной инфекции почки resp. ее лоханки, точно также не подлежит ни малейшему сомнению.

Наконец, заслуживает быть подчеркнутой сравнительная частота **пиэлита в детском возрасте**, факт в общем еще недостаточно общеизвестный и недостаточно учитываемый в практике. В сущности говоря, если принять во внимание преимущественную роль, которую играет b. coli в этиологии пиэлита; что при наличности тяжелых расстройств кишечника и даже при упорных запорах создаются условия, благоприятствующие проникаию b. coli в кровь; что, наконец, желудочно-кишечные расстройства в детском возрасте встречаются весьма часто, то можно уже à priori допустить, что coli—бациллярная инфекция мочевых путей в детском возрасте не должна бы быть редкой. Так оно и оказалось на самом деле, при чем за банальным распознаванием цистита нередко на самом деле кроется пиэлит.

Digital Library (repository)
of Tomsk State University
http://vital.lib.tsu.ru

И у детей, как и у взрослых, лишь часть пиэлитов протекает с местными болями в области почки, об'ективной болезненностью их при ощупывании resp. с пузырными явлениями (учащенное, болезненное мочеиспускание, и, как результат этого, нежелание ребенка помочиться, несмотря на позыв и боли). В случаях последнего рода, как приходилось наблюдать и мне, возможны при недостаточном исследовании неправильные распознавания камня мочевого пузыря или фимоза, как причин страдания ребенка. Диагностика пиэлита у детей тем затруднительнее, что мы лишь по исключению можем пользоваться цистоскопией. Тем более нужно помнить, что одной из причин остро лихорадочного заболевания у детей с высокой и продолжительной лихорадкой ремитирующего типа может быть и пиэлит, что делает обязательным исследование мочи на присутствие гноя, даже в случаях с отсутствием определенных указаний на заболевание мочевых путей.

Пиэлит детского возраста нередко отличается своим длительным и упорным течением и наклонностью к рецидивам. Oppenheimer считает это выражением меньшей чем у взрослого сопротивляемости организма ребенка и невозможностью применения достаточно энергичного лекарственного лечения. Но, ведь, и у взрослых, посколько дело идет о таком же лечении, дело обстоит не лучше. Весьма характерно в этом отношении мнение проф. Пастернацкого, считающего, что „на излечение пиэлита можно тогда только надеяться, когда указанный режим (в особенности диэта) и систематическое лечение щелочными водами настойчиво применяются врачом и больным в течение 2—3 лет".

Таким образом, относительно плохой прогноз затянувшегося пиэлита в детском возрасте естественнее связывать с невозможностью применения местного лечения в форме столь действительных катетеризации мочеточника и промывания почечной лоханки.

Теперь нам надлежит заняться вопросом **о способах лечения пиэлита**, чтобы установить тот или иной план лечения нашей больной. В этом отношении, посколько дело идет о современных на этот счет взглядах, вы найдете полное тождество в принципах лечения острого resp. хронического пиэлита с одной и острого resp. хронического цистита с другой стороны. **При остром цистите всякое местное лечение противопоказуется; то же имеет место и при остром пиэлите.** Конечно, нет правил без исключения. Таковое с успехом может иметь место в отношении острого гонорройного цистоколлита (воспаление шейки пузыря), где капельные вливания в шейку 1—2% раствора argenti nitrici способны давать поистине изумительный болеутоляющий и лечебный эффект; то же самое отмечено в отдельных случаях и при пиэлите. Как иногда при остром пиэлите с задержкой инфецированной мочи в почечной лоханке нет лучшего обезболивающего, обезлихораживающего и излечивающего пиэлит средства, чем мочеточниковая катетеризация самой лоханки à demeure, тк. и в иных случаях упорнейшего и тяжелейшего цистита, с задержкой мочи и даже без таковой, наилучшее действие и успокоение от болей дает катетер

Digital Library (repository)
of Tomsk State University
http://vital.lib.tsu.ru

à demeure. Но за сказанными, в общем редкими исключениями, лечение острого пиэлита resp. цистита ведется строго консервативно-терапевтически; и лишь при неудаче такового или же при особо тяжелых общих (септических) и местных явлениях приходится прибегать с консервативным же мероприятиям специфически урологического характера, прибегая к кровавому оперативному вмешательству лишь в крайних случаях.

Такой вполне правильный взгляд установился в соответствии с тем фактом, что подавляющее большинство острых пиэлитов (но не пиэлонефритов и пионефрозов), даже тяжелых пиэлитов беременных, способны разрешаться самородно, особенно по наступлении родов.

Принцип лечения острого пиэлита, следовательно и обострения хронического пиэлита, сводится к постельному содержанию больного (покой), усилению диуреза (промывание почек и почечной лоханки усиленным током мочи), назначению внутрь веществ способных антисептировать мочевые пути и назначению средств болеутоляющих. Из болеутоляющих средств per se или в соединении с мочевыми antiseptica рекомендую вам нижеследующие прописи:

Rp. Emulsio amygdalarum dulcium 200,0
Amygdalini 0,06—0,12—0,3! (Пастернацкий).
DS.—По стол. ложке 3-4-6 раз в день.
Rp. Pantoponi—0,01—0,015.
Sacchari albi—0,2.
m. f. pulv. d. t. dos. № 10.
DS.—По порошку 3 раза в день.
Rp. Dionini—0,2.
Aquae amygdal. amar.—15,0.
DS. По 15—20 кап. 2—3 раза в день.
Rp. Sol. morphii muriatici (1%), 10,0.
DS. 1—$1_1/_2$ кб. снт. (0,01—0,015 морфия) под кожу 1—2 раза в день.

Из антисептирующих мочу средств наибольшим употреблением пользуются salol и urotropin. Но для того, чтобы быть действительными, они должны употребляться в достаточно больших дозах, т. е. по 4,0—5,0 ежедневно. Салол особенно полезен при coli-бациллярной инфекции, тк. он одновременно энергично антисептирует и кишечник. Несмотря на то, что моча принимает характер „карболовой", т. е. становится зеленоватой resp. зеленовато-черноватой при более продолжительном стоянии, такая дозировка хорошо переносится больными (Oppenheimer). Действующим началом салола являются карболовая и салициловая кислоты, на каковые он распадается в кишечнике. Другое суверенное в этих условиях средство—уротропин—действует отцепляющимся от него формальдегидом. Моча при этом сохраняет свою кислую реакцию, а щелочная моча вновь получает ее. Он также назначается в количестве 4—5 грамм pro die. Для усиления эффекта его действия полезно назначать его так: 4 приема по 1,0 urotropin'а с утра, с часовыми промежутками; 5-й прием на ночь. Следует

Digital Library (repository)
of Tomsk State University
http://vital.lib.tsu.ru

иметь в виду, что иногда urotropin вызывает усиление пузырных симптомов (частое и болезненное мочеиспускание); обстоятельство это нужно иметь в виду, особенно же у больных с одновременным страданием пузыря и лоханки.

Аналогичным путем пользуются и заменяющими уротропин средствами, как Amphotropin, Helmitol, Borotropin и т. п. К ним приходится прибегать чаще при хроническом пиэлите, тк. при длительном применении, в виду привыкания к отдельному средству и ослаблению его действия, выгодно менять назначения. Применяются по 4 таблетки (по 0,5) в день, растворив в стакане холодной или подслащенной воды.

Искусственное усиление диуреза имеет огромное значение, благодаря 1) облегченному выведению разжиженной гнойной мочи, 2) чисто механическому прополаскиванию почечных чашечек и лоханки, 3) уменьшению в силу сказанного явлений интоксикации от всасывания; наконец, 4) такой усиленный ток мочи в известной мере препятствует проникании инфекции из лоханки по мочевым канальцам, препятствует, стало быть, и развитию восходящего поражения почечной паренхимы.

Позволительно усомниться в целесообразности общепринятого шаблонного назначения с этой целью питья щелочных resp. щелочно-углекислых минеральных вод (Боржом, Vischy, Wildungen и т. п.). Раз нормальной моче свойственна кислая реакция, а ощелочение ее способствует развитию микробной флоры, то назначение щелочных вод было бы уместно разве лишь при моче резко кислой и особенно богатой солями мочевой и щавелевой кислоты, обладающими непосредственно раздражающими resp. травматизирующими слизистую лоханки свойствами. Поэтому нужно считать весьма целесообразным предложение проф. Rovsing'а о замене минеральных вод дестиллированной водой и даже обыкновенной кипяченой водой. Возможность такой замены особенно важна для условий нашей современной практической деятельности с недостатком минеральной воды и недоступностью даже воды дестиллированной. Потребное для лечебных целей количество жидкостей равно 2-3-4 литрам в день.

С не меньшим успехом можно пить соответственные количества жидкого чая, дополняя его молоком и настоями resp. отварами некоторых мочегонных чаев, как напр. излюбленного foli uvaea ursi (листья „медвежьего винограда"—толокнянки).

Rp. Decocti fol. uvae ursi ex 20,0 : 200,0.
DS. Через 2 часа по столовой ложке

или лучше: 3 стол. ложки чая кипятить в течение 20 минут в 3 чашках воды, полученный отвар выпить горячим или подогретым в 2—3 приема в течение дня.

Наравне с ним употребляются также настои—чаи из folia Bucco, flores Chamomillae, folia Malvae, Flores Tiliae и т. п,, для чего 2 чайных ложки заваривают чашкой кипятка; выпивают по 4—6 чашек в день.

Digital Library (repository)
of Tomsk State University
http://vital.lib.tsu.ru

Наконец, опять-таки во внимание к современному положению вещей, приведу (по Пастернацкому) более доступные растительные чаи и домашние средства, как-то: „Морошковый чай" из сушеных цветов морошки, завариваемых кипятком (щепотка на стакан) на каждый день.

„Крапивный чай"—отвар сушеной травы и листьев „глухой крапивы" (Lamium s. urtica mortua), приготовляемый как и предыдущий, и назначаемый по чашке 2 раза в день.

Кроме коровьего молока, являющегося в острой стадии болезни преимущественной пищей больного (позднее переходят на пищу молочно-растительную и позже всего разрешают больному мясо, особенно черное и копченое), с успехом пользуются как болеутоляющим, а отчасти и усиливающим диурез упомянутым выше **„миндальным молоком"** (40 сладких и 2 горьких миндаля + 20,0 тростникового сахара мелко толкут в фарфоровой ступке, подливая понемногу, при постоянном помешивании, 1 литр воды, затем все процедить), а также за отсутствием миндаля „конопляным молоком" (семена посевной конопли—Cannabis sativa—в пропорции 1 части на 10 частей воды, толкут, смешивают с отварной водой и процеживают); „миндальное" и «конопляное» молоко назначают по 2—3 стакана в день. «Маковое молоко» приготовляется как миндальное, из семян мака, в пропорции 2 стол. ложки семени на фунт воды, назначается по 2—3 стакана в день.

Наконец, „отвар льняного семени" 3—4 раза в день по чайной ложке (15,0—30,0 семян на бутылку кипящей воды, дать вскипеть и процедить).

Успешный результат лечения сказывается: усилением мочеотделения, при чем моча постепенно просветляется; падением t°-ры, ослаблением и исчезновением болей, и, в связи со сказанным, улучшением общего состояния больного. В части случаев выздоровление может быть полным. В других, и таких большинство, остается в той или иной степени пиурия, или же чистая бактериурия. Понятно, что при таких условиях больные, перейдя в стадию хронического пиэлита, склонны к временным обострениям болезни; и если на одних больных даже многолетний хрон. пиэлит отражается очень мало, то другие, наоборот, довольно сильно жалуются на боли и истощаются от пиурии, но и те и другие одинаково находятся под опасностью перехода воспалительного процесса на почечную паренхиму, с развитием пиэлонефрита и пионефроза. В этом отношении особенно опасны пиэлиты с задержанием зараженной мочи в почечной лоханке. Поэтому хронический пиэлит не меньше острого нуждается в тщательном лечении, но, как и при хроническом цистите, здесь вступает в свои права местное лечение, вышеописанные же лечебные приемы играют лишь подсобную роль.

Местное лечение имеет целью: 1) обезвреживание первоисточника инфекции, 2) устранение задержки инфецированной мочи в лоханке и создание беспрепятственного стока мочи в мочевой пузырь и дальше наружу, и 3) непосредственное лекарственное воздействие на воспаленную слизистую почечной лоханки.

Digital Library (repository)
of Tomsk State University
http://vital.lib.tsu.ru

По отношению к гэматогенным формам пиэлита мы, в смысле профилактики, в большинстве случаев бессильны; зато целесообразным и тщательным лечением заболеваний нижних отделов мочевых путей (уретра, пузырь), а также обеспечением свободного оттока мочи наружу (устранение стриктуры мочеиспускательного канала, катетер à demeure в случае обострения пиэлита при гипертрофии prostatae) мы многое можем сделать в смысле предупреждения восходящей инфекции почки, а также для излечения ее.

В какой мере важен свободный сток мочи из лоханки в пузырь, видно из того влияния, какое оказывает опорожнение лоханки мочеточниковым катетером от застоявшейся в ней мочи: лихорадка падает, боли исчезают. Такой лечебный эффект и лежит в основе планомерной опоражнивающей катетеризации мочеточника или, вернее, почечной лоханки. Еще убедительнее в этом направлении будут те случаи, где быстрый и полный эффект опорожнения лоханки достигается лишь при помощи длительной дренировки лоханки, введенным в нее мочеточниковым катетером à demeure. Мы, стало быть, для целей опорожнения лоханки имеем 2 метода: или метод однократного resp. повторного введения мочеточникового катетера или же метод мочеточникового катетера à demeure.

Если первый метод сам по себе или в соединении с промыванием лоханки, ведет уже к излечению пиэлита, то и метод длительного дренирования лоханки тоже имеет свои показания: как однократная манипуляция, он менее тягостен для больных и заслуживает предпочтения при особенно богатой гноем моче (для постоянного дренажа нужно пользоваться более крупного калибра мочеточниковыми катетерами), а равно и в тех случаях пиэлита беременных, где отдельная катетеризация лоханки дает лишь временный эффект. Для подобных случаев, где влияние застоя мочи от сдавления мочеточника беременной маткой особенно ясно, Oppenheimer рекомендует оставлять на месте заложенный в почечную лоханку катетер на 14 дней; если по удалении последнего больную не начинает снова лихорадить, то в дальнейшем лечение ведется по вышеуказанным принципам терапевтики. В случае же возобновления колебаний t°-ры, катетер снова вводится на 14 дней. Даже при 30-дневной продолжительности катетеризации à demeure Oppenheimer не видал вреда.

Пользуясь введенным уже в лоханку катетером, охотно и целесообразно дополняют опорожнение еще и промыванием ее, как в целях более тщательной очистки, так и для лечебного воздействия на воспаленную слизистую почечной лоханки. (Bozemann 1887, Casper 1895). Здесь к вашим услугам такая же методика, как и для промывания мочевого пузыря, т. е., или

1) повторное впрыскивание через мочеточниковый катетер подогретых растворов борной кислоты (3%), Hydrargyri oxycyanati (1:5000), физиологического раствора поваренной соли или дестиллированной воды, в количествах, соответствующих емкости почечной лоханки и не вызывающих болей от ее растяжения, которым дают стекать обратно через катетер

Digital Library (repository)
of Tomsk State University
http://vital.lib.tsu.ru

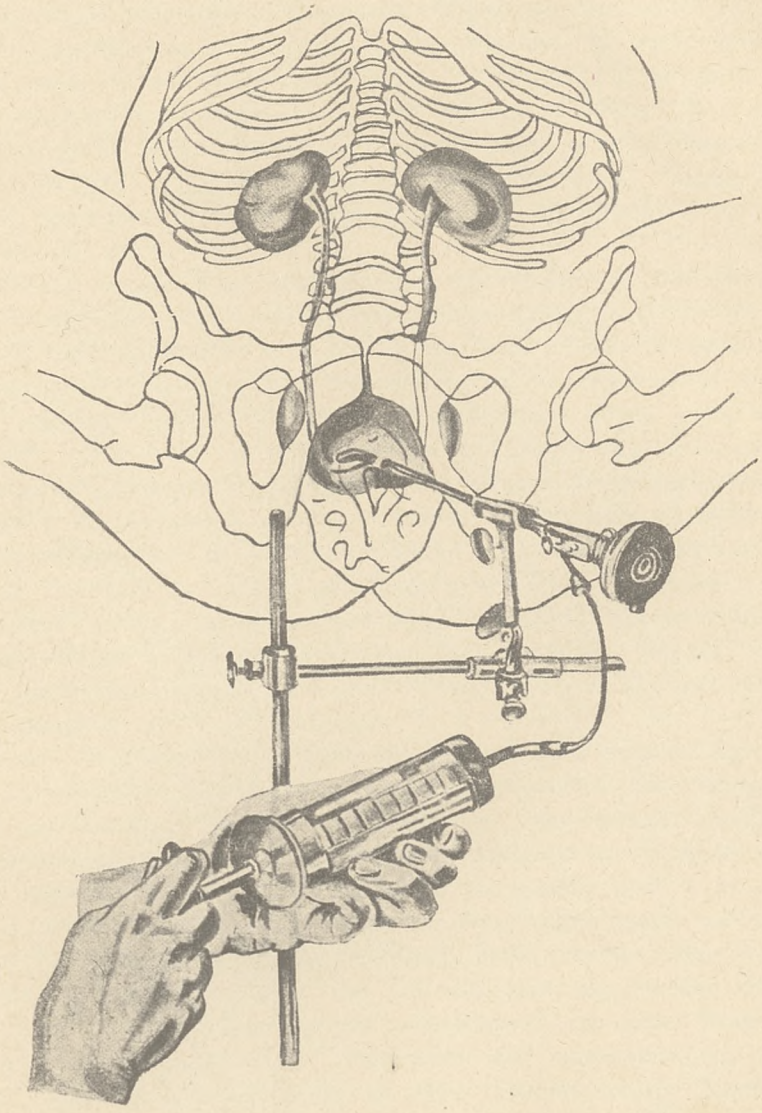

Digital Library (repository)
of Tomsk State University
http://vital.lib.tsu.ru

Digital Library (repository)
of Tomsk State University
http://vital.lib.tsu.ru

или вдоль его по мочеточнику, если катетер по своему калибру значительно меньше просвета мочеточника. Или

2) вслед за таким промыванием в заключение наполняют лоханку раствором Argenti nitrici (1:1000), которому точно также дают стечь через катетер (в этих случаях предварительное промывание лоханки раствором соли не пригодно). Или

3) лоханка наполняется раствором Argenti nitrici (1:1000) до отказа, т. е. до появления намеков на боль от растяжения, без предварительного ее промывания. Сюда же относится и способ Albarran'a, который, наполнив под ничтожным давлением почечную лоханку 8—12 кб. снт. ½—1%-раствора Argenti nitrici, немедленно давал ему вытечь обратно через катетер. Вообще же эти более крепкие растворы Argenti nitrici (½—2%) применяются лишь в виде капельных инстилляций в почечную лоханку (1 кб. снт.).

Техника промываний, как видно из прилагаемой схемы Stoeckel'я, такова. Катетеризация соответственного мочеточника разделенным на снт. катетером (Zebrakatheter), который, чтобы быть в полости лоханки, вводится на глубину 30—32 снтм. Павильон катетера соединяется тонкой резиновой трубкой с хорошо работающим шприцем в 50 кб. снтм. емкости, содержимое коего медленно и равномерно вводится через катетер в почечную лоханку. При условии употребления тонкого мочеточникового катетера (№ 5—7), жидкость свободно стекает мимо него по мочеточнику, чем предупреждается растяжение лоханки и задержка в ней впрыснутой жидкости. В случае появления болевых ощущений, особенно в области промываемой почки, прерывают вспрыскивание до прекращения боли. Для промывания Stoeckel пользуется 100 кб. снтм. борного раствора или же для более интенсивного воздействия 0,01—0,02 проц. раствором Argenti nitrici.

Резюмируя теперь вышесказанное относительно лечения пиэлита, мы видим, что областью преимущественного применения катетеризации почечной лоханки и ее промываний являются хронические пиэлиты, не поддающиеся обычному медикаментозному лечению и, тем более, от времени до времени дающие обострения; не последнюю роль в их упорстве играют и явления застоя мочи в лоханке. Результаты такого лечения при пиэлитах гонорройных и coli-бациллярных очень хороши. При остром же пиэлите оно применяется лишь там, где тяжелые септические явления и резкие боли настоятельно требуют купирования процесса. Понятно, поэтому, что сравнительно часто показанием для катетеризации почечной лоханки является именно пиэлит во время беременности. Таким путем удается избегнуть искусственного прерывания беременности, с наступлением же родов острые явления пиэлита сами собой способны стихнуть до полной латентности.

Здесь уместно напомнить о способе Pasteau, предложенном для устранения задержки в лоханке во время беременности.

Digital Library (repository)
of Tomsk State University
http://vital.lib.tsu.ru

Способ этот, основанный на способности почки реагировать на растяжение мочевого пузыря увеличением секреции и сокращением лоханки и мочеточника, сводится к растяжению мочевого пузыря наливанием в него жидкости (борная или стерилизованная вода).

Противопоказанной является катетеризация почечной лоханки и ее промывания при пиэлонефрите resp. пионефрозе, при бугорчатке почек и камнях в почечной лоханке (Casper).

Если мы вернемся теперь к нашей больной, то напомню вам, что больная поступила в клинику 3/XI, с нормальной t°-рой, без болевых ощущений и в области почки и при мочеиспускании, суточное количество мочи не велико (3/XI-550 кб. снт., уд. в 1016; 4/XI-450 кб. снт., уд. в. 1015; 5-XI-400 кб. снт., уд. в. 1013), выраженная пиурия. Назначен уротропин, усиленное питье, теплые (28—30° R) общие ванны ежедневно по 15 минут, молочная диэта.

Такое состояние относительного благополучия продолжалось, однако, не долго; уже 6-XI больная начала жаловаться на боли в животе и t-°ра к вечеру поднялась снова, количество мочи резко увеличилось (1875 кб. снтм., уд. в. 1010). 7-XI — присоединились самопроизвольные, лишь временами ощущаемые ,боли в области левой почки; кол. мочи 1400 кб. сант., уд. в 1009; 8-XI и 9-XI—без перемен; сотрясение левой почки умеренно болезненно. Тогда во внимание к безрезультатности медикаментозного лечения и, учитывая необходимость для больной возможно скорого возвращения домой и отсутствие на месте специальной помощи, решено перейти к промыванию левой почечной лоханки, противопоказаний к чему не имеется Лоханка была промыта раствором Argenti nitrici 1:1000 дважды—9-XI и 16-XI. Промывания больная перенесла, не испытавая болей; последние не усилились и по приходе menstrua (13—15-XI). 16-XI отмечено значительное уменьшение пиурии, болей в почке нет. 18-XI—моча прозрачная, кислой реакции, с небольшими лоскутками (под микроскопом—плоский эпителий), гноя нет вовсе. 19-XI моча вполне прозрачная, самочувствие хорошее.

На следующий день больная выписалась с наказом принимать еще некоторое время уротропин. По позднейшим сведениям рецидива заболевания у больной не было.

Таким образом, вы могли на данном случае убедиться в превосходном действии промывания почечной лоханки при coli-бациллярном пиэлите; для получения полного лечебного эффекта оказалось достаточно двух промываний. И вообще, как показывает существующий опыт, если лечение промыванием оказывается действительным, то количество потребных для того промываний не велико (4—6). Что при настойчивости можно добиться положительного результата и в упорных случаях показывают наблюдения Stockmann'a — 38 промываний и Kelly — 120 промываний. Заслуживает ли такая настойчивость подражания, ответить на это не сумею.

Но что делать там, где и указанные урологические мероприятия не приводят к цели, а положение вещей требует вмешательства? Для таких

Digital Library (repository)
of Tomsk State University
http://vital.lib.tsu.ru

крайне редких случаев остается операция пиэлостомии resp. нефростомии, ближайшей целью коих является дренирование почечной лоханки и лечение ее слизистой промываниями. Во всех случаях такой операции необходимо убедиться в свободной проходимости мочеточника и в беспрепятственности оттока мочи из лоханки в мочеточник, или же постараться добиться таковой путем соответствующего оперативного вмешательства, иначе в результате операции пиэло resp. нефростомии получится незаживающий лоханочный resp. почечно-лоханочный свищ. Наличие в лоханке камня—требует его удаления; наличность блуждающей почки—ее фиксации.

Digital Library (repository)
of Tomsk State University
http://vital.lib.tsu.ru

Лекция X.

При разборе больных нам неоднократно приходилось уже встречаться с циститом как заболеванием осложнявшим и сопутствовавшим основному страданию, так и в смысле дифференциальной диагностики. Теперь надлежит остановиться на нем несколько подробнее.

Под **циститом** (cystitis) подразумевают острый или хронический воспалительный процесс в слизистой пузыря, распространяющийся на более глубокие слои пузырной стенки лишь в случае особенной инстенсивности или продолжительности такового. Сообразно этому в случаях обычной интенсивности процесс ограничивается главнейше толщей самой слизистой оболочки, в подслизистой же ткани явления воспаления (экссудация, инфильтрация клеточными элементами) выражены несравненно слабее. Воспалительный процесс слизистой сказывается набуханием, покраснением и кровоизлияниями в ее толщу, равно и появлением богатого слущивающимся эпителием и гнойными тельцами экссудата, примешивающегося к скопляющейся в мочевом пузыре моче, от чего и зависит столь постоянная при цистите гнойная моча (pyuria). При большей интенсивности воспалительного процесса, особенно при наличности аммиачного брожения мочи, сказанные изменения усиливаются, а процесс простого слущивания эпителия (десквамативный катарр) достигает степени образования язв, то более поверхностных, то более глубоких; само собою разумеется, что при этих язвенных формах циститов более значительною является и глубина, на которую в толще пузырной стенки проникает реактивный воспалительный процесс. Если поверхностные из'язвления, по излечении цистита, не оставляют после себя каких-либо следов, благодаря регенерации эпителия, то при заживлении более глубоко проникавших язв образуются рубцы, ведущие к сморщиванию мочепузырной стенки. Этот процесс сморщивания особенно резко бывает выражен при циститах хронических, особенно таковых туберкулезной этиологии, в результате чего очень сильно может пострадать физиологическая емкость и свободорастяжимость пузырной стенки. Наконец, при наличии особо вирулентной инфекции, застоя мочи

Digital Library (repository)
of Tomsk State University
http://vital.lib.tsu.ru

в пузыре и чисто механического на него давления (напр. головкой проходящего через родовые пути плода), могут получаться тяжелейшие формы воспаления мочевого пузыря, ведущие к процессам омертвения слизистой, развитию нагноения в самой толще пузырной стенки и образованию прободений в соседний полый орган, напр. пузырно-влагалищных свищей, или в окружающую мочевой пузырь клетчатку (paracystitis) и даже брюшину с развитием смертельного перитонита.

Цистит—процесс инфекционного происхождения, но пути, которыми инфекция проникает в пузырь, многоразличны. Несомненно наиболее часты те случаи, когда инфекция заносится в пузырь или со стороны уретры, или с током мочи из почек. В уретре, даже здоровой, всегда имеется богатая микробная флора, среди коей в латентной форме попадаются и микроорганизмы несомненно патогенные (Rovsing) и, следовательно, при введении через уретру в мочевой пузырь инструментов, даже стерилизованных, всегда можно инфецировать пузырь; при уретре больной такое занесение микробов в пузырь тем более вероятно. Но и помимо всяких инструментальных манипуляций гонорройный процесс в уретре, раз он перешел с передней уретры на задний ее отдел, может последовательно перейти и на мочевой пузырь (восходящее заражение пузыря). Обратный путь заражения (нисходящее заражение пузыря) наблюдается в случаях гнойного заболевания почек; орошаемый непрестанно стекающей из почек гнойной мочей пузырь имеет все шансы на заболевание, и надо только поражаться степени его сопротивляемости по отношению к инфекции в случаях, где отсутствуют условия, предрасполагающие к развитию цистита. Таковыми же с полным основанием считаются: гиперемические состояния пузыря, травматизирующие слизистую оболочку камни и инородные тела, новообразования пузыря, несовершенная его опорожняемость и простуда resp. резкое охлаждение нижней части живота и промежности. В отсутствии этих предрасполагающих условий здоровый пузырь не поражается обязательно циститом, даже при условии введения в его полость вирулентных микробов, быстро выводимых из пузыря током нормальной мочи (Rovsing). Обстоятельство это, конечно, нисколько не освобождает нас от обязанности соблюдать самым тщательным образом требования асептики при инструментальных манипуляциях в мочевом пузыре.

Из других второстепенных путей проникновения инфекции в пузырь нужно назвать путь гэматогенного заноса (микробные эмболии в толщу слизистой пузыря при инфекционных болезнях) и прохождение инфекции со стороны рядом лежащего воспалительного очага (гнойник на почве аппендицита и т. п.) или из кишечника через здоровую или больную пузырную стенку, напр. (распадающееся спаявшее кишку и пузырь злокачественное новообразование).

Характерными для острого цистита симптомами являются: болезненно-учащенное мочеиспускание и мутная богатая гноем моча. Чем острее воспалительный процесс, тем более учащены позывы на мочу, тем меньше больной чувствует удовлетворения от акта мочеиспускания, тем сильнее

Digital Library (repository)
of Tomsk State University
http://vital.lib.tsu.ru

сопровождающие акт мочеиспускания болевые ощущения. Боль, остающаяся на некоторое время и после мочеиспускания, достигает maximum'а к его концу, иррадиируя в головку члена, промежность и задний проход, сопровождаясь даже одновременными позывами на низ. Это сопровождающееся болями учащение мочеиспускания, весьма тягостное для больного и беспокоящее его и днем и ночью, ослабляется лишь по мере затихания воспалительного процесса в пузыре. Понятно поэтому, что при хроническом цистите, являющемся обычно исходом не излеченного острого цистита, симптом учащения отступает на задний план и вне периодов обострения может отсутствовать вовсе. Боль при остром цистите наблюдается и вне акта мочеиспускания, локализируясь на уровне симфиза и над ним; здесь же констатируется зачастую и болезненность при надавливании ощупывающей рукой. Зато **пиурия**—явление постоянное, как при остром, так и хроническом цистите, будучи лишь количественно выраженным различно. Из других примесей к моче при цистите встречаются соли, кровь, эпителий мочевого пузыря. Из солей преимущественно наблюдаются фосфаты (триппельфосфаты в виде гробовых крышек), но только при наличии щелочной реакции мочи; нужно знать, что последняя наблюдается далеко не всегда, и мы нередко встречаем циститы с мочей кислой реакции. Реакция мочи при цистите зависит от характера вызвавшей цистит инфекции: 1) **кислые** циститы (cystitis suppurativa acida) вызываются гноеродными, не разлагающими мочевину микробами, как то: streptococcus pyogenes, gonococcus, bacter. coli, палочка туберкулеза, пневмококк; 2) **щелочные** циститы (cystitis suppurativa ammiacalis) получаются при заражении разлагающими мочевину микробами, каковы банальные гноеродные микробы staphylococcus pyogenes aureus, albus, proteus Hauseri, diplococcus ureae и т. д. Благодаря присоединению последнего рода микробов первоначально кислый цистит может перейти в щелочный, встречающийся все же чаще всего и весьма предрасполагающий к образованию камня в пузыре. Примесь крови к моче при цистите определяется чаще всего под микроскопом. Макроскопическая гэматурия наблюдается либо при язвенных формах цистита, либо сильной разрыхленности и кровоточивости слизистой обо лочки в случаях преимущественного поражения т. назыв. шейки пузыря (cystitis colli); в этом последнем случае гэматурия нередко бывает **терминальной**, т. е. наблюдается в конце акта мочеиспускания, даже в виде выделения нескольких капель чистой крови. Примесь крови к моче при циститах, осложняющих камни и новообразования пузыря, тем более понятна. Из симптомов более общего характера наблюдается то, что свойственно лихорадке, которая в умеренной степени наблюдается в разгаре воспалительного процесса. Длительное существование повышенной t°-ры или более высокая лихорадка являются выражением перехода воспаления на почку. **Распознавание** острого цистита, особенно развившегося после катетеризации, или при наличии острого перелоя или же простуды, в присутствии болезненно-учащенного мочеиспускания, тенезмов и мутной мочи не представляется трудным. Нужно, впрочем, установить, что муть в моче зависит от

Digital Library (repository)
of Tomsk State University
http://vital.lib.tsu.ru

примеси гноя, и что пиурия пузырного происхождения. Что муть в моче зависит от содержания гноя (пиурия), а не бактерий (бактериурия), для этого достаточно взгляда в микроскоп. Но к решению вопроса можно подойти и иным путем. Если мутную мочу подогреть и она при этом просветляется, то муть обусловливалась избытком мочекислых солей. Если при нагревании не последовало просветления мочи, то прибавляют к моче несколько капель уксусной кислоты: последующее исчезновение мути указывает на зависимость ее от больших количеств фосфорнокислых солей, если же моча не просветлилась, то муть зависит от щавелевокислой извести и в таком случае исчезает от прибавления нескольких капель соляной кислоты. Если, наконец, при сказанных приемах исследования муть не исчезает, то она зависит либо от примеси гноя, либо от бактериурии, что окончательно и решается при помощи микроскопа.

Что пиурия пузырного происхождения, заключают из того, что, предложив больному помочиться в два стакана, находят муть в обоих порциях мочи, и даже сильнее выраженной во-второй порции мочи; муть в одной только первой порции мочи указывает на происхождение ее из уретры. Более точные результаты получаются при трехстаканной пробе, применимой, по понятным причинам, преимущественно при хроническом цистите (более редкое мочеиспускание, возможность скопить в пузыре большее количество мочи). При наличности отделяемого из уретры необходимо производить трехстаканную пробу после предварительного тщательного (дочиста) промывания передней уретры; только тогда можно установить или исключить наличность поражения мочевого пузыря (resp. почки) и задней уретры. При этом муть или нити в первой порции мочи, при совершенно чистой второй или третьей порции, свидетельствует о поражении задней уретры; муть или нити в последней порции, при совершенно чистой предпоследней порции, указывают на поражение предстательной железы или семенных пузырьков; если, наконец, мутны все 3 порции мочи, то налицо воспаление мочевого пузыря resp. вышележащих отделов мочевых путей (дифференциальный диагноз требует цистоскопии и катетеризации мочеточников), с возможным одновременным поражением задней уретры, предстательной железы и семенных пузырьков. По вопросу о состоянии последних двух органов дополнительные данные получаются при помощи микроскопа, при чем для получения достаточного количества отделяемого массируют введенным в прямую кишку пальцем предстательную железу или один из семенных пузырьков в зависимости от органа, экскрет коего должен быть подвергнут исследованию. Для большей точности исследование выжатого указанным способом секрета prostatae производится после тщательного промывания пузыря и канала по Janet, с оставлением в пузыре некоторого количества жидкости; выпущенная больным после массажа жидкость подвергается исследованию под микроскопом.

Столь просто и исчерпывающе решающая вопрос о пузырном или почечном происхождении пиурии цистоскопия противопоказана при наличности острого цистита resp. обострении цистита хронического. Но и

Digital Library (repository)
of Tomsk State University
http://vital.lib.tsu.ru

при последнем при наличии сильной пиурии, а также чрезмерной чувствительности и уменьшенной емкости пузыря полезно предварительно подвергнуть пузырь лечению, чем много облегчается последующее цистоскопическое исследование. Это лечение пузыря (промывание пузыря 3 раза в неделю Arg. nitrico 1:1000) может служить в известной мере и целям диагностики. Если от сказанных промываний пузыря получается быстрый эффект, то пиурия—пузырного происхождения; в случаях, где даже осторожные промывания плохо переносятся и вызывают длительные боли, лихорадку, примесь крови к моче, можно быть уверенным в пузырном происхождении пиурии, т. е. заболевании пузыря; но, именно, эти не выносящие arg. nitricum циститы очень часто оказываются туберкулезного происхождения. Как эти случаи, так и те, где пиурия не улучшается от промываний (почечная пиурия), требуют цистоскопического обследования при первой возможности. Плохо или вовсе не поддаются лечению промываниями также и циститы, осложняющие новообразования мочевого пузыря.

Я не буду входить в подробности всего многоразличия цистоскопических картин при цистите. Отмечу только тот выясненный этим методом исследования факт, что поражение слизистой в большинстве случаев не диффузное, а ограниченное или островчатое. Таким образом прежнее представление о цистите, как ототальном, воспалительном поражении слизистой мочевого пузыря, не соответствует действительности и наблюдается только при особенно интенсивном и запущенном или нерационально леченном цистите. Эта ограниченность распространения изменений в слизистой особенно резко выражена в случаях хронического цистита; и в соответствии с преимущественными путями проникновения инфекции, мы находим изменения преимущественно в шейке пузыря, пузырном треугольнике и дне, или же в области одного или обоих мочеточниковых отверстий. В цистоскопической картине воспаленная слизистая представляется более или менее резко покрасневшей, при чем сосуды неразличимы; при цистите хроническом покраснение может быть выражено слабее, иногда покрасневшие участки чередуются с участками серо-белого цвета, при чем слизистая всегда набухши; в тяжелых случаях цистита наблюдаются также из'язвления слизистой, особенно частые при туберкулезном цистите.

Нормально протекающий у здорового в общем суб'екта цистит заканчивается при соответственном режиме и лечении выздоровлением к концу двух недель. Погрешности в режиме, наличность остаточной мочи, камня resp. опухоли в пузыре, создают условия, при которых острый процесс, хотя и стихает, но слишком легко переходит в хроническую стадию, способную ко временным обострениям.

При лечении цистита нужно различать таковое при 1) остром и 2) хроническом циститах.

При остром цистите, по крайней мере в разгаре воспалительного процесса, рекомендуется постельное содержание больного и длительное применение тепла, хотя бы в форме прикладывания к надлобковой области

Digital Library (repository)
of Tomsk State University
http://vital.lib.tsu.ru

и промежности бутылок с горячей водой (хорошо закупоривать и обертывать полотенцем во избежание ожога). Диэта должна быть легкой, без кислых, острых и пряных кушаний и спиртных напитков, отправления кишечника должны быть урегулированы. Не следует скупиться на наркотические средства, не только уменьшающие субъективные страдания больных, но и оказывающие непосредственное благотворное влияние на воспалительный процесс: ослабляя и уменьшая тенезмы, т. е. судорожные сокращения пузырной мускулатуры, они тем самым способствуют покою воспаленного органа и, следовательно, умеряют интенсивность воспаления. Наркотические средства при цистите предпочтительно назначаются в форме суппозиториев, напр. Rp. Morphii muriatici 0,01—0,015.

Butyri cacao q. s. ad suppositorium.

d. t. dos. № 10.

DS. По 1 свечке 2—3 раза в сутки или

Rp. Extr. belladonnae 0,01—0,03.

Butyri cacao q. s. ad suppositorium.

d. t.d. № 10.

DS. По 1 свечке 2—3 раза в сутки.

Недурным обезболивающим действием обладает и антипирин, вводимый в смеси с t-ra opii simplex в виде лекарственной клизмы.

Rp. Antipyrini 1,0.

Aq destillatae 30,0.

Trae opii simplicis gtt x.

DS. На одну клизму—2—3 раза в день.

В большом ходу назначение внутрь средств, способных дезинфецировать мочевые пути, как-то: Salol (0,5×3 раза в день), Urotropin (0,5×3 раза в день), Helmitol, Amphotropin—в тех же дозах. Нужно помнить, что в редких случаях уротропин сам по себе способен вызывать раздражение, сказывающееся жжением в уретре и учащением мочеиспускания. В случае цистита гонорройного происхождения полезно назначение ol. santaii ostind (0,5—1,0×3 раза в день в желатиновых капсулях) или santyl (по 25 кап. 3 раза в день).

Для разжижжения мочи и усиленного промывания воспаленного органа уместно назначение жидкостей, среди коих на первом плане стоят: молоко, мочегонные чаи и минеральные воды (Боржом, Виши). Из мочегонных чаев особенным распространением пользуются folia uvae ursi; **Casper** очень хвалит folia Bucco (2 чайных ложки заваривать чашкой кипятка и кипятить 5 минут; 3—6 чашек в день). Всякое местное инструментальное лечение при остром цистите противопоказуется. Исключение составляет лишь cystitis colli gonorrhoica, где сплошь и рядом поразительный и быстрый эффект дают промывания по Diday или Guyon'овские инстилляции в шейку пузыря.

Промывание по Diday: слизистая уретры анэстезируется; в уретру вводится головчатый шелковый катетер № 14—16 Charr. и проводится за sphincter externus; как только сфинктер пройден, дальнейшее продвигание

Digital Library (repository)
of Tomsk State University
http://vital.lib.tsu.ru

катетера, лежащего в начале задней уретры, прекращается; на наружный конец катетера насаживается шприц с теплым раствором arg. nitrici (1:1000), и медленно впрыскивают раствор (100—200 кб. снт.), орошающий заднюю уретру и шейку пузыря; вторично наполненным шприцем орошают переднюю уретру, для чего катетер оттягивается по сю сторону от Sphincter externus, т.е. в самую заднюю часть передней уретры. От времени до времени губы orificii externi urethrae прижимаются к катетеру, дабы жидкость растянула слизистую и пришла бы в более тесное соприкосновение с ней. Такие промывания делаются через 2 дня. Могущие быть после промывания боли устраняются при помощи наркотических.

При инстилляциях по Guyon'у через введенный указанным способом головчатый катетер впрыскивают в заднюю уретру 20—30 капель 2—5 проц. раствора argenti nitrici, стекающего в пузырь. Для уменьшения болей можно к раствору серебра прибавить Novocainum nitricum, напр.

Rp. Argenti nitrici 0,4.
Novocaini nitrici 0,6.
Ad destillatae 20,0.
DS. Для инстилляций.

В противоположность сказанному, при хроническом цистите местное лечение является суверенным методом лечения и состоит, главнейше, в промываниях пузыря, производимых с соблюдением требований асептики. Для промываний пузыря из множества предложенных для этой цели средств можно ограничиться: раствором ляписа (также протаргола, альбаргина) 1:1000, Sol. Hydrargyri oxycyanati 1:5000, Sol. acidi borici 3 проц. Sol. phenosalyli (½—1 проц).

Из них наибольшими дезинфецирующими и вяжущими, но при этом и наиболее раздражающими свойствами обладает ляпис; остальные растворы действуют гораздо слабее, являясь по преимуществу стерильными жидкостями, особенно пригодными для нежной механической очистки пузыря от гноя.

Для промывания ляписом пользуются шприцем (особенно болезненные с уменьшенной емкостью пузыри) или ирригатором, при помощи коих через катетер, в предварительно опорожненный мочевой пузырь, медленно вводят (однократно) подогретый ляписный раствор в таком количестве, чтобы складки слизистой расправились и вся внутренняя поверхность пузыря пришла в соприкосновение с жидкостью; вливание раствора продолжается пока больной не чувствует давления в пузыре; тогда жидкость выпускают, чем промывание и заканчивается. Такие промывания ляписом повторяют не чаще 2—3 раз в неделю.

При большом количестве вязкого гноя и выносливом к наполнению мочевом пузыре полезно предварительно прополоскать пузырь несколько раз нераздражающим борным раствором, а затем уже в заключение промыть пузырь ляписом. При желании длительно и более глубоко воздействовать препаратом серебра на слизистую пузыря прибегают к 1 проц. раствору collargol'я (препарат не раздражает, не вызывает болей), кото-

Digital Library (repository)
of Tomsk State University
http://vital.lib.tsu.ru

Рис. 2.

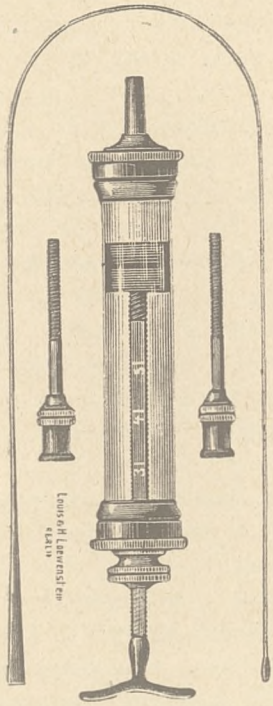

Шприц для инстилляций
по Guyon'y.

Digital Library (repository)
of Tomsk State University
http://vital.lib.tsu.ru

Digital Library (repository)
of Tomsk State University
http://vital.lib.tsu.ru

рый впрыскивается подогретым (100 кб. снт.) и оставляется в пузыре на несколько часов.

При наличии сморщенного пузыря, болезненно реагирующего на всякое растяжение его стенок промывною жидкостью, прибегают к упомянутым уже инстилляциям (капельным вливаниям) по Guyon'y. Вкапывания производятся в шейку опорожненного пузыря (больной непосредственно перед этим должен помочиться) или непосредственно на trigonum и дно пузыря.

Еще лучше результаты чем от Guyon'овских инстилляций получаются **у женщин с cystitis trigoni** (диагноз устанавливается цистоскопом) от **смазываний по Knorr'y**. В пузырь вводится уретроскопическая трубка № 25—27 Charr. (мы пользуемся короткой уретроскопической трубкой из уретроскопического набора Luys'a) с мандрином; удалением последнего пузырь опорожняется и последние капли мочи убираются со дна тонким зондом Playfair'a или схожим инструментом, обмотанным ватой; после этого вводится другой такой же зонд (убедиться в прочной намотке ваты), смоченный в 2 проц. растворе arg. nitrici до соприкосновения с дном пузыря. Трубка уретроскопа, при остающемся на месте зонде, подтягивается обратно снтм. на 3, а затем трубка и зонд извлекаются одновременно. При этом сокращающийся сфинктер выжимает раствор argenti nitrici, стекающий на trigonum; шейка же пузыря и уретра смазываются на всем своем протяжении. Такие смазывания повторяют 3—4 раза, каждый раз лишь после того, как улеглось раздражение от предыдущего смазывания, т. е. не чаще 1—2 раз в неделю. Если после 4-х смазываний не получено ясного лечебного эффекта, то продолжать таковые бесцельно.

Под влиянием лечения, проведенного правильно вышеуказанными приемами, почти что закономерно получается выздоровление или, по крайней мере, резкое улучшение, т. е. просветление мочи и устранение учащенного и болезненного мочеиспускания, если таковое имело место. Отсутствие лечебного эффекта ставит на очередь применение цистоскопии, если таковая еще не была сделана, в целях установления подробностей поражения пузыря, определения причины, препятствующей излечению, и установления плана необходимых мероприятий к устранению последней (камни, новообразования, tbc. пузыря). При циститах с наличностью остаточной мочи в пузыре, не поддающихся промываниям, можно добиться хорошего эффекта применением постоянного катетера, непрерывно отводящего мочу из пузыря в мочеприемник, с повторными (через 1—2 часа) в течение дня промываниями пузыря: один раз в день sol. argenti nitrici 1:1000, остальные разы раствором борной кислоты (3 проц.) или hydrargyri oxycyanati (1:5000).

Digital Library (repository)
of Tomsk State University
http://vital.lib.tsu.ru

Лекция XI.

Больной И. Ж..... 30 лет, крестьянин, которого вы видите перед собой, по сравнению с большинством прошедших перед вашими глазами больных, представляет особый интерес уже в том отношении, что пред'являемые им симптомы болезни существуют с 7-летнего возраста; за все это время, т. е. в течение 23-х лет, они, оставаясь по существу одинаковыми, колебались лишь в своей интенсивности.

В самом деле, из анамнеза больного мы узнаем, что происходит он из здоровой семьи и, таким образом, не отягчен какой-либо порочной наследственностью. Около 10-летнего возраста болел корью и лихорадкой, уступившей хинину; в остальном личный анамнез больного вполне благополучен, в частности гонорреей он не болел. Это последнее обстоятельство должно быть учтено нами особо, т. к. пред'являемые больным жалобы довольно определенно указывают на страдание мочевых путей, а вам уже известно, каким важным этиологическим моментом в отношении этих последних является гоноррея.

Начало своего страдания больной относит к 7-летнему возрасту, когда он впервые начал ощущать острую режущую боль в мочевом пузыре и мочеиспускательном канале. Боль имела место приступами, продолжительностью от нескольких часов до нескольких дней, и не была связана с актом мочеиспускания. Свободные от болей промежутки бывали и по 3—4 месяца, а то и в полгода. В 15-летнем возрасте моча в течение суток была кровянистой, чему предшествовали сильные рези в животе в течение 3-х суток. С тех пор, изредка, после приступа сильной рези, моча становилась интенсивно кровянистой; болевые приступы усилились и удлиннились, при чем временами больной испытывал учащение позывов на мочу. Ощущение режущей боли вынуждало иногда больного прерывать акт мочеиспускания на ½—1 минуту. Больной не может указать условий, которые вызывали бы появление болей. Задержки мочи не наблюдалось ни разу.

С 1915 года у него неоднократно бывали приступы схваткообразных болей в области левой почки, при чем в течение 1915 и 1916 годов моча

Digital Library (repository)
of Tomsk State University
http://vital.lib.tsu.ru

изредка бывала мутна, но потом снова стала нормальной или очень редко кровянистой. Лечение, к каковому больной прибегал с 15-летнего возраста, оставалось безуспешным. И в настоящее время больной ищет помощи по поводу резко за последнее время участившихся, **почти беспрерывных болей в мочевом пузыре и мочеиспускательном канале, а равно и более легких болевых ощущений в левой поясничной области.**

Резюмируя, таким образом, заслушанный анамнез, мы приходим к заключению, что 1) пред'являемые больным жалобы с несомненностью указывают на страдание мочевых путей; что 2) страдание существует очень давно, с 7-ми летнего возраста, т. е. 23 года; что 3) оно развилось у суб'екта, не отягченного ни наследственностью (tbc), ни заболеваниями, имеющими большое значение в деле последующего заболевания мочевых путей (гоноррея, инфекционные заболевания); 4) что существовавшие с начала болезни симптомы все время остаются одни и те же, изменившись лишь в смысле их усиления и большего постоянства; что 5) никаких причин, с коими можно было бы связать появление болевых приступов, установить не удается; и что, наконец, 6) лекарственное лечение не приносило какой-либо пользы больному. С другой стороны, пред'являемый больным симптомокомплекс сам по себе таков, что не позволяет сделать какие либо определенные заключения о характере заболевания.

Что нам дало об'ективное исследование больного? Очень мало. Больной среднего сложения и питания, органы кровообращения, дыхания и полости живота в норме. Но и исследование моче-половой сферы не слишком богато результатами. И прежде всего моча совершенно нормальна (кислой реакции, уд. в. 1017, без белка, сахара), без каких-либо патологических примесей и настолько прозрачная, что и при центрифугировании не получилось осадка. Почки не прощупываются: сотрясение их безболезненно, отмечается небольшая болезненность в левой подвздошной ямке. Исследование per rectum не дало чего-либо ненормального в отношении предстательной железы resp. семенных пузырьков. Мочеиспускание немного учащено (8-10 раз в сутки), но совершенно свободно, иногда сопровождается ощущением жжения во время всего акта мочеиспускания; при этом мочеиспускательный канал свободопроходим. Пузырных тенезмов нет, нет и остаточной мочи в мочевом пузыре. С чем же мы имеем дело?

Прежде всего излишне, конечно, распространяться на тему о том, что **нормальный состав мочи не исключает еще возможного наличия болезни мочевых путей;** достаточно в этом отношении указать на асептические формы нефролитиаза, не инфецированную подвижную почку с интермиттирующим уронефрозом, на не кровоточащее в данный момент новообразование почки. Поэтому и в отношении данного больного такая точка зрения тем более правильна, что временами, и именно в связи с болевыми ощущениями на территории мочевых путей, у него наблюдается гэматурия. Нам же уже известно, что беспричинной гэматурия не бывает, хотя бы она носила мимолетный и, очень редко, даже однократный характер.

Digital Library (repository)
of Tomsk State University
http://vital.lib.tsu.ru

Давность страдания—больной болеет с 7-летнего возраста—исключает предположение о таких заболеваниях как туберкулез почки и пузыря или же злокачественное новообразование почки. Отсутствие пиурии, белка и цилиндров в моче, а также гонорреи в анамнезе, исключает всякие разновидности и локализации воспалительных процессов в мочевом тракте, в частности и tbc. Остаются, стало быть, лишь те заболевания, которые характеризуются периодически повторяющимися приступами болей и иногда гэматурией в связи с последними. Число последних не так велико; среди них мы назовем подвижную почку, каменную болезнь и знакомый уже нам гэматурический нефрит.

О подвижной почке много говорить не приходится уже по одному тому, что почки у данного больного не прощупываются. К тому же подвижная почка у мужчины, да еще с левой только стороны, должна рассматриваться как величайшая редкость. Болевые приступы при неинфецированной подвижной почке есть результат перегиба и перекручивания почечной ножки с последующим затруднением оттока мочи из лоханки и застойной гиперемией почки; и то и другое ведет к повышению внутрипочечного давления, благодаря ущемлению почки в мало податливой фиброзной ее капсуле. Как следствие затрудненного оттока мочи из лоханки постепенно развивается upo - resp. гидронефроз; последний ведет к опухолеобразному увеличению почки, чего здесь, несмотря на 23-летнюю давность страдания, не имеется. По всему сказанному, предположение о подвижной почке, как анатомическом субстрате болезни, в данном случае отпадает.

Предположение о наличии у больного каменной болезни является уже более вероятным, по крайней мере постолько, посколько основные жалобы больного—периодически наступающие приступы болей с последующей гэматурией—достаточно характерны для нефролитиаза. Но анализ феномена боли в данном, именно, случае дает черты далеко не типичные для почечно-каменной колики. И в самом деле, в течение 23-х лет существования страдания основной и неизменной локализацией болевых ощущений является область мочевого пузыря и мочеиспускательный канал; и лишь на фоне этой локализации присоединяются значительно позже, оставаясь при том на втором плане, более легкие, схваткообразные боли в области левой почки; эти последние появились всего 3 года назад. В виду этого, из двух наиболее частых локализаций каменной болезни в мочевых путях, почечной и мочепузырной, более вероятной казалась бы локализация в мочевом пузыре. Но против такого предположения говорит многое: если при камнях почек весьма часто болевые ощущения наблюдаются приступами, с довольно продолжительными, иногда светлыми, промежутками, то камню пузыря свойственно как раз обратное, т. е. болевые ощущения более постоянны, хотя и могут довольно резко вариировать в своей интенсивности. Последнее явление зависит от образа жизни больного (движения, езда верхом или в тряском экипаже, тяжелая физическая работа усиливают боли и гэматурию) или же от обострения столь частого

Digital Library (repository)
of Tomsk State University
http://vital.lib.tsu.ru

при камне мочевого пузыря цистита. Но мы знаем уже, что больной не мог подметить усиливающих страдание условий, а цистита, как показало исследование мочи, нет, несмотря на 23-х летнюю давность страдания. При таких условиях предположение о камне, именно, пузыря становится мало обоснованным и это тем более, что отсутствуют и прочие симптомы, как то: болезненное учащение мочеиспускания, перерыв мочевой струи во время акта мочеиспускания. Приходится, стало быть, вспомнить о том, уже известном нам факте, что болевые ощущения в мочевом пузыре и уретре не всегда вызываются заболеваниями этих органов, но могут быть выражением иррадиации со стороны верхнего отдела мочевых путей, и прежде всего почек. По отношению к нашему больному такая подкладка страдания становится вероятной с того момента, как в 15-летнем возрасте был приступ сильных резей в животе в течение 3-х суток с последующей гэматурией, а в дальнейшем 3 года назад появились приступы схваткообразных болей в левой поясничной области. Таким образом, камень почки кажется нам более правдоподобным предположением, несмотря на отсутствие пальпаторных изменений со стороны почки и отсутствие болезненности в ней при сотрясении.

Что касается, наконец, возможного в данном случае гэматурического нефрита, то такое предположение мало вероятно в виду совершенно нормальных свойств мочи (в период отсутствия гэматурии) и отсутствия нефрита в анамнезе больного. Во всяком случае к возможности такого заболевания придется вернуться, если имеющее последовать специальное исследование больного на каменную болезнь мочевых путей даст отрицательный результат.

Какими способами располагаем мы для распознавания камней почки, мочеточника и пузыря? В настоящее время первое место несомненно принадлежит рентгенографическому исследованию, при помощи которого мы получаем ответ не только по вопросу, имеется ли вообще камень почки resp. мочеточника или нет, но узнаем также число, форму и местоположение камня resp. камней в случае их множественности. Но для возможности определенного на основании рентгенограммы суждения необходимо хорошее качество последней. От хорошей рентгенограммы почки, исследуемой на камни, требуется, чтобы ясно были различимы: 11-е и 12-е ребра, crista ossis ilei, поперечные отростки поясничных позвонков, mm. psoas u quadratus lumborum, а также очертания почки. Современная техника дает возможность получить такие снимки, но все же в небольшом проценте случаев (2 проц. по Immelmann'у, до 6 проц. по другим) при операции были обнаруживаемы камни почки, не выявленные рентгенограммой. Причин тому не мало и среди них существенная роль принадлежит и химическому составу камней: лучше всего выходят оксалаты и камни из углекислой извести, затем фосфаты, и хуже всего ураты, особенно состоящие из чистой мочевой кислоты. Здесь не место входить в тонкости приемов рентгенографической техники исследования почечных камней, равно и умения правильной расшифровки рентгенограммы; первое слово

Digital Library (repository)
of Tomsk State University
http://vital.lib.tsu.ru

принадлежит здесь специалисту-рентгенологу. Хирургу же важно знать, что в случае отрицательного результата рентгенографического исследования, он все же вправе настаивать на операции, если клиническое исследование больного определенно указывает на наличность или, по крайней мере, большую вероятность камня почки. Ошибка возможна и в другом направлении; в виду существования большого количества возможностей, ведущих к ошибочному рентгенографическому распознаванию камня там, где его на самом деле нет, возможно сделать напрасную операцию (процент ошибочных диагнозов в этом направлении равен по Immelmann'у 2, по другим доходит до 6 проц.). Но указанные обстоятельства, хотя они и заслуживают полного внимания, ничуть не обесценивают значения рентгенографии, как суверенного и драгоценного способа распознавания камней мочевой сферы.

Далее совместный опыт рентгенологов и хирургов показал, что радиологическое исследование мочевой сферы на камни может считаться исчерпывающим лишь тогда, когда рентгенограммы сняты с той и другой почки, равно и обоих мочеточников на всем их протяжении и мочевого пузыря. Это тем необходимее, что известны случаи, когда в предполагаемой больной почке не обнаруживали камня, тогда как он оказывался на рентгенограмме почки, считавшейся здоровой; сверх того камни могут одновременно быть в почке и мочеточнике; либо спустившийся из почки и застрявший в мочеточнике камень способен давать картину почечно-каменной колики.

Из необходимости крайней экономии в фотографических пластинках и принимая во внимание исключительно левосторонний характер почечных болей у нашего больного, были сделаны рентгенограммы с левой почки и левого мочеточника на всем его протяжении, при чем оказалось, что в почке камней нет, но таковой имеется в нижнем отделе левого мочеточника. Распознавательная задача для данного случая была таким образом разрешена, но надлежало ее детализировать дальше. И в самом деле, принимая во внимание упорство и преимущественность болевых ощущений в мочевом пузыре и уретре, нужно было выяснить, не сидит ли камень вблизи пузырного отверстия мочеточника; ибо, если это имело бы место, то нормальному для обнажения мочеточника экстраперитонеальному брюшному разрезу следовало бы предпочесть в данных условиях чрезпузырное удаление камня.

Для решения поставленного вопроса сделана цистоскопия, которая показала, что пузырь здоров и каких либо изменений со стороны внешности и функции отверстия левого мочеточника и левого мочеточникового валика не имеется; зато попытка катетеризовать левый мочеточник не удается, так как мочеточниковый катетер, будучи введен на 2-2½ снтм., встречает препятствие и дальше не проходит. Таким образом, наличность камня в самом близком к пузырю расстоянии подтвердилась, и вместе с тем наметился путь для удаления камня из мочеточника. Если бы такого совпадения данных катетеризации мочеточника и рентгенограммы с камня

Digital Library (repository)
of Tomsk State University
http://vital.lib.tsu.ru

его не имело места, и катетер свободно прошел бы в мочеточник, то могло бы возникнуть сомнение, имеем ли мы дело действительно с камнем нижнего отдела мочеточника или же какой-либо разновидностью так наз. „тазовых пятен", т. е. камнеподобных теней, ничего общего с камнем мочеточника не имеющих. Для дифференциальной диагностики в таких случаях служит введение мочеточникового катетера с металлическим мандрином в нем или специального непропускающего лучей Рентгена катетера; постоянное совпадение теней катетера и камня при повторных с'емках в различных положениях говорит, что тень зависит действительно от камня.

Из остальных проявлений почечно-каменной болезни наибольшее распознавательное значение принадлежит выхождению камешков после предшествовавшего приступа почечной колики. Сами по себе изменения со стороны мочи, как пиурия и гэматурия, в виду их присущности многим разновидностям заболеваний мочевой сферы, не представляют чего-либо специфически характерного для камней почки resp. мочеточника.

Правда, по отношению к гэматурии при камне заслуживают быть отмеченными колебания ее интенсивности в связи с состояниями покоя и движения больного; езда на тряском экипаже, верхом, тяжелая физическая работа и т. п. усиливают примесь крови к моче, в которой и в состоянии покоя больного часто можно найти то или иное количество красных кровяных телец, хотя бы в виде теней их.

Характерным, но не патогномоническим симптомом камня почки и мочеточника являются приступы почечной колики, в виде приступов сильных коликообразных болей в области почки, иррадиирующих по преимуществу вдоль мочеточника, в паховый сгиб, яичко, бедро, сторону противоположной почки и т. д. Боли эти жестоки, могут сопровождаться повышением t^0-ры, слабым частым пульсом, тошнотой, рвотой; ощущением дурноты, даже обморочным состоянием; вздутие живота и отсутствие отхождения газов, при наличности рвоты, может симулировать непроходимость кишечника механического характера; одновременное же повышение t^0-ры может вести к распознаванию несуществующего перитонита. Ценными в дифференциально-диагностическом отношении являются здесь сопутствующие почечно-каменной колике учащенные позывы на мочу, с выделением ее в небольших лишь количествах, иногда каплями, с примесью крови и гноя в случаях инфецированного нефролитиаза. В случаях одностороннего пионефроза, при вполне здоровой второй почке и полной закупорке камнем мочеточника больной стороны, бывшая до того мутной от примеси гноя моча становится прозрачной; по прекращении закупорки (камень прошел в пузырь или отошел обратно в лоханку) моча снова и сразу становится мутной, выделяясь нередко в большом количестве. Эти приступы почечно-каменной колики зависят как от миграции камня по мочеточнику, так и от развития острого уронефроза с повышением внутрипочечного давления; в случаях инфецированных не последнюю роль играет и усиление воспалительного процесса в связи с задержкой мочи и повышением вирулентности наличной инфекции.

Digital Library (repository)
of Tomsk State University
http://vital.lib.tsu.ru

Прежде чем перейдем к лечению, которое будет иметь место по отношению к данному больному, остановимся несколько на вопросе о камнях мочеточника. По происхождению своему камни мочеточника суть камни, по преимуществу, спустившиеся из почки и застрявшие в анатомически наиболее узких местах его (тотчас ниже лоханки, на месте перехода в таз, вблизи мочевого пузыря, в толще пузырной стенки). Из таковых самым узким по исследованиям проф. **Шевкуненко** является pars iuxtavesicalis, что подтверждается и клиническими наблюдениями; и в нашем случае локализация камня именно такова.

В других случаях место застревания камня определяется наличностью стриктуры или фиксированного перегиба мочеточника. Как норма, камни мочеточника чаще всего одиночны и небольшого размера, напоминая своей формой финиковую косточку или будучи округлыми. Постепенно увеличиваясь в об'еме, камень может в конце-концов выполнить весь мочеточник; такой мочеточниковый камень-гигант 19 снт. длиной и 52 гр. весом успешно был оперирован проф. **Федоровым**. В большей или меньшей мере, но всегда камень, заполняя просвет мочеточника, затрудняет сток мочи, отчего вышележащая часть мочеточника расширена; при соответственных условиях застой сказывается и на почке образованием сперва пиэлоэктазии, позже гидро-resp. пионефроза. Стенка мочеточника утолщена, в случаях асептического уретеролитиаза как выражение компенсаторной гипертрофии ее мышечного слоя; в случаях инфецированных, благодаря воспалительной инфильтрации стенки и парауретериту. На месте расположения камня слизистая мочеточника подвергается травматизации в соответствии с характером поверхности камня и интенсивностью воспалительного процесса (десквамация эпителия, пролежень, из'язвление). Иногда камень лежит в дивертикуле мочеточниковой стенки; более интенсивная инфекция в таких случаях грозит прободением истонченной стенки дивертикула.

В смысле симптомов камни, как почки, так и мочеточника, чрезвычайно схожи, и это тем более, что могут одновременно существовать и те и другие. Поэтому дифференциальное распознавание тех и других возможно главнейше, благодаря рентгенографии. Местных же симптомов соответственно локализации застрявшего в мочеточнике камня почти не существует, если не считать бывающей иногда при пальпации болезненности. В нашем случае таковая имеется в виде небольшой болезненности в области левой подвздошной ямки; но я не берусь утверждать, что она зависит здесь именно от застрявшего в мочеточнике камня, так как последний сидит не в подвздошном отделе мочеточника, а много ниже в juxta—везикальной его части. Понятно, что наличность камня мочеточника в соответственной части его протяжения на правой стороне больного может повести к ошибочному распознаванию аппендицита, как острого, так и хронического.

В редких случаях, в виде местного симптома, может быть отмечена прощупываемость камня, застрявшего в самом нижнем отделе мочеточ-

Digital Library (repository)
of Tomsk State University
http://vital.lib.tsu.ru

ника. Мне не случалось встречаться с этим явлением у мужчин, хотя положительные результаты в этом направлении путем бимануального исследования, через брюшную стенку и прямую кишку, известны. Зато у женщин, где нижние концы патологически измененных мочеточников прощупывать гораздо легче и они сравнительно часто констатируются при помощи обычного гинекологического исследования в передне-боковом своде влагалища при туберкулезном их поражении и гнойных процессах в почках, сравнительно легко прощупать и небольших размеров камни. Весьма интересный случай этого рода пришлось наблюдать и нам, при чем мы могли видеть при помощи повторной цистоскопии те разыгрывающиеся со стороны пузыря картины, которые сопровождают процесс самородного рождения камня из мочеточника в пузырь. Случай этот вкратце таков.

Больная М. Ф..... 29 лет, приблизительно за год до поступления в клинику впервые почувствовала боли в правой поясничной области, отдающие в пах. Но первый приступ интенсивной почечной колики с иррадиацией в пах, рвотой и болями в мочеиспускательном канале во время и после мочеиспускания имел место лишь около месяца тому назад. Уже тогда гинекологическим исследованием больной (д-р А. Я. Прейсман) был обнаружен камень в нижнем отделе правого мочеточника. Припадок болей разрешился через 4 дня, но выделения камня наружу больная не заметила. 2 недели спустя аналогичный, но более жестокий приступ колики повторился снова; и больная, пролечившись безрезультатно около дней 10, поступила в клинику с жалобами на постоянные теперь боли в правой половине живота и боку, с иррадиацией в пах и болями в уретре во время и после мочеиспускания.

При об'ективном исследовании мочевой сферы у больной (в остальном никаких уклонений от нормы нет) найдено:

1) Свежевыпущенная моча слабо-кислой реакции, мутновата, суточн. количество 1800 кб. снт., уд. в. 1013. Следы белка (около $^1/_{20}$/$_{00}$). В центрифугированном осадке—отдельные кр.кр. шарики, 8—10 лейкоцитов в поле зрения, изредка кристаллы триппельфосфата и эпителиальные клетки.

2) Частота и продолжительность мочеиспускания нормальная; количество выпускаемой за раз мочи от 200—400 кб. снт. Боли во время и после акта мочеиспускания.

3) Почки не ощупываются, болезненности нет.

4) Мочевой пузырь безболезнен при ощупывании. Соответственно пробегу нижнего отдела правого мочеточника ощупывается при гинекологическом исследовании в право-переднем своде влагалища камешок округлой формы, величиной с горошинку. Камень, видимо, неподвижно сидит в мочеточнике, но может быть перемещаем вместе с последним между ощупывающих пальцев. Левый мочеточник не ощупывается. Ощупывание камня вызывает болезненные ощущения и позывы на мочу. Со стороны внутренних половых органов существенных уклонений от нор- не отмечается.

Digital Library (repository)
of Tomsk State University
http://vital.lib.tsu.ru

Цистоскопия имела место два дня спустя после поступления, при чем с утра больная стала жаловаться на боли в левом паху (раньше никогда не бывало) и частые позывы на мочеиспускание. Картина, представившаяся нашему глазу, была такова: в просвете зияющего и окруженного гиперемическим поясом отверстия левого мочеточника, виден лежащий в мочеточнике камень, урат по внешности; картина напоминает таковую головки плода, врезывающейся в половую щель; что касается отверстия правого мочеточника, то оно и окружающая его слизистая вполне нормальны, но область правого мочеточникового валика опухолеобразно выдается в сторону полости мочевого пузыря, в остальном совершенно нормального. Произведенное по окончании цистоскопии бимануальное исследование обнаружило, что виденный нами в отверстии левого мочеточника камень тоже прощупывается, хотя и с большим трудом, чем справа; размером он несколько меньше, чем справа. **Таким образом наше наблюдение показывает, что из камней мочеточника, застрявших в нижнем его отделе, у женщины путем бимануального исследования могут быть ощупаны даже небольшого размера одиночные камни, как сидящие в самом мочеточниковом устье, так и в интрамуральной его части.**

Дальнейшая судьба камешков была такова. На рождение камня из левого мочеточника потребовалось около 1½ суток, с момента появления болей в левом паху и до выделения с мочей наружу. Процесс рождения камня из правого мочеточника потребовал значительно большего времени, около 2-х месяцев и предшествовался очень сильным несколько-дневным приступом почечной колики с резко кровянистой мочей. Цистоскопия, имевшая место под конец болевого приступа, показала: опухолевидное выпячивание на месте правого мочеточникового валика исчезло, в области устья правого мочеточника небольшое кровоизлияние; родившийся камешок лежит на дне пузыря; слева все имеет совершенно нормальный вид. Бимануальным исследованием констатируется отсутствие ранее определявшихся камней, но правый мочеточник все еще ощупывается в виде утолщенного и болезненного тяжа. Несколько дней спустя больная выписалась без каких-либо жалоб; мочеиспускание безболезненно.

Таким образом в обоих представленных вам случаях мочеточниковых камней мы имеем, как существенную жалобу больных, боли в мочевом пузыре и мочеиспускательном канале при цистоскопически здоровом пузыре. Такой симптом, почти что обычный для мочеточниковых камней, наблюдается и при камнях почек, являясь при случае единственным проявлением почечно-каменной болезни. Об'ясняется он иррадиацией боли из почки resp. мочеточника в пузырь resp. уретру, благодаря существованию так называем. **рено-везикального рефлекса** (Guyon), в виде учащения мочеиспускания или боли в конце его; но, как показывает первое из приведенных наблюдений, боли в мочевом пузыре могут наблюдаться приступами и вне акта мочеиспускания. Передача болевого ощущения при ощупывании калькулезной почки на здоровую носит название **рено-ренального рефлекса** (Guyon); к счастью для больных феномен этот встречается редко,

Digital Library (repository)
of Tomsk State University
http://vital.lib.tsu.ru

но заслуживает быть упомянутым, как источник возможной ошибки при определении стороны поражения.

Наконец, вторая наша больная, с двухсторонней, одновременной закупоркой камнями мочеточников, указывает нам на близкую возможность, при случае, развития **анурии**. В противоположность такой, чисто механического происхождения анурии с несомненностью установлено существование и **рефлекторной** анурии (Israel), т. е. такой, где, на почве закупорки камнем одного только мочеточника, прекращает свою функцию противоположная, совершенно здоровая почка при вполне проходимом ее мочеточнике.

Теперь нам надлежит установить план лечения пред'явленного вам больного с камнем мочеточника. При установке показаний к выбору способа лечения, которое сообразно случаю может быть то оперативным, то неоперативным, мы руководимся следующими соображениями. Как камни мочеточника, так и большая часть камней мочевого пузыря имеют своим источником почечно-каменное страдание, при чем покинувший почку конкремент застревает в мочеточнике или в мочевом пузыре; по сравнению с частотой моче-пузырных камней, камни мочеточника встречаются чрезвычайно редко; уже из сопоставления этих двух фактов приходится сделать вывод, что в подавляющем большинстве случаев мигрирующий по мочеточнику камень благополучно проходит в мочевой пузырь. Это на самом деле и наблюдается; а отсюда следует вывод, что в случае недавнего застревания камня в мочеточнике нет повода принципиально торопиться с оперативным удалением камня, так как таковой может в недалеком будущем пройти в пузырь самостоятельно или при помощи более мягких мероприятий. Я нарочно употребил термин „застревания" камня, так как не всякий камень мочеточника ведет к полной закупорке его просвета и задержке стока мочи из соответственной почки. Приведенный Вам сегодня случай двухстороннего застревания камня в обоих мочеточниках одновременно, благополучно разрешившийся без оперативного пособия, иллюстрирует сказанное как нельзя лучше. В случаях подобной свежей закупорки мочеточника небольшим, способным родиться (рентгенограмма) камнем, применяемая нами терапия имеет своею целью ускорить и облегчить продвижение камня в сторону мочевого пузыря. Для этого мы: 1) назначаем подкожные вспрыскивания морфия в дозах достаточных для устранения болей и судорожного сокращения мочеточника (0,01—0,02 на впрыскивание); в том же направлении действует и применение тепла (согревающие компрессы, общая теплая ванна); 2) усиливаем диурез, назначая больному обильное питье (горячий чай, вода, минеральная вода, мочегонные чаи); 3) делаем катетеризацию мочеточника, стараясь провести катетер возможно выше или до препятствия в мочеточнике, и впрыскиваем 5 кб. снт. теплого стерильного масла; при этом попутно выясняется степень закладывания просвета мочеточника камнем.

Такое консервативное лечение вполне допустимо, если закупорка произошла на одной стороне, а вторая почка функционирует в достаточ-

Digital Library (repository)
of Tomsk State University
http://vital.lib.tsu.ru

ной мере; при достаточном мочеотделении оно допустимо в виде пробы в течение непродолжительного времени и при двухстороннем застревании камня в обоих мочеточниках. Но если такое лечение не приводит к цели, то на сцену выступает лечение оперативное. Как метод выбора, оно заслуживает далее предпочтения в случаях, где размеры камня (рентгенограмма) исключают возможность его выхождения, или где камень давно уже лежит в мочеточнике; там, где на почве связанного с этим затруднения стока мочи развивается растяженне почечной лоханки или гидронефроз; там, где мы имеем дело с инфецированным нефролитиазом, ибо затруднения стока мочи играют в руку инфекции, ведя к разрушению почечной паренхимы; наконец, там, где имеется анурия, и тем более, уремия. Иногда рефлекторная анурия может быть с успехом устранена введением катетера через свободный мочеточник до лоханки забастовавшей почки. Руководствуясь этими показаниями, мы считаем оперативное удаление камня у демонстрированного Вам больного мероприятием вполне и единственно показанным. Подход к мочеточнику достигается внебрюшинным разрезом по Bergmann-Israel'ю, достаточно продолженным книзу; из этого разреза мочеточник доступен на всем своем протяжении. При операции нужно избегать излишней отслойки мочеточника; вскрывать последний разрезом можно, как над самым камнем (удободоступность камня, неинфецированный случай), так и выше камня, захватывая в последнем случае камень введенным через разрез корнцангом, ложкой и т. п. инструментами. Иногда удается пододвинуть камень к разрезу мочеточника. Последний замыкается швами, не проникающими в просвет мочеточника, и укутывается брюшиной, как это описано на стр. 87. Разрез брюшных покровов зашивается наглухо вплоть до дренажа resp. дренирующей марлевой полосы, подведенной к месту шва мочеточника. При одновременном наличии камней в почке делают сперва операцию на последней (nephrolithotomia, pyelolithotomia); после этого при всяком застревании камня в мочеточнике пытаются оттолкнуть его в лоханку; при низкой его локализации пытаются протолкнуть его в пузырь при помощи ретроградного бужирования; при неудаче прибегают в обоих случаях к упомянутой уже операции извлечения камня через разрез мочеточника (ureterolithotomia). Сверх того камни, застрявшие в самом нижнем отделе мочеточника, могут быть удалены у женщины сечением мочеточника со стороны свода влагалища; таковые, сидящие вблизи устья мочеточника, могут быть освобождены разрезом со стороны полости пузыря, что может быть осуществлено и без вскрытия мочевого пузыря, либо при помощи операционного цистоскопа (разрез гальванокаутером), либо при помощи обычного цистоскопа для катетеризации мочеточников, армированного специальным зондом для коагуляции токами высокого напряжения, как это описано в лекции о лечении сосочковых новообразований мочевого пузыря.

пыв.
рефлек. Больной был оперирован с полным успехом, при чем был извлечен
 инавший финиковую косточку камешок.

Digital Library (repository)
of Tomsk State University
http://vital.lib.tsu.ru

Лекция XII.

Об'ект сегодняшнего клинического разбора, 66-летний больной В. К....., несомненно, заслуживает Вашего полного внимания. Свыше двух месяцев он, приезжий из Нарымского края, проживает уже в Томске, ища помощи и распознавания своей болезни; за это время он дважды был обследован вводимым в мочевой пузырь металлическим катетером на наличность камня в мочевом пузыре с отрицательным результатом; без эффекта лечился и промываниями мочевого пузыря. Когда несколько дней назад он обратился ко мне за помощью, то я в свою очередь исследовал полость мочевого пузыря металлическим катетером, так как пред'являемые им жалобы довольно недвусмысленно указывали на наличность камня мочевого пузыря; но в своих поисках (в обстановке домашнего приема) был не счастливее других. Тогда, оставаясь убежденным в верности своих диагностических предположений, я и направил больного в клинику для тщательного обследования.

Но на что, собственно, жалуется больной? Оказывается, что всю свою жизнь до 1919 года, он пользовался безукоризненным здоровьем, о чем свидетельствует и его бодрый внешний вид, хорошее питание, прекрасно развитая мускулатура. С зимы 1919 года больной заметил выделение с мочей каких-то крупинок красноватого цвета, твердых на ощупь, при чем моча была светлая. Не ощущая особенных болей, больной не обратил на это явление особого внимания, тем более, что выделение крупинок было явлением непродолжительным. Но в состоянии его здоровья произошла резкая перемена после того, как ему, по делам его профессии (лесопромышленник и рыболов) пришлось, начиная с великого поста, провести в седле около 2-х месяцев; тут-то у больного появилось ощущение давления в промежности и резкие боли в конце мочеиспускательного канала. Мочеиспускание участилось до 10 и более раз в сутки, при чем, по словам больного, утрами моча шла совершенно светлая, через некоторое время появлялась сукровица, а после усиленных движений и довольно значительная примесь крови. Больной отмечает и то, что во время мочеиспускания моча сначала вытекала нормальной струей, а затем вдруг прерывалась и только после перемены положения тела начинала течь снова, когда полной, когда уменьшенной струей. При этом одновременно больной чувствовал сильнейшие боли в головке полового члена. Такое со-

Digital Library (repository)
of Tomsk State University
http://vital.lib.tsu.ru

стояние продолжалось около 3-х недель, а затем прошло само собой, и больной, чувствуя себя вполне удовлетворительно, попрежнему много работал. Но уже после Петрова дня положение ухудшилось: частые позывы на мочу и сильные рези во время мочеиспускания. Сотрясения тела, порывистые движения заметно сказываются усилением болей и гэматурии. Несмотря на лекарственное лечение, состояние больного прогрессивно ухудшается и заставляет его ехать в Томск.

Из сказанного для Вас должно быть вполне очевидным, что предъявляемые больным жалобы определенно указывают на страдание мочевых путей. Страдание это выражается: болями, расстройством мечеиспускания и заметными на глаз изменениями в моче, т. е. такими симптомами, которые даже в своей совокупности не дают вполне определенных указаний ни на локализацию болезненного процесса, ни на характер самого заболевания. Но это только до тех пор, покуда вы не проанализируете каждого из названных симптомов в отдельности и с достаточной полнотой. Итак, начнемте наш анализ с изменений в моче. Для больного эти изменения сводятся лишь к замеченной им гэматурии. С распознавательным значением гэматурии Вы отчасти знакомы; позволяю себе напомнить Вам, что в деле дифференцирования новообразований почки resp. мочевого пузыря от камней почки resp. мочевого пузыря играет большую роль, как **характер** гэматурии, так и **условия ее появления** resp. прекращения. При новообразованиях гэматурия обычно сильная, даже массовая, чего при камнях как правило не наблюдается; при новообразованиях кровотечения из мочевых путей возникают и прекращаются обычно вне связи с теми моментами, которые играют несомненно вызывающую кровотечения роль при камнях почек и мочевого пузыря (прыжки, езда верхом, езда по тряской дороге, сильные физические напряжения). Кровотечение при новообразованиях, начавшись без видимой причины, прекращается также самопроизвольно, вне всякого влияния состояний движения или покоя больного, а также совершенно независимо от наших назначений внутрь кровоостанавливающих средств. При этом кровотечения повторяются с чрезвычайно изменчивой частотой, иногда с промежутками в несколько дней, недель, месяцев и даже лет; в промежутках же между отдельными приступами гэматурии моча совершенно, даже микроскопически, свободна от примеси кровяных шариков. Сказанное имеет место при так называемых доброкачественных новообразованиях и при неинфецированных мочевых путях. Затем там, где оно выражено, чрезвычайно характерно для гэматурии на почве новообразования резкое ее исчезновение, так что после кровавого мочеиспускания при следующем мочеиспускании может быть выделена совершенно чистая моча.

Если с указанных точек зрения вы оцените симптом гэматурии у представленного Вам больного, то Вы отметите, что, как по началу, так и в дальнейшем течении болезни имеется явная связь с травматическим моментом, как-то: ездой верхом, порывистыми движениями, сотрясением тела. Больше того, после ночного покоя Вы имеете утром совершенно светлую

Digital Library (repository)
of Tomsk State University
http://vital.lib.tsu.ru

мочу, которая в связи с движениями больного снова приобретает гэматурический характер, особенно выраженный к вечеру. Отмеченное явление, стало быть, говорит, что в основе гэматурии в данном случае, по всей вероятности, лежит **камень**, а не новообразовательный процесс. Эта вероятность подкрепляется и характером гэматурии, отнюдь не массовой и даже не сильной, без сгустков, а равно отмеченным в анализе больного выделением зимой 19-го года с мочей твердых на ощупь крупинок (т. е. мочевого песка). К особенностям гэматурии при камне мочевого пузыря относится и симптом так называемой **терминальной гэматурии;** под этим названием разумеется выделение в конце акта мочеиспускания одной или нескольких капель чистой крови, как результата прижатия камня к шейке мочевого пузыря сократившимися стенками опорожненного пузыря и следовательно травматизации легко ранимой слизистой оболочки мочепузырной шейки. Симптом, сам по себе ценный в распознавательном отношении, особенно легко наблюдаемый при шероховатом камне в воспаленном пузыре, будет отсутствовать при камнях неподвижно лежащих в дивертикуле пузыря или в глубоком запростатическом кармане пузырного дна. Отметим, что „терминальной" гэматурии в данном случае не имеется.

Произведенное уже в клинике исследование мочи дало следующие результаты: моча кислой реакции, крови, белка, сахара нет; микроскопически—не больше 10 белых кровяных телец в поле зрения и плоский эпителий мочевого пузыря. Заключение, какое вы можете сделать из таких данных исследования, будет гласить: отсутствие белка и почечных элементов (цилиндров), равно и отсутствие полиурии, дает право считать почки здоровыми; наличность-же белых кровяных телец в количестве, превышающем норму вдвое (нормально в поле зрения не должно быть больше 3-5 телец), равно и клеток плоского эпителия говорит за ничтожное в данный момент воспалительное раздражение мочевого пузыря; следовательно, если действительно в пузыре имеется камень, то, в виду кислой реакции мочи, это или урат или оксалат. Какой из двух именно, сказать нельзя, так как никаких кристаллических образований в исследованной моче найдено не было; принимая во внимание, наконец, что ураты или оксалаты преимущественно зарождаются в почках, возможно, что пузырная локализация камня в данном случае есть локализация вторичная и единственная, т. е., камень или его зачаток, образовавшись в почке, спустился по мочеточнику и остался лежать в мочевом пузыре. Такое нисхождение при соответственных соотношениях величины конкремента и просвета мочеточника может происходить и безболезненно. Такое толкование получит свое обоснование и подтверждение, если мы рассмотрим теперь остальные из пред'являемых больным симптомов, именно боли и расстройства мочеиспускания.

Что касается болей, то больной впервые почувствовал их в области промежности и в конце мочеиспускательного канала в период усиленной верховой езды, одновременно с учащением мочеиспускания и гэматурией свойственного камню типа. И в дальнейшем эти боли связаны с актом

Digital Library (repository)
of Tomsk State University
http://vital.lib.tsu.ru

мочеиспускания, усиливаясь от сотрясения тела и порывистых движений. Все это характерно для камня и, именно, для **камня мочевого пузыря,** так как у больного нет и не было почечной колики и вообще болей в почечных областях, что могло бы дать повод предположению о камне почки с иррадиацией болей в glans penis.

Еще более убедительным становится наше предположение о наличности камня в мочевом пузыре, если мы обратимся к имеющим место расстройствам мочеиспускания. Из них патогномоническое значение имеет „прерывание мочевой струи", причем мочеиспускание снова становится возможным лишь после того, как больной переменит положение тела. Такой перерыв мочи может повторяться повторно в течение акта мочеиспускания и зависит от закладывания orificii interni urethrae наваливающимся на него камнем. Этот симптом вполне характерен для камня пузыря и при иных условиях наблюдается лишь в виде крайне редкого исключения. Так, мне однажды пришлось встретиться с этим явлением у больного с гипертрофией средней доли предстательной железы, которая, имея ножку, захлопывала на подобие клапана выход из мочевого пузыря во время мочеиспускания. Так как, далее, сколько-нибудь выраженного цистита у больного не имеется, то учащенное и болезненное мочеиспускание нужно считать не выражением цистита, а результатом механического раздражения пузыря содержащимся в нем камнем.

Таким образом, на основании одного лишь анализа пред'являемых больным симптомов, мы приходим к предположению о наличности у больного **камня и мочевом пузыре.** Нам надлежит теперь **удостовериться,** правильно-ли сделанное распознавательное предположение. Вы слышали уже о применявшемся в данном случае **исследовании пузыря металлическим катетером.** Систематическое обследование полости мочевого пузыря введенным через уретру металлическим инструментом остается и до сих пор наиболее обиходным распознавательным методом, несмотря на введение рентгенографии и цистоскопии. Нужно только знать и не упускать из вида, что отрицательный результат зондирования не исключает с безусловностью камня в мочевом пузыре, и что необходимо проконтролировать таковой рентгенограммой и цистоскопией, раз клинические явления все же делают вероятной наличность камня в пузыре—обстоятельство, как раз имеющее место и в нашем случае. Но диагностическая ошибка возможна и при положительном результате исследования зондом, например, при инкрустированной опухоли мочевого пузыря.

Для того, чтобы исследование полости пузыря металлическим инструментом претендовало на исчерпывающую диагностическую задачу полноту, нужно в случаях неясных:

1) Производить обследование пузыря при различном его наполнении. Для удобства манипулирования инструментом, т. е. для свободоподвижности его в полости пузыря, полезно наполнить пузырь 100-150 кб. снтм.. жидкости (3 проц. раствор acidi borici, раствор Hydrargyri oxycyanati

Digital Library (repository)
of Tomsk State University
http://vital.lib.tsu.ru

1 : 5000 и т. п.). Иногда же, именно при наличности очень подвижного и маленького камня, предпочтительнее исследование в опорожненном пузыре.

2) Пользоваться металлическими инструментами с различной величины клювом. В этом отношении часто перед обыкновенным металлическим катетером заслуживает предпочтение так называемый камневой щуп

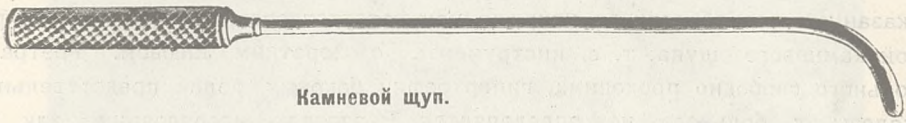

Камневой щуп.

или камневой зонд, который обладает более легкою свободоподвижностью в полости пузыря, благодаря короткому и соответственно поставленному клюву. Все же нужно помнить, что небольшой камень, лежащий в глубоком кармане позади старчески увеличенной предстательной железы, может быть просмотрен при употреблении любого инструмента для ощупывания, даже при условиях приподнятия пузырного дна пальцем, введенным в прямую кишку. Иногда выгоднее производить исследование инструментом, напоминающим литотриптор, что дает возможность сразу установить и размер камня.

Само собою разумеется, что нужно быть убежденным в том, что катетер resp. зонд действительно находятся в полости пузыря. При употреблении катетера мы убеждаемся в этом истечением мочи из пузыря; при зонде—возможностью свободно поворачивать его клюв по всем направлениям. Клюв инструмента, введенного в пузырь, со стороны прямой кишки не прощупывается; если же это имеет место, то он находится в bulbus urethrae или же в перепончатой ее части.

Приняв во внимание сказанное, ощупывание полости пузыря на наличность в нем камня производят таким образом, что, введя в умеренно (100-150 кб. снт.) наполненный мочевой пузырь металлический камневой зонд, производят им ряд планомерных движений в передне-заднем направлении от шейки пузыря к задней его стенке 1) клювом кверху, 2) клювом, повернутым на 90° для поочередного обследования правой и левой половины пузыря и 3) клювом, повернутым книзу—для обследования дна мочевого пузыря; в момент обследования запростатического углубления пузырного дна, необходимо сильно приподнять наружный конец зонда. Во время исследования больной лежит на спине с несколько приподнятым тазом.

Обращаю Ваше внимание и на то, что для введения металлического инструмента в пузырь необходимо, чтобы уретра была свободно проходима. Вы осведомитесь у больного, болел-ли он гонореей, не лечился ли он от стриктуры; у больного за 40 лет Вы поисследуете per rectum, нет-ли гипертрофии предстательной железы, спросите нет ли затруднений при мочеиспускании. Во всяком случае перед введением металлического инструмента, осторожности и предварительной ориентировки ради, вы пройдете уретру эластическим катетером с оливой на конце (употребляемым

Digital Library (repository)
of Tomsk State University
http://vital.lib.tsu.ru

для инстилляций по Guyon'у), и в случае надобности используете введенный инструмент для производства обезболивания уретры. Не упускайте из вида и того обстоятельства, что исследование на камень может быть сделано и эластическим бужом (№№ 17-21 Charrière'a, особенно с кривизной по Mercier), введение коего, конечно, легче чем металлического.

При исследовании данного больного были приняты во внимание все указанные подробности за исключением отсутствовавшего у меня под рукой камневого щупа, т. е. инструмента с коротким клювом. Уретра у больного свободно проходима, гипертрофии боковых долей предстательной железы у больного не определяется. Результат исследования, как вы знаете, был отрицательный.

Кроме сказанного, мы имеем в своем распоряжении для об'ективного распознавания камня мочевого пузыря методы ощупывания пузыря, цистоскопии и рентгенографирования его.

Ощупывание мочевого пузыря в диагностической методике играет очень незначительную роль, так как, помимо умения ощупывать, требует наличности не часто встречающихся благоприятных обстоятельств, как-то: хорошо вдавливаемой брюшной стенки, значительных размеров камня, отсутствия увеличения prostatae и т. д. Понятно, поэтому, что неопределенный или отрицательный результат исследования ничего не доказывает, и что надеяться на успех скорее всего можно у детей, в меньшей мере у женщин (мешает матка) и меньше всего у мужчин. Исследование делается бимануально: одной рукой со стороны передней брюшной стенки, тогда как палец другой вводится в rectum resp. vaginam; пузырь должен быть пуст.

Цистоскопия для случаев сомнительного распознавания является суверенным методом. Препятствием к ее выполнению может послужить очень раздражительный, не допускающий надлежащего промывания и растяжения циститный мочевой пузырь, сильная степень гипертрофии prostatae особенно с наклонностью к кровотечениям и очень молодой возраст ребенка (необходимость соответственного инструментария, общего наркоза). Она дает возможность детального осмотра полости пузыря, определения локализации камня, его величины, формы, количества камней, их химической разновидности, наличности дивертикула и т. д. Примененная к данному больному цистоскопия обнаружила наличность двух почти равной величины камней—уратов, лежащих в кармане позади умеренно увеличенной в сторону пузыря предстательной железы. Таким, именно, их расположением и об'ясняется отрицательный результат исследования металлическим катетером.

Рентгенографическое исследование мочевого пузыря на камень имеет перед всеми остальными методами исследования то преимущество, что не сопряжено для больного с какими-либо болевыми ощущениями. Хотя существуют указания, что рентгенограмма не выходит при мочекислых камнях, но я до сих пор не мог убедиться в справедливости сказанного. Больше того, современный инструментарий дает рентгенограммы настолько отчет-

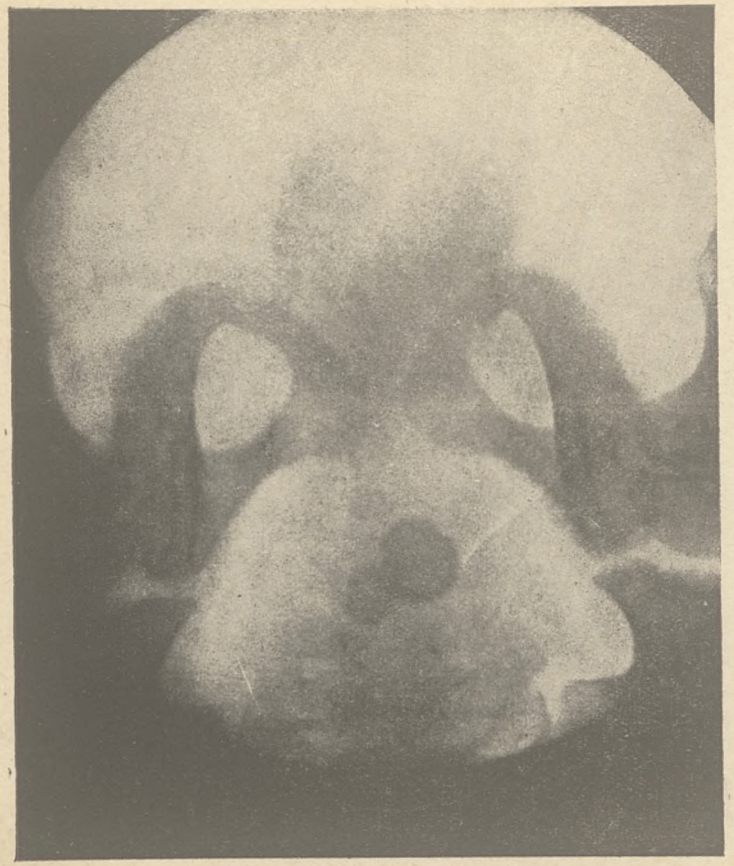

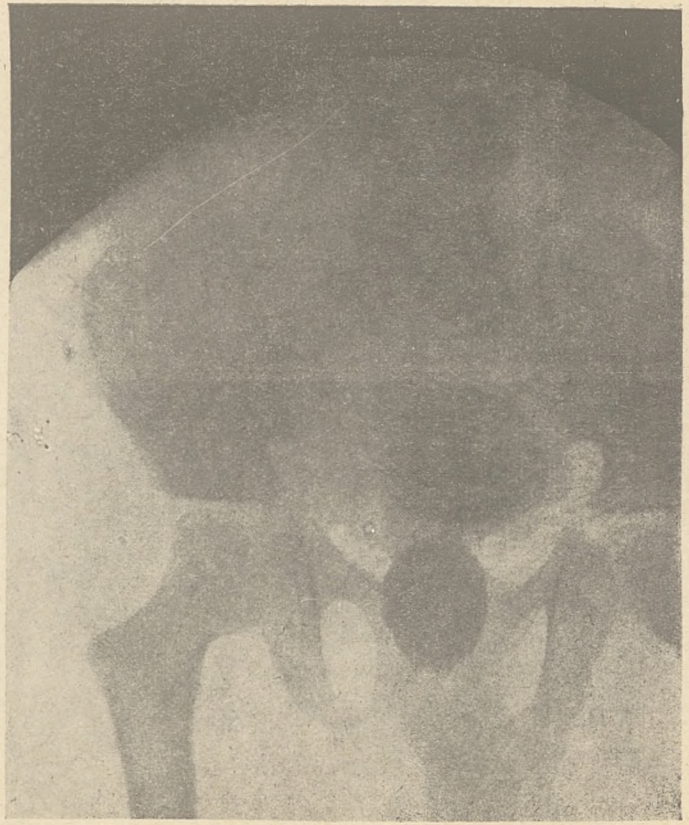

Камни мочевого пузыря.
Собств. коллекция.

Digital Library (repository)
of Tomsk State University
http://vital.lib.tsu.ru

Digital Library (repository)
of Tomsk State University
http://vital.lib.tsu.ru

Digital Library (repository)
of Tomsk State University
http://vital.lib.tsu.ru

ливые, что ясно обрисовывается на них не только строение (слоистость) камня, но можно получить даже отчетливое изображение отломка эластического катетера в пузыре очень толстого взрослого человека. Понятно, поэтому, что рентгенограммой, предпочтительно, мы пользуемся для постановки распознавания пузырного камня у детей. Необходимым условием получения отчетливой рентгенограммы является надлежащая очистка кишечника.

Итак, по отношению к разбираемому нами больному распознавание гласит: множественные мочекислые камни мочевого пузыря в запростатическом углублении, при умеренно-увеличенной в сторону полости пузыря предстательной железе; при кислой моче и отсутствии сколько-нибудь выраженного цистита; почки, видимо, здоровы (отсутствие соответственных изменений со стороны мочи, отсутствие почечных болей).

Спрашивается, каково должно быть лечение? В вопросе о лечении камня мочевого пузыря приходится исходить из того положения, что избавиться от страдания можно лишь оперативным путем, так как мы не обладаем средствами для растворения раз сформировавшегося конкремента. Стало быть, всякий одержимый камнем мочевого пузыря, если только не существует абсолютных противопоказаний (общее состояние, почки), подлежит оперативному пособию; в случае-же наличия таковых, облегчение страданиям больного может быть дано постолько, посколько удается соответственным лечением утихомирить сопровождающий камень цистит. С этой точки зрения данный больной, как не представляющий противопоказаний ни со стороны общего состояния, ни, в частности, со стороны почек (отсутствие тяжелого восходящего заражения, мутной и даже прозрачной полиурии), должен быть оперирован с надеждой на полный успех.

Для удаления камня из мочевого пузыря мы имеем в настоящее время два конкуррирующих между собой метода: операцию камнедробления и операцию камнесечения. Я не буду оспаривать того, что в сфере рационального своего применения они почти равноценны; равно и того, что при беспристрастной сравнительной оценке каждому из них окажутся присущими известные достоинства и недостатки. И тем не менее в практике каждого отдельного хирурга вы заметите решительное предпочтение в пользу того или другого из названных методов, а в общем большинство, и почти исключительно, пользуется камнесечением. Почему так, спросите вы. Да хотя-бы потому, что операция высокого камнесечения при современной технике ее производства является операцией не более опасной чем камнедробление, приложимой решительно ко всем возрастам и случаям камней пузыря, чего нельзя сказать про операцию камнедробления; далее потому, что все моменты операции проходят под контролем глаза, а не в темную под руководством чувства осязания; и потому, что она доступна всякому, владеющему общехирургической техникой. Наконец, технику камнесечения можно изучить на трупе, чего нельзя сказать про операцию камнедробления, так как при операции на трупе отсутствуют сокращения мочепузырной стенки, создающие существенную особенность операции

Digital Library (repository)
of Tomsk State University
http://vital.lib.tsu.ru

камнедробления на живом. Эти и другие обстоятельства и лежат в основе того предпочтения, которое, может быть временно, но пока что определенно, оказывается операции камнесечения. И здесь в клинике вы сравнительно редко увидите камнедробление, приурочиваемое лишь к определенным случаям каменной болезни мочевого пузыря, именно к суб'ектам взрослым, с свободно пропускающей литотриптический инструментарий уретрой, с небольшими или средней величины камнями не твердой консистенции, в отсутствии гипертрофии prostatae, сильного цистита и соучастия почек. Множественность камней и скрытое их положение мы считаем противопоказанием к камнедроблению. Вот отчего для данного больного мы останавливаемся на удалении камней путем высокого камнесечения.

Приготовление больного к операции, помимо общепринятых очистки кишечника и кожи, предусматривает возможно более совершенное асептирование пузыря, т. е. борьбу с наличным обыкновенно циститом (см. лечение такового). Перед самой операцией мы тщательно промываем мочевой пузырь (3 проц. sol. acidi borici, sol. Hydrargyri oxycyanati 1 : 5000) с соблюдением всех требований асептики и заботимся, в заключение промывания, об опорожнении полости пузыря по возможности досуха. На последнее обстоятельство мы обращаем особенное внимание, так как оперируем, вопреки общепринятой методике, при пузыре пустом, т. е. не налитом ни борным раствором, ни надутом воздухом. Хотя операция высокого камнесечения, при отсутствии достаточного опыта, может показаться, благодаря этому, более трудной и более предрасполагающей к ранению складки брюшины, но на самом деле никаких затруднений не встречается, а инфецирование обширной раневой полости предупреждается вернее, чем если после предварительного наливания пузыря жидкостью последняя вслед за вскрытием пузыря заливает рану.

Итак, техника операции высокого камнесечения такова. Наркоз общий или спинно-мозговое обезболивание. Больной в положении Trendelenburg'a. Разрез по средней линии живота, от симфиза по направлению к пупку, длиной около 10 снт. По разрезе кожи и подкожной клетчатки проходят вглубь или по l. alba, т. е. между прямыми мышцами, или же через левую прямую мышцу вблизи l. alba (оператор с левой стороны больного); в последнем случае продольным-же разрезом вскрывают апоневроз, покрывающий переднюю поверхность мышцы, волокна же мышцы раз'единяют в направлении разреза тупым путем. Как в том, так и в другом случае оперирующий попадает в наполненное жиром, так назыв. Cavum Retzii. Теперь следует весьма важный момент операции, предупреждающий случайное ранение переходной складки брюшины, именно отодвигание ее кверху, т. е. в сторону пупка. Для этого пальцем, обернутым в марлю, начиная от задне-верхнего края симфиза, по средней линии живота, тупым путем отводят предпузырный жир и складку брюшины к верхнему углу операционной раны, поручив удержание ее здесь на время операции помощнику или же предупреждая обратное ее сползание вниз, закладывая небольшой марлевый тампон. После этого, лежащий на дне раневой полости мочевой

Digital Library (repository)
of Tomsk State University
http://vital.lib.tsu.ru

пузырь становится хорошо виден (опознается он видом пузырной мышцы и пробегающими вдоль по стенке пузыря венами) и для удобства дальнейших манипуляций должен быть взят на лигатуры. Эти лигатуры resp нитяные петли накладывают при помощи сильно изогнутой иглы по одной с каждой стороны будущего продольного разреза пузыря, прочно захватывая ими толщу пузырной стенки, но не проникая в полость пузыря. За эти лигатуры-держалки пузырь подтягивается в рану и, окруженный со всех сторон 4 марлевыми полосками-тампонами в целях защиты cavi Retzii вскрывается в продольном направлении разрезом надлежащей величины, располагаемым на самом теле пузыря. Для этого соответственно нижнему концу намеченного разреза одним толчкообразным хорошо расчитанным движением остроконечного скалпеля мы сразу проникаем в полость пузыря, все время удерживаемого в подтянутом состоянии. Момент состоявшагося прохождения пузырной стенки хорошо ощущается оперирующей рукой, имеющей упор мизинцем на правом крае операционного разреза брюшной стенки, чем предотвращается случайное ранение задней стенки пузыря. Не вынимая ножа, мы расширяем разрез кверху, т. е. к вершине пузыря, но не в сторону шейки, что чрезвычайно затруднило-бы наложение пузырного шва. Если-бы при этом произошло излияние скопившейся в пузыре мочи resp. оставшейся промывной жидкости, то мы тщательно улавливаем ее марлевыми комками, предупреждая затекание в cavum Retzii. Пальцем, введенным в полость пузыря, мы нащупываем камень, оцениваем его положение, величину, число камней, и в случае надобности расширяем пузырный разрез опять таки в сторону верхушки пузыря, ибо чрезвычайно важно, чтобы камень был извлечен без излишней травматизации и инфецирования пузырного разреза; это важно в отношении гладкого заживления его по наложении шва.

Затем камень захватывается камневыми щипцами (ложкой и пальцем, либо указательными пальцами обоих рук) и выводится в разрез наименьшим своим диаметром. Края пузырного разреза обтираются марлей, тампонирующая окружность пузыря марля удаляется, руки оперирующих тщательно ополаскиваются в сулеме и протираются спиртом; после этого свежими инструментами приступают к наложению пузырного шва. Материалом для него служат или обычно применяемые у нас тонкие катушечные нитки или шелк; для первого (глубокого) ряда швов целесообразно также применение тонкого мягкого кэтгута (завязывать тройным узлом и не срезывать нить коротко). Пузырный шов накладывается узловатый, двухядный: первый ряд приводит в тщательное соприкосновение поверхности разреза пузыря, широко захватывая всю толщу пузырной стенки **без слизистой** (не проникающие в полость пузыря швы); второй ряд, погружающий первый, накладывается вполне по типу кишечного шва Lembert'a. Секретом успеха пузырного шва является не только асептичное течение раны, но и приведение швом в соприкосновение возможно широких поверхностей resp. складок пузырной стенки. Так как операционную рану нельзя считать бактериологически стерильной, то мы избегаем погружного

Digital Library (repository)
of Tomsk State University
http://vital.lib.tsu.ru

этажного шва, заменяя его несколькими сквозными швами, проводимыми сквозь всю толщу разреза брюшной стенки и частью прихватывающими по дороге и сшитый мочевой пузырь (этим предотвращается образование мертвой полости впереди пузыря); нижний угол раны остается открытым для дренирования предпузырного resp. засимфизного пространства (предохранительная тампонада марлевой полоской на случай инфекции раны или недостаточности пузырного шва). При завязывании сквозных швов получается не только хорошее соприкосновение поверхностей разреза брюшной стенки, но и фиксация пузыря к передней брюшной стенке (принцип цистопексии по Разумовскому), что в свою очередь способствует заживлению пузырного шва, и чему, наоборот, препятствовала-бы марлевая тампонада впереди сшитого мочевого пузыря. Тампон меняется на еще меньший через 3-5 дней и, в случае асептичного течения и успеха пузырного шва, удаляется вовсе на 8-9 дней. Швы снимаются на 6-7-й день; в случае нагноения в ране или недостаточности пузырного шва приходится рану расшить в мере, потребной для предупреждения мочевых затеков и задержки гноя. В случае гладкого течения заживление наступает через 10-12 дней от момента операции, и лечение считается законченным, если не требуется лечить цистит. Аммиачный цистит обязательно требует лечения промываниями пузыря во избежание рецидивов камня; целесообразно проводить таковое и при циститах с кислой мочей, хотя значительное количество их, и именно случаи не тяжелые, способны проходить и сами по удалении камня.

Такой техники производства операции высокого камнесечения мы держимся не только при здоровом мочевом пузыре, но и при наличности умеренного цистита. Как в том, так и в другом случае мы проводим послеоперационный период, не закладывая больному постоянного катетера и предоставляя ему мочиться самопроизвольно. Вреда мы от этого никогда не видим, но нужно не допускать до переполнения пузыря мочею, заставляя больного мочиться каждые 4 часа. Значительная вначале примесь крови в моче исчезает через одни, много двое суток и не требует каких либо специальных мероприятий, кроме назначения внутрь salol'a resp. уротропина в целях дезинфекции мочевых путей*).

При наличии же более тяжелого цистита, с значительной примесью гноя к моче, мы считаем глухой шов мочевого пузыря противопоказанным и сшиваем вышеуказанным способом пузырь вплотную лишь до дренажа, закладываемого в пузырь через нижний угол пузырного разреза и выводимого через нижний же угол разреза брюшной стенки, сшитого до дренажа. Соединяя этот дренаж, выведенный сквозь повязку, стеклянной

*) Если желают применить постоянный катетер, то у мужчин предпочтительнее пользоваться катетером Mercier № № 20-22, у женщин катетером Pezzer'a. Катетер остается на месте 10-14 дней при отсутствии показаний к его удалению, сменяясь на свежий в соответствии с безупречностью функционирования и наклонностью к инкрустации. Дважды в день делают осторожные промывания пузыря, впрыскивая через катетер по 15-20 кб. снт. раствора (ac. borici 3 проц., sol. protargoli 1 : 1000 и т. д) до обратного вытекания полностью прозрачного раствора.

Digital Library (repository)
of Tomsk State University
http://vital.lib.tsu.ru

трубкой с достаточно длинной резиновой трубкой и погрузив последнюю в стоящий под кроватью больного сосуд (бутылка) с антисептическим раствором, мы создаем удобный и постоянный отток мочи из пузыря, сохраняя больного в сухости.

Этот дренаж (калибра 18-20 Charriére'а) пузыря остается на месте до просветления мочи resp. излечения цистита, при чем им же пользуются для ежедневного по два раза в день промывания пузыря (Sol. Hydrargyri oxycyanati 1:5000, sol. acidi. borici 3%, sol. protargoli 1:1000. sol. argenti nitrici 1:2000—1000, 1% раствор phenosalyl'а). Одновременно с его удалением из пузыря, вводится через уретру постоянный катетер, который в свою очередь удаляется после того, как пузырный свищ перестанет пропускать мочу. Постоянного катетера можно по удалении пузырного дренажа и не вводить, но тогда больной сильно мокнет и нуждается в частой перевязке.

Наконец, при наличии исключительной тяжести гнойно-гнилостного цистита, с резкими воспалительными изменениями в стенке пузыря, что в наше время встречается лишь по исключению, выгоднее прибегнуть к открытому способу ведения послеоперационного периода. Так как здесь чрезвычайно важно оберечь от заражения полость раны, то еще до вскрытия пузыря нужно тщательно вшить его в разрез брюшной стенки. Для этого, вытянув пузырь за петли—держалки, соединяют рядом прочно захватывающих, но не проникающих, узловатых швов пузырную стенку с краями кожного разреза; линию швов покрывают густым слоем стерильной ксероформенной resp. Lassar'овской пасты и лишь после этого вскрывают пузырь. Впоследствии может понадобиться небольшое вмешательство для облегчения заживления пузырного разреза. Последующий уход сводится к уходу за кожей, покрываемой на большом протяжении жиром resp. пастой, и промываниям пузыря, накрываемого часто сменяемыми кусками хорошо всасывающего стерильного материала.

Больной был оперирован, при чем удалены 2 приблизительно равных по форме и величине лепешковидных урата. Послеоперационное течение в отношении пузыря протекло вполне гладко. Теперь еще несколько слов по поводу камней мочевого пузыря.

Из пред'являемой вам коллекции образцов извлеченных камней вы можете усмотреть чрезвычайное разнообразие таковых в отношении размеров, внешнего вида и количества их. С точки зрения химического состава наичаще приходится встречаться с 3 разновидностями и именно: с **уратами, оксалатами** и **фосфатами**; камни из цистита, ксантина и индиго встречаются настолько редко, что в данной коллекции их не имеется; равным образом очень редки в чистом виде и карбонаты, хотя сама по себе углекислая известь входит в состав поименованных выше разновидиостей камней мочевого пузыря.

Ураты и оксалаты образуются в кислой моче и нередко попадают в пузырь из почек. **Ураты** состоят из мочевой кислоты resp. мочекислых солей, имеют

Digital Library (repository)
of Tomsk State University
http://vital.lib.tsu.ru

яйцевидную или лепешко-образную форму, более или менее гладкую поверхность, серовато-желтоватого или коричневого цвета. **Оксалаты** состоят из щавелево-кислого кальция, имея нередко своим ядром урат; они приближаются к шарообразной форме, с крупно-бугристой поверхностью, напоминают по виду тутовую ягоду; цвет их темно-бурый, иногда черноватый; по твердости они занимают первое место; шероховатая их поверхность ведет к тому, что они, сильно травматизируя слизистую пузыря, особенно мучительны для их носителей. **Фосфаты** в чистом виде встречаются сравнительно редко и в таком случае зарождаются в щелочной моче, особенно при аммиачном ее брожении. Обычно же фосфорно-кислые соли (ф. известь и ф. аммиак—магнезия) наслаиваются более или менее мощным слоем на уратное resp. оксалатное ядро, или на инородное тело пузыря, что возможно лишь с того момента, как кислая реакция мочи, благодаря присоединившейся инфекции, изменится на щелочную. Фосфаты имеют гладкую поверхность, белого или серовато-белого цвета, мягки и потому легко крошатся при камнедроблении.

Соответственно процессу развития на разрезе ясно выражена слоистость камней. Для возникновения камней необходимо: 1) выпадение из мочи в кристаллическом виде содержащихся в ней солей и 2) наличность органического вещества, связующего выпавшие соли и являющегося остовом камня. Не говоря о патологических условиях, зачатки того и другого имеются даже в нормальной моче; органическое вещество содержится уже в тк. наз. nubecula мочи (состоит из слизи, слущившихся эпителиальных клеток, отдельных белых телец и единичных гиалиновых цилиндров); соли же, даже в отсутствии соответственных аномалий обмена веществ, легко выпадают при концентрированной моче, при обильной растительной пище и т. д. И если камни не образуются еще чаще, то это потому, что образовавшиеся осадки немедленно выносятся током мочи наружу. Все то, что ведет к застаиванию мочи, способствует в то же время формированию камней (гипертрофия prostatae, с'ужения urethrae, дивертикулы пузыря); понятно также, почему у женщин при короткости и ширине их мочеиспускательного канала, камни мочевого пузыря встречаются редко. Важную роль в образовании камней мочевого пузыря играют инородные тела его. Здесь вы имеете 3 примера камней на почве инородного тела пузыря: 1) камень—фосфат, сформировавшийся вокруг прорезавшейся в пузырь шелковой лигатуры, 2) инкрустированный комплекс кэтгутовых нитей, коими было прошито основание удаленной оперативным путем папилломы мочевого пузыря и 3) обломок употреблявшейся для бужирования восковой свечи, послуживший ядром для фосфатного камня; к сожалению, фосфатная скорлупа—обкладка разбилась и осыпалась при падении камня на пол. Наконец, при наличии множественных и к тому же достаточно мягких камней они могут взаимно отшлифовываться—так называемые фасеттированные камни.

Digital Library (repository)
of Tomsk State University
http://vital.lib.tsu.ru

Рис. 4.

Инкрустированные в мочевом пузыре кэтгутовые швы.

(Собств. коллекция).

Digital Library (repository)
of Tomsk State University
http://vital.lib.tsu.ru



Digital Library (repository)
of Tomsk State University
http://vital.lib.tsu.ru

БЕРЕГИТЕ КНИГУ
Том. Гос. Мед. Инст.

Лекция XIII.

Пред'являемая вашему вниманию больная П. В.... замужняя женщина 27 лет, обратилась за помощью по поводу болей в правой поясничной области и постоянные запоры; указанные боли она ощущает лишь во время движения и работы. Сверх того, раза 4 в месяц у нее бывают сильные головные боли с ознобами, тошнотой и рвотой.

Из анамнеза больной узнаем, что она происходит из далеко нездоровой семьи: отец алкоголик и страдает удушьем; мать умерла от скоротечной чахотки; из 8 человек детей пятеро умерло в раннем детстве; из остальных одна сестра умерла в прошлом году от туберкулеза легких, оставшаяся в живых сестра жалуется на постоянные боли в левом боку и очень часто кашляет (Tbc. ?). Сама больная перенесла в детстве корь и желтуху. Менструирует с 15 лет; приблизительно с того же времени у больной появились бели. Замуж вышла больная в 16 лет, рожала дважды; выкидышей не было. С прошлого года лечится от женской болезни по случаю „ранок на матке".

Как видите, личный анамнез больной не велик. В дополнение его можно добавить, что пред'являемые больною боли в правой поясничной области—основная ее жалоба—она стала ощущать после вторых родов, т. е. $2^1/_2$ года назад, и что боли эти совершенно исчезают в лежачем положении.

Обращаясь теперь к об'ективному исследованию больной, мы констатируем, что больная среднего роста, правильного телосложения и удовлетворительного питания; легко возбудима, слизистые оболочки бледноваты, лимфатические железы не увеличены. Органы груди в пределах нормы. Брюшные покровы чрезвычайно дряблы, на коже живота striae gravidarum. Живот отвислый. Кишечник умеренно вздут; область слепой кишки слегка болезненна при ощупывании, червеобразный отросток не прощупывается; границы печени в норме; селезенка не прощупывается. Почки в лежачем на спине положении больной не прощупываются; не прощупываются они и при исследовании в диагональном положении больной

Digital Library (repository)
of Tomsk State University
http://vital.lib.tsu.ru

по способу Israel'я. Сотрясение почечных областей одинаково болезненно с обоих сторон. Мочеиспускание немного учащено. Моча светлая, прозрачная, слабо-кислой реакции, уд. вес 1012; белка и сахара нет. Осадка нет и при центрифугировании. Эндометрит.

Таким образом, м. г., результат исследования полости живота ощупыванием дал нам результат отрицательный; мы не нашли достаточной причины в об'яснение пред'явленных больной жалоб. Между тем характер испытываемых ею болевых ощущений таков, что дает слишком много оснований связывать их с почкой. Можно ли, спрашивается, при таких условиях считать констатированную нами непрощупываемость и безболезненность почек решающими и исключающими всякую вероятность того, что виною болей все же является почка? Конечно, нет. И не только потому, что нам известны почечные заболевания, при которых почка может и не прощупываться и которые могут даже не сопровождаться изменениями со стороны мочи (асептический нефролитиаз, хроническ. болевой нефрит, пиэлоэктазия), но и потому, что исследование почек ощупыванием в одном только горизонтальном на спине положении или даже и соединенное с исследованием в положении по Israel'ю не может считаться исчерпывающим в случаях диагностически неясных. Об этом нужно помнить всегда и особенно у больных, подобных нашей, где наличность отвислого, дряблого живота и, стало быть, в известной мере спланхноптоза, дает основание заподозреть как возможное частичное его проявление и нефроптоз, что отлично могло бы об'яснить нам болевые ощущения нашей пациентки. Поэтому исследование почек ощупыванием в положении больной на спине и на боку должно быть дополнено и параллельным исследованием их в стоячем положении с умеренно наклоненным вперед туловищем (для вящшего расслабления передней брюшной стенки) или по упоминавшемуся уже способу Pagenstecher-Thayer'а. На чрезвычайную важность исследования в стоячем положении, именно при подозрении на ненормальную подвижность почек, указывал еще проф. Боткин.

И действительно, в стоячем положении больной, особенно на высоте и даже после глубокого вдоха, Вы безо всякого труда констатируете наличность правой подвижной и умеренно болезненной к ощупыванию почки, которую согласно номенклатуре того же проф. Боткина можно охарактеризовать как подвижную почку „высокого стояния"; это значит, что от правой почки ощупывается в данном случае под реберной дугой лишь часть ее нижнего полюса, что исключает возможность оценки величины всего органа. Но, что прощупываемое тело именно почка, явствует из того, что при попытках захватить его между ощупывающих рук оно уходит вверх в почечную область; то же наблюдается и при переходе больной в горизонтальное положение, следовательно, то, что было не ясно при исследовании в горизонтальном положении больной, стало очевидным в стоячем положении, и на важность такой методики исследования почек я еще раз обращаю ваше внимание.

Digital Library (repository)
of Tomsk State University
http://vital.lib.tsu.ru

Таким образом, распознавание данного случая выясняется: мы имеем дело с правосторонней подвижной почкой, умеренно болезненной при ощупывании, при нормальной моче и резко выраженной наклонности почки к немедленному обратному смещению при условии принятия больною горизонтального положения. Наличностью ненормальной подвижности почки вполне могут быть об'яснены как прямые (боли при движении и работе), тк. и отраженные болезненные симптомы (головные боли) в нашем случае; запоры, точно также, одно из частых явлений, сопутствующих нефроптозу и зависящих либо от сдавления толстой кишки смещенной почкой, либо от энтероптоза вообще.

Переходя теперь к вопросу о причинах развития подвижной почки приходится прежде всего отметить тот факт, что страдание это свойственно почти исключительно женскому полу и при том наичаще женщинам рожавшим и особенно многорожавшим. Удивительного в этом ничего нет. Если стать на ту точку зрения, что в деле естественного прикрепления почек на их нормальном месте связочный аппарат и жировая капсула почки играют лишь ничтожную роль, существенным же условием прочности их положения являются нормальный тонус передней брюшной стенки и достаточно глубокие и правильно сформированные почечные ниши на задней стенке брюшной полости, то становится понятной частота этого страдания именно у женщин. Беременность, и особенно повторная, если в результате ее остается дряблый отвислый живот, создает такие условия, при которых расслабленная брюшная стенка не может уже играть в отношении почек роли пелота, поддерживающего их при посредстве воздушной подушки в лице наполненных газами кишек. С другой стороны исследования проф. **Делицина и Волкова** относительно устройства предназначенных для вмещения почек околопозвоночных впадин, показали, что:

1) у мужчин околопозвоночные впадины глубже и резко суживаются книзу, имея грушевидную, коническую или воронкообразную форму;

2) у женщин они менее углублены, особенно, справа; более открыты книзу и шире в этом месте, чем у мужчин;

3) в случаях с односторонним (справа) смещением почки ассиметрия между околопозвоночными впадинами выступает еще резче: ниша, соответствующая сместившейся почке, более цилиндрическая, более мелка и открыта книзу, чем ниша на стороне, где почка остается фиксированной;

4) в случаях двухстороннего нефроптоза околопозвоночные вместилища представляются цилиндрическими, открытыми книзу и мелкими, правое настолько деформированным, что недостаточность его для фиксации почки становится очевидной.

Ясно, стало быть, что более плоская, открытая книзу и цилиндрическая форма околопозвоночных почечных вместилищ у женщин, и особенно справа, не может не предрасполагать к развитию правосторонней подвижной почки, раз тому же способствуют также нарушения нормального тонуса брюшной стенки и нормального внутрибрюшного равновесия. При прочих

Digital Library (repository)
of Tomsk State University
http://vital.lib.tsu.ru

равных условиях, все то, что вызывает увеличение органа resp. его вес (опухоли, гидронефроз), будет тем самым играть в руку развитию смещения почки.

Справедливость требует все же указать на то, что одним вышеизложенным условия для развития ненормальной подвижности почек, очевидно, не исчерпываются, как о том свидетельствуют более редкие случаи подвижной почки у девиц и нерожавших женщин (virginelle gastroptosis и nephroptosis Rovsing'a), а также у маленьких девочек. Несомненных случаев этого рода у девочек моложе 12 лет я видел всего два; вообще же подвижная почка чаще всего наблюдается в возрасте 18—40 лет. Нельзя также отрицать и того, что, при наличности перечисленных предрасполагающих условий, развитию подвижной почки могут способствовать и травматические причины, то более острого (падение с высоты, удар по поясничной области), то, что гораздо чаще, более хронического характера (стягивание корсетом resp. вязками от юбок, тяжелая работа с поднятием тяжестей, сильное напряжение брюшного пресса).

Переходя теперь к описанию симптомокомплекса подвижной почки, приходится отметить прежде всего, с одной стороны, большое разнообразие такового, а с другой—большие колебания интенсивности пред'являемых больными жалоб. В этом отношении важно знать, что в части случаев, правда не большой, подвижная почка может не причинять вовсе страданий; вообще же еще проф. Боткиным было подчеркнуто, что подвижные почки „высокого стояния", т. е. обладающие лишь умеренною подвижностью, обычно тревожат больных много больше, чем почки „низкого стояния", резко подвижные, т. е. переходящие в своем нисходящем движении пупочную линию.

Среди симптомов блуждающей почки больше всего обращают на себя внимание жалобы на боли, часть которых определенно может быть отнесена за счет самой почки. Сюда относятся прежде всего болевые ощущения, которые появляются всякий раз, когда больная принимает вертикальное положение или исполняет более тяжелую физическую работу, и исчезают при условии принятия ею горизонтального положения на спине. Это как раз тот тип жалоб на боли, которая пред'являет и данная больная и которые об'ясняются растяжением resp. раздражением нервов почечной ножки; в положении на спине почка в таких случаях с легкостью и самопроизвольно уходит в свое нормальное место. В других случаях характер болей бывает иной: здесь имеют место приступы сильно выраженных, нередко коликообразных болей, разыгрывающихся с промежутками в месяц, недели или дни на фоне умеренных неприятностей, обычно испытываемых данным больным в связи с подвижной почкой, или же даже среди полного благополучия. Боли эти, локализируясь преимущественно в области расположения смещенной почки, ощущаются также в поясничной области, иррадиируя по ходу мочеточника и сопровождаясь при случае рвотой, вздутием живота, задержкой газов, симулируя таким образом до известной степени брюшинное страдание. Не нужно упускать из вида, что почка опускается, продо-

Digital Library (repository)
of Tomsk State University
http://vital.lib.tsu.ru

лывая движение не только по вертикали, но одновременно также в той или иной мере повертываясь и около поперечной своей оси, т. е. наклоняясь своим верхним полюсом назад или вперед (retro и anteversio почки); сверх того наблюдалось и такое поворотное движение почки, при котором направленный кнаружи и кзади выпуклый край ее обращался кпереди. Понятно, что таким путем нормальные отношения почки к ее сосудистой ножке и мочеточнику меняются и этим создаются условия для совместного или изолированного их перекручивания и перегиба. В результате получаются расстройства кровообращения в почке, преимущественно в виде венозного застоя и затруднения для нормального оттока мочи из почечной лоханки. Более или менее выраженный венозный застой, тем более образовавшийся остро, вызывает разбухание органа и ущемление его в мало податливой capsula fibrosa renis, откуда и является чувство тяжести, напряжения и боли (почечная боль) в почке; если такое состояние повторяется часто или же существует длительно, хотя бы и в более умеренной форме, то это не проходит для почки даром. Еще проф. Боткин указывал, что в подвижной почке развивается хронически воспалительный индуративный процесс (nephritis interstitialis chronica), а в моче появляется белок, реже эпителиальные цилиндры, а по словам того же проф. Боткина, хотя и редко, и то лишь при длительном существовании страдания, даже и отеки. Он же отмечает, что уремических симптомов ему тем не менее наблюдать при этой форме страдания не приходилось, что нам теперь вполне понятно, принимая во внимание как в общем не резкую выраженность нефритического процесса в подвижной почке, так и его односторонность. Наличность указанных изменений и их постоянство в подвижных почках в новейшее время доказаны с очевидностью (Albarran, Моисеев и Федоров) гистологическим исследованием вырезанных при операции кусочков почки. В том же могли убедиться и мы в 2-х обследованных в этом направлении случаях из ряда оперированных нами подвижных почек.

Указанные изменения, т. е. остро развившийся венозный застой и ущемление разбухшего органа в мало податливой фиброзной почечной капсуле и составляют материальный субстрат того болевого симптомокомплекса, который с точки зрения клинической носит название „ущемления почки". В чистом своем виде оно характеризуется более постоянным характером боли (почечная боль).

Там же, где на первый план выступают механические препятствия к оттоку мочи, благодаря **перегибу мочеточника**, там боли носят коликообразный характер (почечная колика). Повторные застои мочи ведут постепенно **сперва к увеличению емкости почечной лоханки, ее расширению (pyelоectasia)**, а в последующем к состояниям более или менее выраженного сначала перемежающегося, а затем и стойкого гидронефроза. Моча при неинфецированной подвижной почке нормальна по количеству, мало чем отличается от нормы и по своему составу. Само собою разумеется, что мочу нужно исследовать до ощупывания почки, ибо последнее при наличности доступной подвижной почки легко может дать альбуминурию (пальпаторная альбуминурия) и даже примесь к моче кр. кров. телец.

Digital Library (repository)
of Tomsk State University
http://vital.lib.tsu.ru

После указанных болевых приступов может быть полиурия, как с другой стороны, правда очень редко, во время самого приступа в силу рефлекса на здоровую почку может развиться и рефлекторная анурия; в моче после приступов могут быть находимы белок, белые и красные кровяные тельца, почечный эпителий. Все эти примеси к моче выражены несравненно резче, а весь симптомокомплекс еще интенсивнее, если подвижная почка поражена пиэлитом; в этих случаях присоединяется зноб, лихорадка, а в моче и вне приступа содержится более или менее значительное количество гноя и почечного эпителия.

Близость подвижной почки к желчной системе и некоторым отделам желудочно кишечного тракта делает понятным ряд болезненных явлений со стороны как тех, так и других. Об'ясняются они либо непосредственным давлением со стороны смещенной почки (напр. желтуха от сдавления желчных путей, запоры; хронический тифлоколит и хронический катарральный аппендицит, как частичное проявление такового), либо отраженным воздействием через посредство нервной системы. Вообще же самые разнообразные симптомы со стороны нервной системы, доходящие при случае до тяжелых степеней истеро-неврастении, чрезвычайно часты в симптомокомплексе подвижной почки; и от правильной их оценки, т. е. находятся ли они в прямой зависимости от ненормальной подвижности почки или же самостоятельны и первичны, и зависят в очень большой мере, как показания к операции нефропексии, так и лечебный ее результат.

Распознавание подвижной почки не представляет трудностей там, где почка ясно ощущается между ощупывающих рук. Кстати сказать, метод ощупывания есть единственно пригодный для данной цели распознавательный способ. Что ощупываемое тело есть именно почка или часть ее, узнается по характерной бобовидной форме, с гладкой поверхностью и закругленным наружным краем, а также по резко выраженной наклонности к ускользанию от ощупывающей руки в сторону нормального расположения почки. Сомнение уместно тем менее, что 1) в норме почки не ощупываются и 2) почку, ставшую доступной ощупыванию в силу развития в ней опухоли, нельзя сместить вглубь подреберья. Хорошо известно, что иногда чрезвычайно трудно бывает дифференцировать чрезмерно подвижную почку от какой либо иной подвижной опухоли полости живота. С одним подобным случаем пришлось встретиться и мне; дело, как оказалось, шло о необычайно подвижном туберкулезном илео-цекальном tumor'е; но сходство с подвижной почкой было поразительным, и исключить напрашивавшееся распознавание блуждающей почки удалось лишь при помощи рентгенограммы, снятой с больной в спинном положении после того, как в мочеточник был введен возможно выше катетер с металлическим мандрином, а на стенку живота над загадочным телом была положена металлическая метка. Как видно из прилагаемой рентгенограммы, направление мочеточника шло в сторону от опухоли, мимо ее, и уходило в нормальное расположение почки, чем и было исключено распознавание блуждающей почки.

Digital Library (repository)
of Tomsk State University
http://vital.lib.tsu.ru

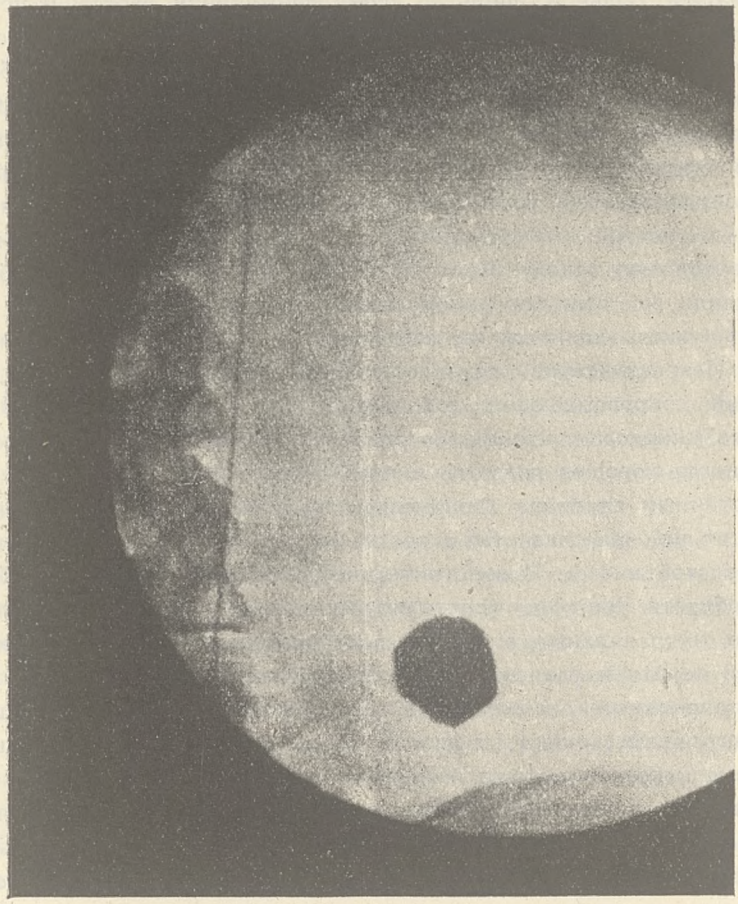

Армированный металлическим мандрином катетер в правом мочеточнике и металлическая метка на месте ощупываемой опухоли.

Собствен. наблюдение.

Но подобные случаи исключительно редки и ошибка чаще делается не в сторону неправильной оценки прощупываемой в брюшной полости опухоли, а в сторону отрицания наличности ненормально подвижной почки. Во избежание этого необходимо не упускать из вида всей важности исследования почки в стоячем положении всякий раз, как при исследовании в положении на спине получится отрицательный или неясный результат.

Так как, далее, не всякий случай подвижной почки показует необходимость оперативного пособия в виде пришивания почки, то, установив распознавание подвижной почки вообще, надлежит выяснить, насколько пред'являемые больной жалобы зависят от этой именно причины. Особенно важно это в отношении целого ряда частых у таких суб'ектов симптомов со стороны нервной системы. Наш случай представляется с этой точки зрения довольно ясным: боли в правой поясничной области явля-

Digital Library (repository)
of Tomsk State University
http://vital.lib.tsu.ru

ются у нашей больной лишь во время движения и работы и исчезают в лежачем положении, тк. образом связь их с изменениями в положении почки очевидна, и при отсутствии каких либо указаний на заболевание паренхимы почки (нормальная моча, отсутствие болезненности при сотрясении почки), мы можем питать основательную надежду на благоприятный лечебный эффект операции. В отношении наличных у больной запоров, мы ничего определенного обещать не можем; отправления кишечника могут улучшиться постолько, посколько запор зависит от давления смещенной почки на толстую кишку. Но если запоры зависят от какой либо другой причины или же, если мы имеем комбинацию подвижной почки с слизисто-перепончатым колитом, то, как правило, операция пришивания почки остается безрезультатной как в отношении кишечного страдания, так и в отношении сопровождающих его нервных явлений и болей. Не могу не упомянуть мимоходом, что против слизисто-перепончатого энтероколита мы имеем иногда хорошее средство в виде лечения тиреоидином.

Частичным явлением хронического колита может быть и хронический аппендицит, при чем слизистая отростка поражается по продолжению со слизистой толстой кишки. И действительно, у больных нефроптозом, болезненность в области ileo-coeci констатируется весьма нередко. Но было бы совершенно неправильным в каждом подобном случае одновременно с нефропексией делать и удаление червеобразного отростка: посколько хронический катарральный аппендицит в подобном случае является лишь спутником частичного колита (тифлоколита, т. е. при поражении лишь coeci и восходящей толстой кишки до уровня сдавления ее смещенной почкой), он обычно излечивается и одной нефропексией; если же имеется колит, захватывающий все протяжение толстой кишки, то и дополнительная операция иссечения черв. отростка нисколько делу не поможет. Для определения же протяжения, на котором поражена толстая кишка, полезно по предложению проф. Федорова воспользоваться ректо-романоскопией; при этом за разлитое поражение толстой кишки будет говорить наличность катарральных изменений в colon sigmoideum, а тем более и в прямой кишке.

Далее, я стою на той точке зрения, что наличность выраженных нервных расстройств, первичный или вторичный характер коих трудно поддается правильному учету, составляет большой минус в прогнозе и несомненно ограничивает показания к оперативному вмешательству. Если в подобных случаях лечение не оперативное (бандаж, диэтетика, фармацевтические препараты) не ведет к цели, и решаются на операцию, то она, как правило, должна быть возможно простой, т. е. ограничиваться одной лишь нефропексией. Об этом не лишне напомнить, так как нередко, ведь, подвижность почки может быть лишь одним из проявлений наличного общего спланхноптоза, с чем дополнительно приходится бороться назначением бандажа. Из своей практики я помню лишь один случай сочетанной операции по поводу подвижной почки при наличности спланхноптоза, давшей, правда, хороший лечебный эффект: больной за один присест были

Digital Library (repository)
of Tomsk State University
http://vital.lib.tsu.ru

сделаны: нефропексия через поясничный разрез, удаление червеобразного отростка, энуклеация миоматозного узла из матки и брюшностеночная фиксация матки — через срединный подпупочный разрез.

Приняв во внимание сказанное, можно вместе с проф. Rovsing'ом формулировать показания к операции нефропексии так. Операции подлежат: 1) случаи подвижной почки у особ с девственной брюшной стенкой, но лишь при наличности болезненных явлений и 2) те случаи с вялой брюшной стенкой, где паллиатив в виде хорошего брюшного бандажа (Rovsing рекомендует пояс для живота Vermehren'а) не дает надлежащего эффекта. В вышеприведенных двух категориях показания к операции, по нашему мнению, тем настоятельнее, если имеются симптомы хотя бы и легкого нефритического поражения (альбуминурия и цилиндрурия) подвижной почки. Рецидив после неудачно произведенной операции нефропексии не исключает, как и мы в этом имели случай убедиться, возможности получения хорошего результата после вторичной операции, технически много более трудной, благодаря наличности сращений и рубца.

С указанных точек зрения мы должны считать наш случай как раз подходящим для оперативного пособия, и в случае удачи можем рассчитывать и на исчезновение мучающих больную периодических головных болей, связь коих с наличностью подвижной почки в отдельных случаях несомненна. На очереди, таким образом, теперь вопрос о выборе способа нефропексии, т. е. операции прикрепления подвижной почки; вопрос не праздный, как показывает огромное разнообразие в существующих для данной цели предложениях. Правильно выполненная операция нефропексии должна удовлетворять следующим условиям (Albarran).

1) Если почка инфецирована (пиэлит, пиэлонефрит), то к операции простой нефропексии можно приступить лишь по приведении органа в асептическое состояние при помощи предварительного лечения (обильное питье, уротропин и т. п. препараты, в случае нужды—местное лечение промываниями почечной лоханки); если же такое лечение не приводит к цели, и моча остается мутной (пиурия), то операция собственно нефропексии комбинируется с дренажом почечной лоханки по типу нефростомии, если только не показано удаление почки.

2) По обнажении почки, как она сама, так и верхний отдел мочеточника должны быть исследованы самым тщательным образом. На почке важно не просмотреть наличности таких изменений, которые могут потребовать частичного или же коренного изменения намеченного плана операции. Так неожиданно обнаруженное новообразование почки, особенно злокачественное, туберкулез ее требуют удаления почки; наличность камня—извлечение такового путем нефро или пиэлолитотомии. Такие неожиданные находки во время операции, при условии внимательного исследования больных до операции, попадаются лишь по исключению. В совершенно исключительных условиях пришлось однажды очутиться мне, где при намеченной операции нефропексии по поводу чрезвычайно подвижной почки я констатировал наличность мешковидной аневризмы на нижней ветви

Digital Library (repository)
of Tomsk State University
http://vital.lib.tsu.ru

почечной артерии с волошский орех величиной. Пользуюсь случаем отметить, что, поступив в данном случае консервативно, т. е. ограничившись иссечением аневризматического мешка, я получил полное выздоровление: больную я видел 3 с лишним года спустя после операции совершенно здоровой, успевшей за это время выйти замуж и родить ребенка. Поэтому и теперь я остаюсь при сделанном мною в свое время выводе, что полагал бы возможным:

1) При истинной аневризме ветви почечной артерии оперировать консервативно, т. е. производя иссечение одного лишь аневризматического мешка с сохранением почки, и присоединяя к иссечению мешка декапсуляцию почки.

2) Консервативную операцию считаю допустимой лишь в случаях, где почка здорова; в случаях же инфецированной почки, при функционально достаточном парном органе, показана нефректомия.

Несравненно большее практическое значение имеет наличность пиэлоэктазии или же той или иной степени гидронефротического изменения почки. Требовать, чтобы в каждом случае имеющей быть оперированной подвижной почки была предварительно до операции обследована емкость почечной лоханки для выяснения наличности расширения ее или даже наличности гидронефроза, в существующих условиях практически не всегда возможно. Тем настоятельнее точно ориентироваться в указанном направлении уже на операционном столе, имея обнаженную почку в руках.

Более значительные степени гидронефроза распознать не трудно; умеренные же степени сказываются тем, что консистенция почки мягче обычной и становится возможным в той или иной мере согнуть почку поперек передней или задней ее поверхности, т. е. сблизить несколько ее полюсы, что на нормальном органе не удается. Выведя почку насколько возможно из раны вверх и кпереди и обнажив таким образом лоханку, осматривают и ощупывают последнюю, равно как и верхний отдел мочеточника, отстраняя при надобности тупым путем жир на уровне впадения мочеточника в лоханку. При этом при наличии фиксированных перегибов мочеточника, благодаря взаимному склеиванию петель этого перегиба, возможно нежное устраняют их; обращают внимание на то, отходит ли мочеточник на наиболее низком resp. удобном для стока мочи месте лоханки, а также сохраняет ли он правильное положение при помещении почки на уровень предполагаемой ее фиксации. Значительные степени гидронефроза, сужения, неустранимые перегибы мочеточника, а также неблагоприятные условия для стока мочи в зависимости от способа отхождения его от лоханки могут потребовать специальных оперативных приемов для обеспечения беспрепятственного оттока мочи.

3) Почка должна быть фиксирована на подходящем месте. „Подходящее“ место не есть в данных условиях ее нормальное место. Добиваться фиксации почки на ее анатомически нормальном месте ошибочно и в подавляющем большинстве случаев невыполнимо. Совершенно достаточно укрыть почку под ребра столько, насколько она может быть вдвинута

Digital Library (repository)
of Tomsk State University
http://vital.lib.tsu.ru

туда безо всякого насилия, что легко определяется ощупыванием введенным пальцем. Стремление же поместить почку возможно выше ведет лишь к тому, что почка, скользя своим верхним полюсом по нижней поверхности печени, принимает положение наклона кпереди, усиливающегося в дальнейшем под тяжестью печени, когда больной примет вертикальное положение; при этом натягиваются образовавшиеся в результате операции фиксирующие почку сращения, что вызывает и поддерживает боли, а самый наклон почки затрудняет свободный сток мочи. Поэтому подходящим уровнем фиксации будет, вообще говоря, не тот, при котором почка целиком упрятана в подреберьи, а тот, при котором беспрепятственный сток для мочи обеспечен, а почка может быть надежно закреплена широкой поверхностью сращений, а не за кончик только своего нижнего полюса. При произведенной с соблюдением указанных условий нефропексии, под ребрами оказывается лишь от $^1/_3$ до $^1/_2$ почки.

4) Почка должна быть фиксирована широко, прочно и возможно без повреждения самой почечной паренхимы. Надо знать, что любого материала швы, проходящие через почечное вещество, вызывают в своей окружности более или менее выраженный пояс склеротических изменений; швы, случайно проведенные через почечные чашечки, могут служить причиной образования мочевых свищей. Поэтому нормальным способом операции являются методы фиксации почки за ее фиброзную капсулу, и из них я пользуюсь исключительно нижеприводимым способом нефропексии по проф. Albarran'у. Этот способ, являющийся вместе с тем комбинацией с декапсуляцией пришиваемой почки, кажется мне особенно удачным в виду упомянутых уже столь частых нефритических изменений в подвижной почке. Существенно важным при операции нефропексии является также тщательное удаление жировой капсулы так, чтобы ее не оставалось между почкой и задней брюшной стенкой.

Техника нефропексии по проф. Albarran'у такова. Почка обнажается обычным косым поясничным разрезом. Выведение почки в разрез обычно не представляет трудностей из-за наличности длинной почечной ножки. Почка декапсулируется без повреждения паренхимы; стянутые до hilus'а передняя и задняя половины фиброзной капсулы почки (capsula fibrosa) в свою очередь разрезаются пополам, и основание каждого из 4-х образовавшихся таким путем лоскутов перевязывается, при чем оба конца каждой нити оставляются достаточно длинными. Я пользуюсь исключительно нитками. Проф. Albarran рекомендует кэтгут № 2; во всяком случае во избежание соскальзывания нити с культи перевязанных лоскутов капсулы (излишки их срезаются по завязывании нитей) полезно основание лоскута проколоть ниткой на игле, а затем уже той же ниткой и сделать перевязку.

Один из концов каждой верхней пары нитей при помощи иглы обводится вокруг 12-го ребра, кпереди от края m. sacrolumbalis на расстоянии 1½-2 снтм. друг от друга. Затем почка устанавливается подходящим образом, скрытая своею верхнею третью под ребрами в вертикальном, чуть

Digital Library (repository)
of Tomsk State University
http://vital.lib.tsu.ru

наклонном кпереди положении, и удерживается так, пока не будут завязаны сперва задняя, а затем и передняя перекинутые через ребро нити. Один из концов задне-нижней нити прошивается через m. quadratus lumborum и связанный с парным концом, образует петлю вокруг переднего края этой мышцы; при этом нужно внимательно смотреть, чтобы в шов не попал n. ileo-hypogastricus, долженствующий остаться кзади от шва. При помощи передне-нижней нити производят аналогичным образом фиксацию капсулы к глубокой части мышечного слоя переднего края поясничного разреза. По завязывании всех четырех швов почка надежно фиксирована: эта фиксация в последующем упрочится за счет тех широких сращений, которые образуются между декапсулированной почкой и ее окружностью, особенно же ею и мышцами (m. quadratus lumborum, m. transversus abdominis).

Остатки жировой капсулы сгребаются комком под нижний полюс почки; туда же заводится марлевая полоска в целях дренажа, а разрез брюшной стенки закрывается в 2 ряда вплоть до этой полоски: первым рядом швов тщательно соединяются перерезанные мышцы, при чем полезно присоединить несколько дополнительных швов для более точного соприкосновения краев апоневроза; второй ряд швов соединяет кожу и подкожную клетчатку. Марлевая полоска удаляется через 2-е суток и заменяется новой лишь при наличности секреции. Больная остается в постели в положении на спине 3 недели. В течение следующих 2 месяцев полезно носить бинт, поддерживающий живот, и избегать тяжелой работы и поднятия тяжестей. Время нахождения больной в постели желательно использовать для укрепляющего лечения (усиленное питание, препараты железа и мышьяка). Стоит отметить очень частое появление маточного кровотечения менструального типа в связи с операцией даже в случаях, где менструация имела место незадолго до операции нефропексии.

Из других способов капсулярной же нефропексии укажу лишь на способ, применяемый проф. Федоровым. Косой поясничный разрез, начинающийся ниже 12-го ребра у наружного края m. sacrolumbalis и доходящий до средней подмышечной линии. Отделенная от жировой капсулы и воспалительных перемычек почка вывихивается в рану и по всему выпуклому краю ее проводится по желобоватому зонду разрез через capsula propria, оканчивающийся снтм. на 3 выше нижнего конца почки. Оба края фиброзной капсулы отслаиваются от паренхимы на протяжении 2-3 снтм., и нижняя половина их прошивается непрерывным кэтгутовым швом в виде буквы Y; через верхний конец каждого из краев фиброзной капсулы проводится по одному кэтгутовому шву. Концы всех 3 швов проводятся через апоневроз и мышцы. Если 12 ребро стоит низко и развито хорошо, то швы перекидываются через верхний край его; если 12 ребро коротко, то швы проводятся через мышцы соответственно нижнему его краю. После предварительного вправления почки в подреберье швы завязываются при постепенном их затягивании, при чем почка поддерживается помощником; обычно из под 12-го ребра выдается только нижний полюс почки. Фикса-

Digital Library (repository)
of Tomsk State University
http://vital.lib.tsu.ru

ция почки достигается прежде всего при помощи Y---образного шва, образующего для почки как бы стремя; боковые же швы предназначены для предупреждения отклонения кпереди верхнего полюса почки под влиянием тяжести печени.

Впоследствии проф. Федоров стал накладывать Y—образный шов не только на нижнюю, но и на часть верхней половины обоих листков capsulae propriae, отчего добавочные швы стали излишни. Для получения более прочных сращений вокруг нижнего полюса почки к нему подводится на 10-12 дней марлевый тампон. Рана закрывается узловатыми швами на мышцы и кожу.

В этой последней модификации операция мало чем отличается от нефропексии по проф. Rovsing'у, имеющей преимущество более широкой декапсуляции почки.

Digital Library (repository)
of Tomsk State University
http://vital.lib.tsu.ru

Лекция XIV *).

Сегодня я намерен остановить Ваше внимание на заболевании, хотя и не часто встречающемся, но важном, как в отношении чисто принципиальном, так и в отношении дифференциально-диагностическом.

В первом отношении уяснение этого заболевания важно не только потому, что оно слишком мало известно, но и потому, что оно во многом противоречит общераспространенным и прочно укоренившимся взглядам в отношении нефрита, как процесса всегда двухстороннего, более или менее равномерно поражающего обе почки и сопровождающегося соответственными изменениями мочи. Но и в отношении дифференциально-диагностическом не менее важно знакомство с этой своеобразной нозологической единицей и способами его распознавания, так как болевой нефрит необходимо вводить в круг дифференциальной диагностики всех тех заболеваний почки, которые особенно характеризуются болями в почке resp. почечной коликой.

Распознавание относящихся сюда случаев особенно затруднительно, т. к. отсутствие каких либо ненормальных примесей (белок, цилиндры, эпителий) в моче способно отклонить внимание исследователя от мысли о хроническом нефрите, как первопричине тяжелых почечных болей. По счастью, в остальном они все же повторяют картину симптомокомплекса nephritidis chronicae dolcrosae „с изменениями в моче" и, как показывает очень ограниченный еще клинический опыт, доступны все же распознаванию. Описанию симптомо-комплекса nephritidis chronicae dolorosae „с из-

*) В 1916 году отдельным изданием в Томске мною была выпущена монография под заглавием „Хронический болевой нефрит без изменений в моче и с таковыми". Как время выхода ее в свет, так и последующие события повели к тому, что она, видимо, не получила достаточно широкого распространения. В этом я убедился с несомненностью сейчас (май 1923 г.), когда познакомился с работой на ту же тему проф. С. Н. Лисовской в юбилейном сборнике в честь проф. А. А. Нечаева, вышедшем в 1922 г. Поэтому я счел возможным и нужным ввести в цикл предлагаемых лекций по урологии соответственную часть названной монографии, содержащую клинический разбор части наблюдавшихся мною случаев болевого нефрита и клинику данного заболевания. И это тем более, что, хотя со времени выхода моей работы личный опыт увеличился еще 4 случаями болевого нефрита (всего я располагаю теперь 8 наблюдениями), я не вижу повода внести какие-либо изменения в сделанное мною освещение вопроса.

Digital Library (repository)
of Tomsk State University
http://vital.lib.tsu.ru

менениями в моче", я умышленно предпосылаю историю болезни случаев этого заболевания, но „без изменений в моче", полагая, что раз будет выяснен ход распознавания в этих более трудных условиях, мы сможем в дальнейшем избежать повторений при распознавании случаев болезни, более богатых положительными об'ективными данными, именно в лице соответственных изменений со стороны мочи.

1) Наблюдение первое. Я. М., 28 лет, таможенный надсмотрщик, поступил в хирургическую факульт. клинику 23 октября 1912 г., выписался 28 ноября 1912 г.

Anamnesis. Происходит из здоровой семьи. Рос здоровым ребенком; из инфекционных заболеваний перенес оспу в возрасте 6 лет и рожу—15 лет. После этого чувствовал себя здоровым до ноября 1911 года, когда появились боли в пояснице. 17-го декабря, после умеренной выпивки, боли резко усилились, сконцентрировавшись в области левой почки. Больной пролежал 7 дней в постели, при чем у него были отеки, особенно выраженные на лице; затем отеки исчезли и больше не появлялись; крови в моче (мутной) не было. Больной встал, но около 2-х недель оставался дома. Месяц спустя боли в левой почечной области снова возобновились; больной лечился в военном лазарете внутренними средствами (salol, natr. salicylicum) и горячими ваннами.

Относительно мочи больной указывает, что во время первого приступа болей моча была очень мутная, с большим содержанием белка, потом стала чище, но совершенно прозрачной все же не была. Во время второго приступа моча была прозрачнее, чем в первый. При мочеиспускании больной не испытывал каких либо затруднений. Месяца через полтора после выписки из лазарета снова заболела спина, появились частые ноющие боли в области левой почки, особенно усиливающиеся после обильной мясной пищи. С этой жалобой на левосторонние почечные боли больной и поступил в клинику. После физической работы, напр. колки дров, больной не может сразу выпрямиться, и в левом боку в области почки появляется, будто бы, припухлость, исчезающая при спокойном положении минут через 15—20.

Status praesens. Хорошего телосложения, удовлетворительного питания, с хорошо развитой мускулатурой. Органы грудной и брюшной полости без изменений. Мочеиспускание не учащено, безболезненно. Моча абсолютно прозрачная, кислой реакции, уд. вес 1006, белка, сахара, индикана, ацетона не содержит. Осадка в моче не получается даже при центрифугировании. Сут. количество мочи 600—1550 куб. снт.

Почки не прощупываются; сотрясение области левой почки безболезненно; рентгенографическое исследование на камни дало отрицательный результат. Цистоскопическое исследование пузыря показало вполне нормальные отношения.

Распознавание. Понятно, что при указанных условиях и при наличности абсолютно нормальной мочи, несмотря на неоднократные исследования ее, являлся вопрос: действительно ли имеется в данном случае забо-

Digital Library (repository)
of Tomsk State University
http://vital.lib.tsu.ru

левание левой почки. Единственным средством для решения этого вопроса, по указываемым ниже соображениям, являлся метод экспериментальной колики, который и был применен. Когда больному через катетер, введенный в левую почечную лоханку, был медленно вспрыснут подогретый физиологический раствор поваренной соли в количестве, далеко не исчерпывающем предельной емкости нормальной почечной лоханки, больной почувствовал боль, которая по своей локализации, характеру и интенсивности не отличалась, по словам больного, от болей, которые беспокоили его вообще. С этого момента стало ясно, что источником болевых ощущений является именно левая почка и оставалось только точнее выяснить природу заболевания. Камни, туберкулез, пиэлит и т. п. можно было исключить за отсутствием патологических изменений в моче и в силу отрицательнаго результата исследования лучами Рентгена. После положительного результата „экспериментальной колики" оставались мыслимыми два предположения: перемежающийся умеренный гидронефроз и nephritis dolorosa.

За возможность перемежающегося гидронефроза как бы говорили вышеприведенные данные анамнеза о появлении опухоли в левом подреберьи, исчезающей в короткое время при покойном положении; против этого предположения, до известной степени, говорило то обстоятельство, что явление экспериментальной колики получилось уже при впрыскивании незначительных, как сказано, количеств солевого раствора (пиэлографическое исследование не могло быть сделано по случайной причине). Оставалось последнее предположение: nephritis chronica dolorosa левой почки. Такой диагноз и казался нам наиболее вероятным, несмотря на отсутствие каких бы то ни было изменений в моче. Уже и помимо того, что ничего другого более вероятного в смысле распознавания не оставалось, мы в прошлом больного имели несомненное воспаление почек (мутная, богатая белком моча, отеки, боли в почечной области),—обстоятельство, дававшее некоторую почву высказанному предположению (nephritis dolorosa).

31 окт.—произведена операция под хлороформно-эфирным наркозом с предварительным впрыскиванием морфия. Левая почка обнажена обычным косым разрезом. Выраженный перинефрит. Освобожденная почка не могла быть достаточно вывихнута вследствие короткости ножки. По внешности и на ощупь почка резких отклонений от нормы не представляла; местами на capsula fibrosa имелись рубцовые участки; явлений гидронефроза не обнаружено. С выпуклого края почки взят кусочек для микроскопического исследования, затем почка декапсулирована, но стянутая с почки капсула не срезана, а оставлена при почке (капсула отвернута к ножке, почка же остается оголенной); последняя погружена на место. Под нижний полюс почки заведен марлевый тампон; на остальном протяжении рана зашита.

Послеоперационный период протек гладко. Количество мочи за первые сутки после операции—1220 кб. снт., уд. вес 1020; моча дает реакцию на белок, количество коего равно 0,5 ‰; в центрифугированном

Digital Library (repository)
of Tomsk State University
http://vital.lib.tsu.ru

осадке имелись отдельные белые кровяные шарики, кристаллы щавелево-кислой извести и мочекислого натра. Уже на следующий день моча стала совершенно нормальной и оставалась таковой вплоть до выписки больного из клиники (28 ноября 1912 г.). Выписался больной с вполне зажившей раной и хорошим самочувствием; от беспокоивших больного до операции болей в области левой почки не осталось и следа.

Микроскопические препараты из вырезанного для исследования кусочка почки, любезно просмотренные проф. М. М. Покровским, не оставляют сомнения в наличности явно выраженных изменений, свойственных хроническому паренхиматозному нефриту. Эпителий местами сильно набух и мутен, выполняет почти весь просвет канальцев; местами эпителий некротизирован и слущивается. Эпителий клубочков и капсул Баумана не изменен. Почти всюду в просветах канальцев белок, местами гиалин; встречаются отложения извести. Кое-где канальцы закупорены с образованием ретенционных кист и с отложением извести. В межуточной ткани отмечается ничтожная и лишь редко попадающаяся инфильтрация.

Epicrisis. Приведенные данные микроскопического исследования интересны уже потому, что подтверждают правильность сделанного до операции распознавательного предположения—nephritis chronica dolorosa левой почки. Ценность их еще более увеличивается тем обстоятельством, что они дают право утверждать существование такой формы нефрита, где при наличности резко выраженной патолого-анатомической картины хронического паренхиматозного нефрита, моча остается совершенно нормальной (белок и цилиндры отсутствуют).

Как показывает то же наблюдение, при подобных условиях единственным внешним проявлением болезни являются почечные боли, могущие быть весьма мучительными; иначе говоря, одной из причин почечных болей, resp. колики может служить и хронический паренхиматозный нефрит; подобную разновидность последнего не без основания поэтому можно выделить под именем nephritis chronica dolorosa—название, может быть, и не совсем научное, но хорошо определяющее особенности клинической физиономии подобной разновидности хронического нефрита. Раз мы знаем, что нефрит указанного типа может протекать без изменений в моче, то ясно, что отсутствие болей в другой почке лишь до известной степени дает право считать процесс безусловно односторонним. Односторонний в смысле клиническом, он может быть на самом деле двухсторонний в смысле патолого-анатомическом. Все же, если подобный случай окончательно излечивается после операции, то не будет чрезмерно необоснованным считать процесс в таком случае действительно односторонним.

II) Наблюдение второе. Е. Ф., 45 лет, крестьянин, поступил в факхирург. клинику 28 февраля—1914 г., выписался 17 апреля—1914 г.

Больной происходит из здоровой семьи; отец больного умер скоропостижно в возрасте 74 лет, мать умерла 67 лет от какого-то острого заболевания, прохворав всего 10 дней. Больной—младший в семье (сестра умерла 45 лет от омертвения стопы; брату 46 лет, жив и здоров), ребен-

Digital Library (repository)
of Tomsk State University
http://vital.lib.tsu.ru

ком был всегда здоров. В 14-летнем возрасте сломал бедро; 15-ти лет он и все остальные члены семьи переболели какою-то остро-лихорадочной формою; с 28 лет страдает гэморроем; года 2 спустя появилась существующая и поныне правосторонняя паховая грыжа.

Начало настоящего заболевания относится, повидимому, к 1910-му году, когда больной внезапно почувствовал очень сильные боли в правой поясничной области и одышку,—то и другое в такой мере, что он должен был бросить работу и лечь в постель. Указанные боли держались и при покойном лежании, но особенно усиливались при попытках переменить положение со спины на бок. Так продолжалось дело без врачебной помощи две недели, после чего он почувствовал облегчение и, по прошествии некоторого времени, мог встать и приступить снова к работе. Больной чувствовал себя затем вполне здоровым до начала мая 1912 года; именно, 30-го апреля снова появились столь сильные коликообразные боли в правом подреберьи и в правой поясничной области и с такой одышкой, что он снова должен был слечь в постель. Всякое движение усиливало боль, но все же в сидячем положении было легче всего, почему иногда он спал сидя. Кашля не было, но одышка усилилась, боли не ослабевали. После 5 мучительных недель больного поместили в больницу, где облегчения он не получил. Вернувшись обратно домой, больной пролежал в постели еще около месяца; колики и боли уменьшились, но одышка держалась еще долго. Больной пытался работать, но всякое движение тотчас вызывало боли. В мае 1913 года больной приступил к полевым работам, но часто должен был отдыхать и ложиться, чтобы избавляться от болей; эти последние, начинаясь всегда с правой поясничной области, иррадиировали затем в правое подреберье. Больной никогда не замечал чего-либо ненормального ни со стороны мочи, ни со стороны мочеиспускания. Никогда не было отека на лице resp. на ногах; заболевание всегда протекало безлихорадочно. Постоянные боли сделали больного вполне неработоспособным и довели его до такого состояния, что он решил избавиться от своего страдания какой угодно ценой.

St. praesens. Больной высокого роста, хорошего и крепкого телосложения; питание хорошее, но, будто-бы, сильно похудел. Правосторонняя пахо-мошоночная грыжа, легко вправимая и не беспокоящая больного. Из внутренних органов отклонения от нормы отмечаются лишь в органах кровообращения. Сердце (перкуссия, исследование лучами Рентгена) увеличено вправо на 1½ и влево на один поперечный палец; притупление соответственно рукоятке грудины, там-же, на экране, определяется наличность аневризмы аорты; пульс правильный, среднего наполнения, 60 в минуту; тоны сердца чисты, но глуховаты; гэморроидальные шишки. Отеков нет. Почки не прощупываются; ощупывание и сотрясение почечных областей совершенно безболезненно. Мочеиспускание нормально. Моча, многократно исследованная, всегда прозрачна, кислой реакции; уд. вес 1009—1019, чаще всего 1011—1013. Суточное количество мочи, за время 3-недельного клинического наблюдения до операции, колебалось от 1100 до 2100 кб. снтм.

Digital Library (repository)
of Tomsk State University
http://vital.lib.tsu.ru

Даже при центрифугировании мочи нет и намека на осадок. Белка, сахара нет, равно ничего ненормального при микроскопическом исследовании. Рентгенографическое исследование на камни с отрицательным результатом.

Распознавание. Должен сознаться, распознавание в этом случае представлялось еще более затруднительным, чем в первом наблюдении. В самом деле, что касается органов мочевой сферы, то все данные об'ективного исследования были сплошь отрицательного характера; равным образом, в анамнезе больного мы не имели каких-либо явных указаний на какое-либо перенесенное в прошедшем почечное заболевание; и единственным основанием к принятию такового в настоящем мы имели лишь локализацию болей в области правой почки. Но сейчас-же возникал вопрос: действительно-ли больна правая почка, является-ли именно она источником мучительных болей. Как и в первом случае, я и здесь воспользовался методом экспериментальной колики, наполнив на этот раз почечную лоханку 5% раствором колларгола, чтобы 1) получить пиэлограмму и 2) чтобы, пользуясь указаниями Kümmel'я, быть в состоянии с уверенностью исключить наличность почечного камня. Для выполнения поставленной задачи пришлось рассечь узкое наружное отверстие уретры; цистоскопическое исследование дало картину абсолютно нормального пузыря; когда в почечную лоханку было влито 22 кб. снтм. 5% раствора колларгола, больной стал жаловаться на боли, по его словам, вполне аналогичные тем, которые он испытывал в начале болезни и при попытках исполнять какую-либо работу. После наливания—рентгенограмма; явной пиэлоэктазии нет. В ближайшую ночь (исследование было сделано вечером) и на следующий день сильные боли в правой поясничной области. 3 дня спустя правая почка рентгенографирована вторично (Kümmel)—камней нет.

Благодаря указанным данным исследования, дело выяснилось постолько, поскольку, считаясь с положительным результатом экспериментальной колики, мы имели право счесть правую почку больной. Руководясь теми-же соображениями, что и в первом случае, мы и здесь должны были считаться с двумя возможностями; или умеренным гидронефрозом resp. пиэлоэктазией правой почки, или-же мы снова имели случай nephritis chronica dolorosa. Больному была предложена пробная операция, на которую он охотно согласился. Кстати отмечу, что постельное содержание больного никакого облегчения ему не принесло.

19 марта 1914, под хлороформно-эфирным наркозом, с предварительным впрыскиванием морфия, обнажена правая почка обычным косым разрезом, при чем потребовалась резекция 12 и 11 ребра. Выраженный перинефрит. Жировая капсула почки пронизана тонкими, но прочными тяжами. Короткая почечная ножка. В отношении формы, величины и консистенции почка не представляет чего либо особенного. На capsula fibrosa, опять-таки, местами находятся беловатые рубцовые очаги; гидронефроза нет, равно ничего ненормального со стороны мочеточника. В целях микроскопического исследования вырезаны два кусочка с выпуклого края почки, которая вслед

Digital Library (repository)
of Tomsk State University
http://vital.lib.tsu.ru

затем декапсулирована. Почка вправлена на место, марлевые полоски к обоим полюсам почки; этажный шов разреза брюшной стенки.

Гладкое послеоперационное течение. Количество мочи в первые сутки после операции 900 кб. снт., с уд. весом 1021. В моче — цилиндры в небольшом количестве, следы белка и сахара; и тот и другой исчезли к вечеру того-же дня и больше не появлялись. Единичные цилиндры (гиалиновые и эпителиальные) в последний раз были найдены в моче 1 апреля 1914. Рана зажила per primam, и больной выписался 17 апреля 1914 г. безо всяких болей, столь сильно мучивших его за последние 2 года, не исключая и времени его пребывания в клинике.

Микроскопическое исследование вырезанных при операции кусочков почки (препараты любезно просмотрены прив.-доц. Миролюбовым) показало, что главнейшие изменения находятся в интерстициальной ткани—диффузное и местами очень сильное развитие соединительной ткани между мочевыми канальцами и в клубочках, которые местами гиалинизированы и запустели. Просветы между утолщенной капсулой и сморщенным клубочком, равно просветы мочевых канальцев наполнены белок-содержащей жидкостью. Выраженный венозный застой: кровеносные сосуды расширены и переполнены кровью. В канальцах обильное отложение извести в виде зернышек и глыбок; то-же самое имеется и во встречающихся там и сям ретенционных кистах. Изменения в почечной паренхиме нужно считать вторичными и слабо выраженными: имеется набухание, перерождение и слущивание эпителия. Микроскопическое распознавание: nephritis interstitialis chr.

Epicrisis. Таким образом, и в данном случае дело идет об одностороннем хроническом болевом нефрите. В дополнение к эпикризу первого наблюдения остается добавить, что анатомический субстрат той формы заболевания, которая клинически именуется nephritis chronica dolorosa без изменений в моче, не однороден: nephritis parenchymatosa в одном и nephritis interstitialis во втором случае. Но интерес обоих приведенных случаев не исчерпывается сказанным. Возникает вопрос: как понимать связь между нефритом и сопутствовавшим ему в обоих случаях перинефритом, что тут первичное? Затем бросается в глаза массовое отложение извести в почечной паренхиме. Ведь, если мы обратим внимание на то, что клинически nephritis dolorosa главнейше характеризуется болями, и что, с другой стороны, и асептический нефролитиаз всегда сопровождается нефритическими изменениями, то сама собою напрашивается мысль, не суть-ли так наз. nephritis dolorosa и nephrolithiasis лишь различные стадии одного и того же местного страдания почки, которое в более легкой форме обнаруживается в виде nephritis chronica dolorosa, в законченной выраженной форме—как почечно-каменная болезнь. Промежуточным звеном могла-бы быть та разновидность фосфатурии, в основе которой лежат те-же нефритические изменения в почечной паренхиме.

Digital Library (repository)
of Tomsk State University
http://vital.lib.tsu.ru

Из обоих приведенных наблюдений мы видим то огромное значение, которое присуще методу экспериментальной колики (Федоров) в деле распознавания таких диагностически темных случаев, как nephritis chronica dolorosa „без изменений в моче". Основанием к применению этого метода при указанных условиях является то обстоятельство, что боли при названной разновидности нефрита, равно как и при нефрите гэматурическом, вызываются ущемлением больной почки в ее склерозированной и, потому, неподатливой capsula fibrosa всякий раз, как, в силу обострения воспалительного процесса в почке resp. усиленного ее кровонаполнения, повысится внутрипочечное давление. Наполнение почечной лоханки вливаемою в нее через мочеточниковый катетер жидкостью должно дать в известный момент аналогичный эффект, т. е. повышение внутрипочечного давления, и в результате появление болевого ощущения. Для того, чтобы появляющаяся при подобных условиях боль была пригодна для распознавательных целей в нашем смысле, нужно соблюдение нескольких условий. Прежде всего впрыскиваемая жидкость сама по себе не должна обладать раздражающими свойствами; пригоднее всего в этом отношении будет теплый солевой раствор (9—1000), впрыскиваемый медленно и постепенно под минимальным давлением (жидкость впрыскивается шприцем, насаженным на наружный конец мочеточникового катетера); для правильной оценки количества впрыснутой в лоханку жидкости необходимо учесть то обстоятельство, что часть впрыскиваемой жидкости уже во время самого впрыскивания стекает обратно в пузырь между стенкой мочеточника и лежащим в нем катетером — это хорошо видно при вливании раствора колларгола или ляписа, и потому количество впрыснутого без контроля зрения в лоханку до появления боли раствора вовсе еще не выражает истинной емкости лоханки, а на самом деле больше ее. Вот почему количество раствора колларгола в 22 кб. снт., влитое в лоханку во втором наблюдении, отнюдь не говорит еще за заметное расширение почечной лоханки, что подтвердилось и при операции; к тому-же физиологическая емкость почечной лоханки не есть нечто неизменное; и хотя она в среднем принимается равной 13 кб. снт., но это „среднее" колеблется индивидуально в весьма широких размерах. Именно, нормальная лоханка по Luys'у 5 кб. снт. или около этого; по Walker'у от 2—35 кб. снт., по Völker'у 3—5, по Braash'у 3—25 кб. снт., по Albarran'у и Papin'у 6—28 кб. снт., по Федорову до 12 кб. снт.

Ощущение боли получается у нормального человека при наливании лоханки 7—10 кб. снт. жидкости (физиологическая емкость по Albarran'у).

Чтобы появляющееся при таких условиях ощущение боли могло быть использовано для целей распознавания nephritidis chronicae dolorosae, нужно 1) чтобы больной не был предупрежден о предстоящем появлении болевого ощущения, и главное, 2) чтобы больной определенно признал, что это та самая боль, которая его обычно беспокоит. Я имел случай долго наблюдать и всесторонне исследовать одну больную с очень мучи-

Digital Library (repository)
of Tomsk State University
http://vital.lib.tsu.ru

тельными и временами лишавшими ее работоспособности болями в области левой почки, больную, которую я склонен был считать страдающей хроническим болевым нефритом „без изменений в моче", и где при производстве экспериментальной почечной колики больная определенно заявила, что ощущаемая ею при этом боль не есть ее обычная боль. Этого было достаточно, чтобы бросить мысль о болевом нефрите, и дальнейшее показало, что мы были правы, отказавшись от сказанного предположительного распознавания.

Нечего и говорить о том важном распознавательном значении, которое имеет для случаев разбираемой нами категории нефрита наличность в анамнезе симптомов перенесенного воспаления почек, как это имело место, напр., в первом из приведенных наблюдений.

Digital Library (repository)
of Tomsk State University
http://vital.lib.tsu.ru

Лекция XV.

(Продолжение.).

За отсутствием точных сведений о специфической картине патолого-анатомических изменений при той разновидности нефрита, которая именуется хроническим болевым нефритом, и за неясностью ее этиологии, хронический болевой нефрит до поры до времени нужно рассматривать, как понятие преимущественно клиническое. Этим не сказано, чтобы ставилась под сомнение самая природа болезненного процесса в почке; что процесс, лежащий в основе изучаемого клинического симптомокомплекса, есть процесс воспалительный (нефрит), в этом вряд ли есть основание сомневаться в настоящее время, когда наличность нефритических изменений, как в вырезанных при операции кусочках почки, так и в случаях дошедших до вскрытия (Israel), доказана вполне убедительно.

Нужно признать, картина анатомических изменений в почечной паренхиме далеко не однородна. Явно преобладают изменения, свойственные паренхиматозному нефриту, именно в 9 случаях из 16; второе место по частоте принадлежит нефриту смешанного типа—4 случая; интерстициальный нефрит отмечен дважды и, наконец, в одном случае отсутствует указание на характер воспалительного процесса в почке. Интенсивность найденных воспалительных изменений в почке в свою очередь подлежит широким колебаниям, от начальных и до вполне выраженных степеней, особенно при нефритах паренхиматозного типа. Представляет ли частичный resp. гнездный характер изменений в почке нечто специфическое для хронического болевого нефрита (Bloch, Israel, Kümmel)—вопрос открытый, за отсутствием достаточных данных. Равным образом, как было указано уже выше, нельзя утверждать, чтобы в основе односторонней клинической локализации страдания всегда лежали нефритические изменения в одной только почке. Хотя существование нефритов односторонних бесспорно доказано (Israel, Kümmel), все же применение раздельного исследования мочи (при помощи катетеризации мочеточников) показало, что, как правило, даже при клинически односторонней локализации болевого нефрита, свойственные

Digital Library (repository)
of Tomsk State University
http://vital.lib.tsu.ru

нефриту примеси к моче находят с обоих сторон (Kümmel); то же мы видим и в наблюдениях Хольцова.

Наличность перинефрита (сращения capsulae fibrosae с capsula adiposa), и к тому же в выраженной степени, отмечена в половине всех случаев (8 раз). По всей вероятности, частота перинефрита значительно выше, тк. к. в 4 случаях собранной казуистики о наличности или отсутствии такового вовсе не упоминается, и лишь в остальных 4 случаях определенно отмечено его отсутствие. Частота перинефритических сращений и их значение, как причинного момента в деле возникновения почечных болей при нефрите, давно уже обратили на себя особенное внимание и повели к предложению операции нефролиза (nephrolysis по Rovsing'у). Перинефрит выражается в более или менее прочном диффузном спаянии capsulae propriae почки с жировой капсулой, отчего высвобождение и вывихивание почки при случае затрудняется в высокой мере. Иногда такие сращения особенно выражены на верхнем полюсе почки, в других опять случаях они представляются в виде нитей и тяжей различной толщины и прочности, соединяющих собственную и жировую капсулу почки. Но особенно характерны, по моему мнению, для данной формы нефрита своеобразные молочно-белесоватые пятна, там и сям разбросанные по capsula fibrosa. Они имелись во всех оперированных мною случаях хроническ. болевого нефрита, они же отмечены и в 3-х наблюдениях Pousson'a. Сказанным исчерпываются наиболее существенные изменения в почках при хроническом болевом нефрите.

С точки зрения клинической к группе хронического болевого нефрита могут быть отнесены те случаи, где выраженной, а нередко и единственной, жалобой больных являются обычно односторонние почечные боли, при незначительных в общем изменениях со стороны мочи; эти последние, как видно из предшествующей главы, могут при случае отсутствовать вовсе, но чаще все же бывают налицо; но и в этом последнем случае изменения эти (белок, цилиндры, эпителий) выражены обычно далеко не резко. Если при наличности подобного симптомокомплекса, особенно у лица, раньше перенесшего воспаление почек, можно при помощи всестороннего исследования (цистоскопия, раздельное исследование мочи, рентгенография и т. д.) исключить иную причину почечной боли (камни, гидронефроз, блуждающая почка, туберкулез, новообразование), то распознавание „болевого нефрита" становится весьма вероятным. Подтверждение же распознаванию дается в окончательной форме лишь констатированием свойственных нефриту изменений в кусочках почечной паренхимы, вырезанных в целях микроскопического исследования во время операции, направленной к устранению болей (декапсуляция почки, нефротомия). Оперативное лечение есть единственное средство борьбы с болями при данном страдании, показанное тем более, что от оперативного обнажения болящей почки, хотя бы в интересах диагностики, больной только выигрывает. При этом довольно постоянно, уже макроскопически, обнаруживаются изменения, указывающие на наличность воспалительного процесса в

Digital Library (repository)
of Tomsk State University
http://vital.lib.tsu.ru

почке: 1) явления перинефрита и 2) что особенно характерно, беловатые пятна в capsula propria renis. Капсула при этой разновидности нефрита в общем легко снимается с поверхности почки, а кусочки паренхимы, вырезанные соответственно указанным беловатым участкам почечной капсулы, неизменно обнаруживают выраженные нефритические изменения.

Среди небольшого пока количества существующих в литературе случаев разбираемого страдания имеется весьма немного случаев убедительных. Таковыми, оправдывающими выделение хронического болевого нефрита, как самостоятельной разновидности почечного страдания, я считаю только случаи достаточно полно обследованные и, что главное, случаи оперированные и проверенные микроскопическим исследованием вырезанных при операции кусочков почки. Важность контроля поставленного распознавания при помощи микроскопа понятна сама собою; излишне упоминать о том, что именно микроскопу мы обязаны самым обоснованием учения о болевом нефрите, так как сплошь и рядом в соответственных случаях макроскопически на обнаженной и даже рассеченной пополам почке ничего ненормального не определялось и в тех случаях, где гистологическое исследование обнаруживало выраженные воспалительные изменения в веществе почки. Подобные промахи встречались и будут встречаться, благодаря трудностям подобных макроскопических диагнозов на почке in vivo вообще, а при хроническ. болевом нефрите в особенности; и тем чаще, чем меньше знакомство с этой формой заболевания и свойственными ей изменениями на capsula fibrosa, о чем сказано выше. Оперативное же обнажение болящей почки имеет двоякое значение: с одной стороны оно позволяет ориентироваться относительно размеров, формы, окраски и консистенции органа, наличности или отсутствия таких заболеваний, которые наичаще являются причиной почечных болей (камень, гидронефроз, туберкулез, новообразование); и с другой стороны, так как операция декапсуляции resp. нефротомия при хроническом болевом нефрите, как правило, имеет своим следствием исчезновение болей, то положительный результат операции с своей стороны тоже до известной степени служит a posteriori подтверждением правильности поставленного распознавания.

Убедительных в указанном смысле случаев мною найдено 12, к которым я присоединил свои 4 наблюдения. Эти 16 случаев и служат материалом, доказывающим самое существование хронического болевого нефрита и оправдывающим выделение последнего в самостоятельную нозологическую единицу.

Наиболее характерным, ярко подчеркивающим особенности клинического симптомокомплекса изучаемого страдания, является симптом боли. Этим хронический болевой нефрит существенно отличается от так наз. „медицинских“ нефритов *). При этих последних болевые ощущения наблюдаются лишь при острейших формах нефрита; но и здесь они не за-

*) Понятие „медицинский“ нефрит противополагается нефриту „хирургическому“, т. е. подлежащему лечению оперативным путем. Под „медицинским“ же нефритом понимают обычные проявления Брайтовой болезни.

Digital Library (repository)
of Tomsk State University
http://vital.lib.tsu.ru

нимают первенствующего места среди прочих симптомов нефрита, будучи явлением временным, исчезающим вместе с ослаблением воспалительного процесса в почках. Совсем иначе обстоит дело при хроническом болевом нефрите. Уже не говоря о том, что сопутствующие обыкновенному нефриту симптомы (отек, олигурия, ретинит, анурия) отсутствуют, а изменения в моче ничтожны или даже отсутствуют, мы имеем здесь дело на первом плане с интенсивнейшими болевыми ощущениями наичаще в области одной из почек, сплошь и рядом ничем не отличающимися от типичной почечной колики. В других случаях боль эта более постоянного, равномерного характера, что некоторыми именуется почечной болью вообще. Следует отметить наклонность болей появляться приступами resp. периодами, с различной величины светлыми промежутками; но раз появившись, боли могут упорно держаться днями и неделями, и при этом они настолько сильны, что лишают даже крепких и в остальном здоровых людей не только работоспособности, но даже и возможности двигаться, приковывая их к постели. Трагичность положения таких больных усиливается еще и тем, что и покойное постельное содержание зачастую не приносит им желаемого облегчения и сна.

Иррадиация болей по ходу мочеточника, в бедро, спину, реже верхнюю конечность, не представляет чего-либо редкого.

Вопреки тому, что нам известно о генетически близком хронич. гэматурическом нефрите, приступы почечной колики resp. почечной боли при нефрите болевом не сочетаются не только с гэматурией, но и вообще не отражаются на обычном для такого больного составе мочи. И вообще изменения со стороны мочи при этой форме нефрита представляются выраженными далеко не резко и вовсе не характерно. Если мы оставим даже в стороне те случаи болевого нефрита, которые протекают с абсолютно нормальной мочей, то и в остальных свойственные нефриту патологические примеси наблюдаются далеко не всегда и лишь в слабой степени. Так, белок на 16 случаев отмечен лишь 6 раз, из коих в 4 наблюдениях в виде следов и по одному разу в количестве 0, 18 и 1, 29 на 1000 кб. снт. мочи. Заслуживает особенного внимания то, что во всех 5 случаях, где моча была исследована раздельно (катетеризация мочеточников—случаи Pousson'a и Хольцова), выделение белка, хотя бы количественно различное, констатировано с обоих сторон, даже в случае односторонней локализации почечной боли. Это подтверждает соответственные указания Kümmel'я и дает основание думать, что для появления односторонних болей при подобных условиях нужен еще какой-нибудь фактор, природа коего нам не известна.

Заслуживает также внимания и почти постоянное отсутствие в моче цилиндров. И в самом деле, наличность единичных зернистых цилиндров отмечена лишь в случае Rovsing'a. Красные и белые кровяные тельца, если встречаются, то тоже лишь в виде единичных экземпляров, особенно в случаях с выделением кристаллов преимущественно щавелево-кислой извести, мочевой кислоты, мочекислых и фосфорно-кислых солей, что отме-

Digital Library (repository)
of Tomsk State University
http://vital.lib.tsu.ru

чено в 6 наблюдениях. Такому сочетанию в мочевом осадке кристаллов мочевой кислоты и щавелево-кислого кальция, с одной стороны, красных равно и белых шариков, с другой, Pcuss n склонен приписывать важное распознавательное значение. Суточные количества мочи, содержание мочевины и солей ничего существенного в интересах диагностики не дают. Мочеиспускание, если бывает учащено, то преимущественно во время приступов болей.

Среди 16 наблюдений прощупать болящую почку удалось лишь 4 раза, так как среди последних в одном случае существовала почка подвижная; то очевидно, что в подавляющем большинстве случаев почка на стороне произвольных болей не доступна ощупыванию; но даже и при подобных условиях самое ощупывание нередко болезненно; если при этом „сотрясение" почечной области (коротким, но сильным ударом правой руки по левой, положенной плашмя на область исследуемой почки), на стороне произвольных болей дает положительный результат, т. е. вызывает резкое болевое ошущение в почке, то этому признаку я придаю весьма важное распознавательное значение, если даже почка не прощупывается и самое ощупывание безболезненно. Что касается, наконец, приемов дифференциальной диагностики, то об этом достаточно сказано уже выше, и мы можем, во избежании повторений, лишь сослаться на предыдущее.

Несомненно, что введение хронического болевого нефрита в круг тех почечных заболеваний, характерною клиническою особенностью которых являются боли, поведет в будущем к более частому его распознаванию. Пока же что, хронический болевой нефрит был распознаваем правильно лишь по исключению, если не считать Kümmel'я, который, по его словам мог поставить правильное распознавание в 10 из своих 13 наблюдений.

Среди казуистики резко преобладают мужчины (11 мужчин и 5 женщин). Наиболее молодому пациенту было 17 лет, наиболее пожилому 70 лет; по частоте заболевание хроническим болевым нефритом преобладает в возрасте от 30 до 50 лет; к этому же возрасту относится в большинстве случаев и начало болевых ощущений у больных.

III. Наблюдение третье.—Е. Н. . . , 29 лет, замужняя, фельдшерица-акушерка, поступила в хирургическую факультетскую клинику 18 янв. 1913, выписалась 23 февр. 1913.

Больная происходит из многодетной (11 человек) семьи, при чем в живых осталось лишь четверо детей. Отец больной 50 лет, здоров; мать страдает мигренью. В возрасте 3-х лет больная перенесла оспу; 10 лет болела сыпным тифом; menstrua появились на 14 году, болезненны. В период от 15 до 17 лет дважды была желтуха; 19 лет — воспаление левого легкого; 21 года—ревматизм в левой нижней конечности; 23 лет — маточное кровотечение, продолжавшееся 10 дней (аборт); в этом же (1907) году начались тупые боли в левом боку, и в моче заметила песок; лечилась литием и ваннами. В 1909 году беременность, продолжавшаяся 2 месяца, кончилась выскабливанием; в этом году снова отмечает появление болей в

Digital Library (repository)
of Tomsk State University
http://vital.lib.tsu.ru

левой поясничной области и песок в моче, а также гэморроидальное кровотечение. В 1910 страдала тяжелой неврастенией. В 1911 году оперирована по поводу гэморроя и кисты Бартолиновой железы. С октября 1912 г. снова тупые боли в области левой почки и песок в моче; боли особенно усилились с декабря, что и заставило больную обратиться в клинику (18 янв. 1913).

Status praesens. Правильного телосложения, хорошего питания. Со стороны органов груди и живота отклонений от нормы не замечается. Мочеиспускание не учащено. Суточные количества мочи 1000—1200 кб.снт., уд. вес 1012—1015. Моча слегка мутновата, кислой реакции, без белка, сахара, индикана; микроскопическое исследование мочевого осадка обнаружило: в небольшом количестве углекислая известь и фосфорно-кислые соли, немного эпителия, очень немного белых шариков; красных кровяных телец и цилиндров нет вовсе. Почки не ощупываются, сотрясение области левой почки болезненно. Рентгенографическое исследование почки (левой) на камни с отрицательным результатом.

Предположительное распознавание—nephritis chronica dolorosa левой почки, при чем особенное значение,— как моменту, вызвавшему заболевание,—придано ряду тяжелых перенесенных заболеваний (оспа, сыпной тиф, желтуха), не проходящих бесследно для почек.

28 янв. 1913 сделана декапсуляция левой почки под хлороформно-эфирным наркозом с предварительным впрыскиванием морфия. Почка обнажена обычным косым разрезом. Перинефрит, сильнее выраженный в области верхнего полюса почки; на capsula fibrosa почки видны белесоватые участки, она легко снимается с почки. В целях микроскопического исследования взяты 2 кусочка из вещества почки. По виду и на ощупь почка грубых отклонений от нормы не представляет.

Послеоперационное течение гладкое. Суточные количества мочи наичаще 1000 кб. снт., при уд. весе 1007—1009. Временами боли в области операционного рубца. 23. II. 13 выписалась в хорошем состоянии, от прежних болей в области левой почки не осталось и следа. Согласно письменному сообщению больной от 30 дек. 1913 состояние ее здоровья можно было бы считать цветущим, если бы ее не смущало выделение солей, главнейше после погрешностей в диэте; иногда бывают и колики. Боли в рубце прошли окончательно после электризации. Нервная система уравновесилась.

Микроскопическое исследование вырезанных при операции кусочков почки (препараты любезно просмотрены прив.-доц. В. П. Миролюбовым) обнаружило наличность nephritis parenchymatosa incipiens.

IV. М. А., 40 л., крестьянин, поступил 10.1.13 с жалобой на сильные боли в левой поясничной области, отдающие в левый пах, и на мутную мочу.

Anamnesis. Ничего со стороны наследственности. В детстве перенес корь, в 1909 году болел ревматизмом; с 16 и до 34-летнего возраста злоупотреблял алкоголем и по роду службы часто и подолгу мерз на холоду.

Digital Library (repository)
of Tomsk State University
http://vital.lib.tsu.ru

Лет 20 назад перенес гоноррею; 2—3 года назад болел воспалением мочевых путей. Кроме сказанного, вообще пользовался хорошим здоровьем. Месяцев 8 назад стал страдать режущими болями в левой поясничной области, ослабевавшими при покойном положении и применении припарок. В последнее время боли усилились, особенно это стало замечаться после долгой ходьбы и мясной пищи. Первое время приступы болей бывали по 1—2 раза в месяц, продолжительностью 2—6 часов. Месяца 3 назад был особенно сильный и длительный приступ (2 суток), во время которого вышел маленький камешок. В настоящее время ежедневно бывают приступы болей в левой поясничной области (жжет, как каленым железом), отдающей по ходу левого мочеточника в левый пах и спину. Мочеиспускание свободно, струя винтом. Моча иногда совершенно чиста; после же приступа мутна и при стоянии дает обильный осадок.

St. praesens. Больной среднего роста, правильного телосложения и удовлетворительного питания. Производит впечатление неврастеника. Органы груди и живота в норме. Почки не прощупываются. Постукивание в области левой почки явно болезненно, справа—нет. Моча мутна, с обильным осадком; количество ее, колеблющееся от 600 до 1000 кб. снт., чаще меньше литра; уд. вес 1015-1020; реакция нейтральная, даже скорее щелочная. В осадке масса аморфных фосфатов, фосфорнокислая магнезия, лишь изредка трипельфосфаты; белка, цилиндров нет; единичные белые тельца, красные наблюдаются лишь после приступа сильных болей. Стриктура мочеиспускательного канала (№ 16 Charr.). Рентгенограмма с обоих почек и мочевого пузыря с отрицательным результатом. Несмотря на отрицательный результат рентгенографического исследования, мы все же не считали возможным окончательно исключить распознавание „камень почки", т. к. 1) хотя и чрезвычайно редко, но при операции находили камень, не обнаруженный предшествовавшей рентгенограммой, 2) в анамнезе мы имели уже самопроизвольное выделение маленького конкремента и 3) приходилось считаться с наличностью фосфатурии при резко односторонней локализации болей. Поэтому, взяв под большое сомнение распознавание „камень почки", мы остановились предположительно на распознавании „болевого нефрита" левой почки; возможная этиология последнего—перенесенные инфекционные заболевания (корь, ревматизм), длительное злоупотребление алкоголем, частые остуживания тела и, наконец, перенесенная гоноррея. За отсутствием воспалительных продуктов в моче, обилие фосфатов нужно было считать первичной фосфатурией; при этих же условиях, самопроизвольно выделившийся камешок, вероятно, имел почечное происхождение. Поэтому, в виду интенсивности и упорства страданий больного, решено было обнажить левую почку в целях обследования (камень, нефрит) и декапсулировать если оправдается распознавание болевого нефрита.

При операции (16.1.1913) найдено: уплотнение capsulae adiposae, с трудом разрываемой пальцами. Capsula fibrosa сращена с capsula adiposa, местами в ней встречаются беловатые уплотненные участки. Поверхность почки, не увеличенной, довольно гладкая; разрезанная по выпуклому краю

Digital Library (repository)
of Tomsk State University
http://vital.lib.tsu.ru

почки capsula fibrosa снимается с поверхности почки легко; при стягивании ее вскрывается лежавшая непосредственно под ней в корковом слое почки небольшая киста, с горошину величиной; снятая с почки капсула оставлена при ней в отвороченном в сторону почечной ножки положении. Тщательное ощупывание и осмотр почки и лоханки не открывают присутствия камня и вообще чего-либо грубо патологического. С выпуклого края почки взяты 2 кусочка для микроскопического исследования; почка вправлена на место, марлевый тампон, этажный шов разреза. В заключение расширение стриктуры мочеиспускательного канала до № 21 Charr.

Послеоперационное течение гладкое, и 15.II.13 больной выписался. За этот период времени заслуживают быть отмеченными прежде всего изменения суточного количества мочи в сторону увеличения такового. Не остался без изменения и состав мочи; так 26.1 отмечено небольшое содержание аморфных фосфорно-кислых солей, но моча еще мутновата; 2.II. моча соломенно-желтого цвета, нейтральной реакции, осадка не получено даже при центрифугировании; 11.II—моча прозрачна, кислой реакции, без осадка при центрифугировании. За указанный срок больной, если и жаловался временами на боль, то относил ее в область разреза и, во всяком случае, субъективно получил весьма значительное облегчение. 12.II, переходя через порог, оступился, чуть не упал и в это время почувствовал, что внутри что-то как-бы оборвалось; снова боли в левой поясничной области, отдающие в ногу и яичко; снова моча в течение 2 дней мутновата, то слабокислой, то нейтральной реакции, с небольшим количеством аморфных фосфорнокислых солей. Затем моча снова чиста, боли исчезли и больной выписался в удовлетворительном состоянии.

Микроскопическое исследование вырезанных во время операции кусочков почки (препарат любезно просмотрен прив.-доц. Миролюбовым) обнаружило наличность nephritis parenchymatosa incipiens. Изменения в эпителии канальцев, набухание и слущивание незначительное; местами канальцы погибли, и на месте их развилась соединительная ткань, как явление вторичное; кое-где соединительная ткань расположена в виде тяжей; изредка попадается слущивание эндотелия капсулы клубочков; в полости клубочков зернистые массы и форменные элементы (экссудат), некоторые канальцы растянуты, в просвете канальцев свернувшийся белок.

Epicrisis. Поставленное, таким образом, в данном случае распознавание „nephritis d lorosa“ левой почки подтвердилось, как наличностью во время операции тех изменений, какие мы встречали в аналогичных случаях и раньше и впоследствии, так и результатом микроскопического исследования вырезанных во время операции кусочков почки.

Невозможность помочь больному, страдающему хроническим болевым нефритом иначе, как при помощи операции, делает эту форму нефрита поистине нефритом „хирургическим“. К тому же, как уже было указано выше, операция при данных условиях является отчасти и одним из этапов распознавания этой мало изученной формы заболевания. Но, если считать

Digital Library (repository)
of Tomsk State University
http://vital.lib.tsu.ru

оперативный метод лечения хронического болевого нефрита за нормальный способ лечения, то, спрашивается, какой именно род оперативного вмешательства здесь показан.

Накопившийся опыт дает право утверждать, что удаление болящей почки (нефректомия) не уместно. Оно не показано не только потому, что почка в силу присущих хроническому болевому нефриту гистологических особенностей функционально мало страдает, но и потому, что главнейшая цель операции — освобождение больного от мучающих его болей — достигается с достаточною уверенностью несравненно менее опасными консервативно-оперативными приемами. Таким образом первичную нефректомию мы считаем допустимой лишь в случае, если по обнажении resp. рассечении почки будет констатирована ошибочность поставленного распознавания болевого нефрита и напротив того будет обнаружено присутствие злокачественного новообразования; вторичная нефректомия была бы показана, если бы таковое было обнаружено лишь при микроскопическом исследовании вырезанных для этой цели кусочков почки. Вне этих условий применение нефректомии является несомненной ошибкой.

Что же касается остальных предложенных для лечения хронического болевого нефрита оперативных методов, то для оценки их абсолютной и сравнительной ценности приходится исходить, как из полученных при их помощи лечебных результатов, так и из существующих взглядов на патогенез болей при изучаемой нами форме страдания.

Почти что общепринятым является взгляд, согласно которому в основе болей при хроническом болевом нефрите лежит повышение внутрипочечного давления. Еще Le-Dentu и Folet причину болей при хроническом нефрите приписывали утолщению и склерозу почечной капсулы; благодаря утрате последнею свойственной ей эластичности и растяжимости, почка является как бы сдавленной своей неподатливой капсулой. Если мы примем при этом во внимание, что об'ем органа (почки) колеблется в зависимости от кровонаполнения; что в хронически воспаленной почке всегда возможны временные обострения воспалительного процесса, сопровождающиеся состояниями гиперемии,— то становится понятным, что при этих условиях неподатливость утолщенной и склерозированной капсулы приведет к повышению внутрипочечного давления resp. ущемлению всех элементов почки, в частности и нервов, от чего и зависят ощущения боли.

Роль почечной капсулы, таким образом, вполне пассивная (Pousson, Harrison, Israel). Такой взгляд на патогенез болей при хроническом болевом нефрите находится в согласии с самым характером болей при названном страдании: они лишь редко бывают постоянными и равномерными, обычно же являются периодически, приступами. Что почка действительно может быть ущемлена в своей капсуле, явствует из того неоднократно отмеченного при операции факта, что по разрезе почечной капсулы ткань почки грыжеобразно выпячивается через сделанное отверстие.

Изложенные воззрения не разделяются Rovsing'ом. Исходя из тех соображений, что паренхима почки лишена чувствительных нервов, он

Digital Library (repository)
of Tomsk State University
http://vital.lib.tsu.ru

считает источником болей при хроническом нефрите воспаление капсулы почки, приводящее к образованию сращений между почкой и стенками ее вместилища; почечная же капсула обладает чувствительными нервами, которые она получает из поясничных и спинных нервов. Отвергая поэтому операцию нефротомии, Rovsing предложил операцию нефролиза, т. е. операцию уничтожения наличных сращений почки с окружающей ее жировой капсулой. В свою очередь Israel, убежденный сторонник теории повышения внутрипочечного давления, не допускает возможности считать перинефритические сращения за источник почечных болей уже потому, что на его личном материале они наблюдались лишь в части случаев (6 : 14). К тому же первопричина для образования подобных сращений кроется в воспалительном процессе самой почки, и при этом сращения, по мнению Israel'я, только тогда вызывают колики, когда они фиксируют почку на ненормальном месте и тем создают препятствия оттоку мочи; ведь, применяя нефропексию, мы с успехом пользуемся образующимися при этом сращениями капсулы как раз для уничтожения колик при блуждающей почке (Israel).

С другой стороны, отрицание Rovsing'ом наличности чувствительных нервов в почечной паренхиме не находит себе подтверждения со стороны целого ряда исследователей (Pappenheim, Kölliker, Retzius, Disse, Смирнов и др.), обнаруживших обилие нервных разветвлений в веществе почки; к тому же все эти нервы происходят из plexus coeliacus (Albarran).

Но если даже не разделять точки зрения Rovsing'а на исключительную роль перинефритических сращений в деле возникновения почечных болей, чему отчасти противоречит и периодический характер болей, то отрицать за ними всякое значение было бы несомненно неправильно, хотя бы в виду частоты, с какой они встречаются. И, таким образом, целесообразный метод операции при хроническом болевом нефрите должен быть направлен также и на уничтожение этих сращений. На практике дело складывается просто постолько, поскольку всякий из применяемых в данных условиях оперативных методов (декапсуляция почки, нефротомия, нефростомия) *), направленных на понижение внутрипочечного давления, неизбежно предшествуется вывихиванием почки, что равнозначуще нарушению наличных нормальных и патологических связей почки с окружащими ее образованиями.

Переходя теперь к описанию отдельных, применяемых при лечении хронического болевого нефрита оперативных приемов, мы имеем:

I. Nephrolysis (Rovsing).

Нефролиз есть операция высвобождения почки из окружающих ее перинефритических сращений (т. е. таковых между capsula propria u capsula adiposa renis), при чем, в отличие от декапсуляции почки по Edebohls'y, capsula propria должна остаться при почке. Однако, просматривая казуистику при-

*) Под этим названием здесь подразумевается описанная ниже нефротомия по Pousson'y, т. е. с дренажем почечной лоханки.

Digital Library (repository)
of Tomsk State University
http://vital.lib.tsu.ru

менения этой операции в руках самого Rovsing'a, мы видим, что преследуемая этой операцией цель оказывается лишь редко выполнимой в надлежащем виде. Как правило же, сращения Capsulae fibrosae с жировой капсулой почки оказывались настолько прочными на всем протяжении поверхности почки или части ее, что volens—nolens приходилось делать частично или даже целиком субкапсулярное выделение почки, т. е. вынимать почку из ее фиброзной оболочки. В таком виде, однако, операция нефролиза представляется уже то полной, то частичной декапсуляцией почки, имеющей, как мы увидим дальше, безусловные преимущества перед типичной операцией нефролиза. При хроническом болевом нефрите nephrolysis применен был один раз (случай Rovsing'a) и то не типично: верхний полюс почки удалось выделить лишь субкапсулярно; больной выздоровел и был здоров 4 года спустя.

Остальные оперативные методы имеют своею целью на первом плане уменьшение ненормально повышенного внутрипочечного давления. Сюда относятся:

II. Decapsulatio renis. Nephrocapsectomia (Edebohls).

Предложенная Edebohls'ом для лечения хронических форм Bright'овой болезни, операция эта состоит в освобождении почки от ущемляющей ее, в силу склероза и неподатливости, фиброзной капсулы почки. Для этого на вывихнутой почке делается по выпуклому ее краю разрез через capsula fibrosa, не повреждая самой ткани почки, после чего капсула сдирается с поверхности почки и удаляется; почка после этого помещается обратно на свое место. Мы не можем входить здесь в рассмотрение огромной литературы, выросшей вокруг вопроса о различных показаниях к применению декапсуляции и их лечебном значении.

Для нас важно лишь констатировать, что в деле лечения хронического болевого, а равно и гэматурического нефрита, операция декапсуляции оказалась весьма действительным лечебным средством. Клинический опыт показал, что опасения возврата исчезнувших под влиянием этой операции болевых ощущений не основательны. Правда, и по Liek'у и по Раевскому сформирование новой капсулы происходит чрезвычайно скоро после операции декапсуляции почки: на 10-12 день по Liek'у, а по Раевскому даже и на 9-й день. Но эта новообразованная почечная капсула, по крайней мере, в первые 6-8 месяцев (опыты Раевского) сохраняет свободную растяжимость, что имеет особую ценность, так как формируется новая капсула на почке, освобожденной от сдавливания и, следовательно, увеличенной в об'еме.

Среди приведенных в моей работе 16 случаев хронического болевого нефрита декапсуляция почки нашла себе применение в 7 случаях. Из 4-х личных наблюдений, где она была применена, в 2-х случаях тяжелейшего болевого нефрита (1-е и 2-е наблюдение) последовало полное излечение; еще в одном случае—резкое улучшение, констатированное 10 месяцев спустя, и в последнем случае—временное значительное улучшение смени-

Digital Library (repository)
of Tomsk State University
http://vital.lib.tsu.ru

лось после сильной травмы (падение и удар в оперированную область) возобновлением болей не только в области оперированной почки, но и на противоположной стороне, чего до операции не было. В 2-х случаях Хольцова было также достигнуто полное выздоровление.

Далее следует отметить, что Хольцов, декапсулируя почку, не срезал прочь капсулу, а пользовался ею для фиксации почки по Albarran'у. Хотя я при довольно многочисленных декапсуляциях почки не видел какого-либо вреда от обратного погружения декапсулированной почки без каких либо забот о ее фиксации, но мысль о таковой мне не раз приходила в голову. И я думаю, что пример Хольцова может быть заслуживает подражания, если не как норма, то во всяком случае там, где констатирована известная подвижность почки. На важности-же фиксации почки при оперативном лечении нефрита настаивал еще Edebohls (1899).

Богатый опыт Kümmel'я—13 случаев болевого нефрита—заставляет его высказаться также в пользу декапсуляции, как нормального метода в деле лечения болевого нефрита, несмотря на то, что на своем материале он всего 4 раза прибег к декапсуляции и 9 раз к нефротомии.

III. Nephrotomia.

Это, именно, та операция, которая употреблялась чаще других, когда хронический нефрит, как причина тяжелых почечных болей, был еще неизвестен и когда способы распознавания его были менее совершенны, чем в настоящее время. Весьма понятно, что хирург, не найдя предположенного в почке камня, новообразования и т. п., старался выяснить intra operationem природу страдания, и одним из средств к тому служила операция нефротомии, имевшая своим следствием освобождение больного от мучивших его болей. Накопившийся опыт многих, весьма компетентных в почечной хирургии лиц, показывает однако, что на результаты подобного исследования разрезанной почки невооруженным глазом нельзя особенно полагаться, чем, естественно, существенно суживаются показания к применению нефротомии.

Albarran настаивает на том, что при самом тщательном осмотре почки во время операции, даже когда она раскрыта секционным разрезом, возможно просмотреть даже грубые изменения. Еще более это касается изменений, свойственных тем своеобразным разновидностям хронических нефритов, которые лежат в основе болевых resp. гэматурических нефритов и которые могут быть обнаружены только под микроскопом. Далее к числу отрицательных сторон нефротомии, как лечебно-распознавательного приема в деле лечения нефрита, должны быть отнесены также повреждение паренхимы почки разрезом с последующим развитием рубца и, хотя бы временное, расстройство кровообращения resp. питания, неизбежное при сдавливании почечной ножки, применяемом как для уменьшения кровопотери, так и для получения большей ясности при оценке изменений, на поверхностях сечения почки. Исходя из этих соображений, предпочтение при nephritis chronica dolorosa и отдается декапсуляции почки, которая,

Digital Library (repository)
of Tomsk State University
http://vital.lib.tsu.ru

будучи несомненно и несравненно более легким и менее опасным приемом, обеспечивает тем не менее хороший лечебный эффект.

В качестве оперативного приема, преследующего цель устранения почечной боли, нефротомия применялась различно. Так в 1897 году Lambret описал технику операции néphrolibération, произведенную Folet в целях устранения почечной боли, развившейся в связи с предшествовавшей травмой почки. Операция эта состояла в рассечении по длине выпуклого края почки capsulae propriae термокаутером. Смысл этой операции и об'яснение ее благотворному действию должны были заключаться в освобождении почки от сдавливания, которое вызывается ущемлением гиперемированной почки в утолщенной и неподатливой капсуле (pachycapsulite). Впрочем, та же операция впервые была сделана Le-Dentu в 1881 году, давшим ей название nèphrotomie superficielle, т. е. поверхностной нефротомии, и подчеркнувшим ее значение в деле устранения почечной боли. От этой операции „поверхностной" нефротомии мы имеем постепенный переход к обычно применяемой теперь „полной" нефротомии, производимой по типу секционного разреза почки. При этом разрез захватывал различные протяжения почки, как по длине выпуклого края, так и в глубину. В заключение в одних случаях почечный разрез зашивался наглухо (Bloch, Israel, Хольцов, Pousson); в других (2 случая Pousson'а)—в лоханку вводился à demeure катетер Pezzer'а, а остальная часть почечного разреза зашивалась. Именно такой способ—нефротомию с последующим дренажом почечной лоханки и сшиванием почечного разреза на остальном протяжении, комбинированную с декапсуляцией почки, Pousson и рекомендует в качестве нормального метода при болевом нефрите. Israel, наоборот, советует не зашивать почечный разрез.

Среди собранной мною казуистики нефротомия была применена 8 раз с одним смертельным исходом. Этот смертельный исход есть вообще единственный на все 16 случаев приведенной казуистики, что указывает на сравнительную безопасность оперативного вмешательства при хроническом болевом нефрите. Равным образом и Kümmel на свои 13 операций по поводу болевого нефрита не имел ни одного смертельного исхода в зависимости от операции.

Вне всякого сомнения стоит также не только непосредственное благотворное влияние операции при разбираемой форме страдания, но и отдаленный ее лечебный эффект. Оставаясь при данных опыта того же Kümmel'я, мы видим, что за исключением одного пациента, избавившегося после операции от болей, но погибшего все же 2 года спустя от нефрита, остальные чувствуют себя вполне здоровыми в течение следующих сроков после операции: в течение 6 лет—трое, 4 лет—двое, 3 лет—двое; остальные, оперированные в течение последнего года, все выписались без жалоб и без симптомов нефрита. Что операция дает не только временный, но и стойкий эффект, мы видим также из наблюдений Pousson'а (9 месяцев, полтора года, 2½ года), Bloch'а (1 год, 5 лет), Rovsing'а (4 года).

Digital Library (repository)
of Tomsk State University
http://vital.lib.tsu.ru

Резюмируя, таким образом, вопрос о лечении хронического болевого нефрита, мы должны прийти к выводу, что таковое может быть только оперативным. Из числа предложенных оперативных методов предпочтение должно быть отдано, повидимому, декапсуляции почки; устраняя ненормально высокое внутрипочечное давление, она попутно уничтожает и второй возможный фактор почечной боли—перинефритические сращения. Будучи при данных условиях приемом мало опасным, а в смысле лечебном достаточно верным, декапсуляция почки по справедливости может считаться нормальным методом операции в деле лечения хронического болевого нефрита.

Digital Library (repository)
of Tomsk State University
http://vital.lib.tsu.ru

Лекция XVI.

М. П. . . а, 19 лет, сестра милосердия. Обратилась в клинику 13 февраля—1910 года, выписалась 19 марта—1910 г.

Основная жалоба—боль в правой поясничной области, в сопровождении знобов и лихорадки, приковывающих больную к постели.

Из анамнеза узнаем, что больная—девица, происходит из здоровой семьи, но сама болела не мало. Так, 5-ти лет перенесла натуральную оспу (в легкой форме), 8 лет—тяжелую скарлатину, 11 лет—была укушена бешеной собакой в правое бедро (сзади), причем рана от укуса не заживала около года, лечилась прививками; 17 лет—болела полтора месяца инфлуэнцой, осложнившейся воспалением легкого и сухим плевритом; 18 лет—ревматизмом в ногах, лечилась ваннами и компрессами.

Настоящее заболевание связывает с падением, имевшим место 20 января с. г., т. е. 3 недели назад; упала с лестницы, с высоты 4-х ступенек, ударившись правым боком. Вначале никакой боли не чувствовала, а дня через 3—4 после падения появилась боль справа в поясничной области—в месте ушиба. На 7—8 день после ушиба в моче появилась кровь; была-ли гэматурия и в предыдущие дни, наверное не знает. С появлением боли в почечной области наступила лихорадка (температура 38^0—39^0), 8 февраля больная поступила в терапевт. фак. клинику, откуда и переведена в хирургическую факульт. клинику 13 февраля.

Таковы М. Г., анамнестические данные и при том данные, как мы сейчас увидим, далеко не неопределенного характера.

Переходя теперь к об'ективному исследованию, мы видим, что имеем дело с анемичной больной, небольшого роста, с достаточно развитым жировым слоем и мускулатурой. Органы груди и живота в норме.

Больная лихорадит, температура 39°, при пульсе в 100 ударов в 1′. При осмотре больной со стороны спины (больная в сидячем на столе положении) Вы определенно констатируете, во-первых, отсутствие каких-либо видимых следов понесенной травмы. Контуры обоих поясничных областей выражены в существенном одинаково, и все, что можно отметить ненормального—

Digital Library (repository)
of Tomsk State University
http://vital.lib.tsu.ru

это 1) легкая гиперемия покровов в правой поясничной области, 2) небольшой сколиоз в поясничном отделе, т. е. боковое искривление позвоночника, с вогнутостью вправо и 3) на ощупь температура в правой поясничной области представляется местно повышенною.

Отмеченная выше гиперемия кожных покровов, при отсутствии заметного глазу и выполняющего правую поясничную область воспалительного инфильтрата, могла бы найти себе об'яснение в имевшем место применении согревающих компрессов, если бы не было налицо сколиоза поясничного отдела с вогнутостью в сторону болящей поясницы, сколиоза явно очень недавнего происхождения и зависящего от защитной контрактуры поясничной мускулатуры справа. И действительно, указанная мускулатура резко напряжена, ощупывание ее болезненно, как болезненны и надавливание на нее и легкое сострясение правой поясничной области. Причина этой контрактуры (а следовательно и вызванного ею сколиоза) становится для Вас очевидна, как только Вы произведете исследование поясничных областей на больной, переведенной в горизонтальное на спине положение. Ощупывая пояснично-почечные области бимануально, Вы сразу наталкиваетесь на совершенно различные отношения справа и слева. Тогда как слева результат ощупывания указывает на существование вполне нормальных отношений, Вы справа уже со стороны передней брюшной стенки ниже реберной дуги отмечаете умеренную болезненность к надавливанию покровов, а бимануально сразу наталкиваетесь на опухоль, выполняющую пояснично-почечную область и явно расположенную ближе к задней брюшной стенке. Опухоль эта плотна на ощупь, резко болезненна при ощупывании и лишена резких границ. Указанные особенности ее, в связи с существующим у больной повышением температуры, указывают на воспалительный характер прощупываемой опухоли, а болезненностью ее и об'ясняется защитительная рефлекторная контрактура поясничной мускулатуры справа, направленная к возможному обеспечению покоя и безболезненности очага остро-воспалительного процесса. При таких условиях и вышеупомянутая гиперемия покровов в правой поясничной области и местно повышенная температура также являются следствием и выражением остро воспалительного процесса, разыгрывающегося по соседству в глубине и постепенно приближающегося к поверхности. Обладающий выше очерченными свойствами остро-воспалительный процесс является в высокой мере подозрительным в смысле нагноения. И действительно, произведенное в интересующем нас направлении исследование крови обнаружило лейкоцитоз равный 20,000. Таким образом, острое возникновение и течение процесса, сопровождающееся резкими болями, повторными знобами, лихорадочной температурой и выраженным лейкоцитозом, равно физические свойства прощупываемой опухоли, дают нам право утверждать, что мы имеем в данном случае дело с процессом не только воспалительного происхождения, но и явно гнойного характера. Где-же причина возникновения этого острого нагноительного процесса и какова его локализация?

Digital Library (repository)
of Tomsk State University
http://vital.lib.tsu.ru

В этом отношении необходимо отметить несомненную для данного случая связь заболевания с предшествовавшей ему травмой. Несмотря на кажущийся на первый взгляд невинный характер травмы—первые болезненные явления на месте травмы развились лишь 3—4 дня спустя, — она на самом деле оказалась чреватой последствиями. Отмеченное больною появление крови в моче с несомненностью указывает на повреждение почки с нарушением ее целости; и так как первые болезненные ощущения появились у больной лишь 3—4 дня спустя после понесенной травмы, то можно допустить, что центром повреждения, если не исключительно поврежденной, оказалась действительно лишь почка. Невероятного в этом ничего нет, т. к. мы хорошо знаем, что такой механизм повреждения, как ушиб поясничной области при ударе в нее, resp. падении и ударе боком, способен вызвать в одних случаях кровоизлияние лишь в мягких частях и особенно в слое довольно обильной здесь и рыхлой забрюшинной клетчатки, в других — одновременно с этим мы имеем и более или менее обширное повреждение почки; наконец, закрытое повреждение почки может быть чрезвычайно интенсивным, доходя до множественного разрыва ее на куски, до отрыва почечной ножки и т. п., без того, чтобы в покровах и мягких частях поясничной области первично имели место следы понесенной больным травмы. Это последнее наблюдается особенно при переезде колесом лежащего на земле суб'екта или падении с высоты на ноги с сильным сотрясением тела.

Как-бы то ни было, но при воздействии повреждающей силы в виде удара в бок при падении, как это было с нашей больной, естественнее ожидать одновременно с констатированным нарушением целости почки (гэматурия) и больших или меньших размеров кровоизлияния и в клетчатку, окружающую почку; или-же последнее образуется лишь вторично, благодаря кровотечению из поврежденной почки при условии нарушения целости фиброзной ее капсулы (capsula fibrosa renis). Эти именно очаги кровоизлияния и пониженной в своей сопротивляемости травматизированной ткани и являются тем субстратом, на котором так или иначе попадающие сюда микробы находят весьма благоприятные для своего развития условия. Путей для проникновения инфекции в упомянутые очаги кровоизлияния более чем достаточно. Инфекция может проникнуть: 1) из почки; это вполне понятно и не требует пояснения для случаев инфецированной почки (пиэлит, пиэло-нефрит, инфецированный гидронефроз, инфецированный нефролитиаз и т. д.,); это именно тот путь, который безо всякой натяжки можно принять для разбираемого случая, так как у нашей больной моча мутна, нейтральной реакции, с большим содержанием белых кровяных шариков, т. е. содержит гной; при этом инфекция переходит на окружающую почку клетчатку (paranephron) или непосредственно через разрыв почечной паренхимы и ее капсулы, либо по лимфатическим путям.

Важно не забывать и того, что почка является органом, через который частью происходит выведение из тела так или иначе попавших в кровяное русло инфекционных возбудителей. И при том: 1) возбудители

Digital Library (repository)
of Tomsk State University
http://vital.lib.tsu.ru

эти могут пройти здоровую почку без всяких для нее последствий и 2) благодаря обильной сети анастомозов могут попасть через почку, а равно и помимо ее, в околопочечную клетчатку и вызвать здесь воспалительный resp. гнойный процесс при отсутствии каких-бы то ни было намеков на поражение почки.

Во II-х, инфекция может быть занесена в paranephron путем метастаза—гэматогенный путь инфекции. Источником инфекции является в подобном случае любой очаг гноеродной инфекции, напр., панариций, чирей, ангина и т. п.

В III-х, наконец, инфекция может явиться результатом поступательного распространения воспалительного процесса с соседних или более отдаленных органов.

Для лучшего уразумения возможных в интересующей нас области анатомических локализаций гнойного процесса необходимо ближе ознакомиться с распределением забрюшинной клетчатки.

Под именем забрюшинной resp. ретроперитонеальной клетчатки разумеется жировая клетчатка, залегающая между брюшиной (спереди) и fascia endoabdominalis (сзади), от диафрагмы (вверху) и до глубины малого таза (внизу). Как показывают исследования Gerot'a, а также пополняющие их исследования Стромберга, часть общей массы забрюшинной клетчатки, облегающая почку и мочеточник (capsula adiposa), изолируется в нечто более или менее самостоятельное при помощи fasciae retroperitonealis s. retrorenalis. Последняя, обграничивая почечный жир (capsulam adiposam) сзади, отщепляет от себя кпереди более тонкую пластинку—fasciam praerenalem, в свою очередь обграничивающую слой клетчатки на передней поверхности почки. В дупликатуре этой fasciae praerenalis заключен надпочечник. Продолжаясь книзу, fascia praerenalis переходит в f. praeuretericam, образуя вместе с f. retroperitonealis сплошное влагалище—футляр, заключающее в себе почку, мочеточник и окружающую их клетчатку. Выделенная таким путем часть забрюшинной клетчатки носит название: 1) paranephron—скопление клетчатки в непосредственной окружности почки и при том преимущественно с задней ее поверхности и 2) paraureterium—клетчатка, облегающая мочеточник и сопровождающая его в малый таз, где она переходит в клетчатку этого последнего.

Кзади от fascia retroperitonealis между ней и f. endoabdominalis лежит слой собственно ретроперитонеальной клетчатки—textus cellulosus retroperitonealis, находящийся книзу в сообщении с тазовой клетчаткой.

Наконец, слой клетчатки, расположенный спереди от f. praerenalis и позади восходящей resp. нисходящей толстой кишки и переходящей с них на заднюю брюшную стенку брюшины, носит название paracolon—паракольной клетчатки.

Резюмируя таким образом сказанное, мы видим следующее (по Стромбергу): внутренняя поверхность костно-мышечного футляра, называемого брюшной полостью, выстлана неодинаковой крепости фасциальным листком—fascia endoabdominalis, который, смотря по подлежащим частям, получает

Digital Library (repository)
of Tomsk State University
http://vital.lib.tsu.ru

СХЕМА I

ФРОНТАЛЬНЫЙ РАЗРЕЗ ЧЕРЕЗ ОБЛАСТЬ ПРАВОЙ ПОЧКИ и ТАЗА.
по Стромбергу.

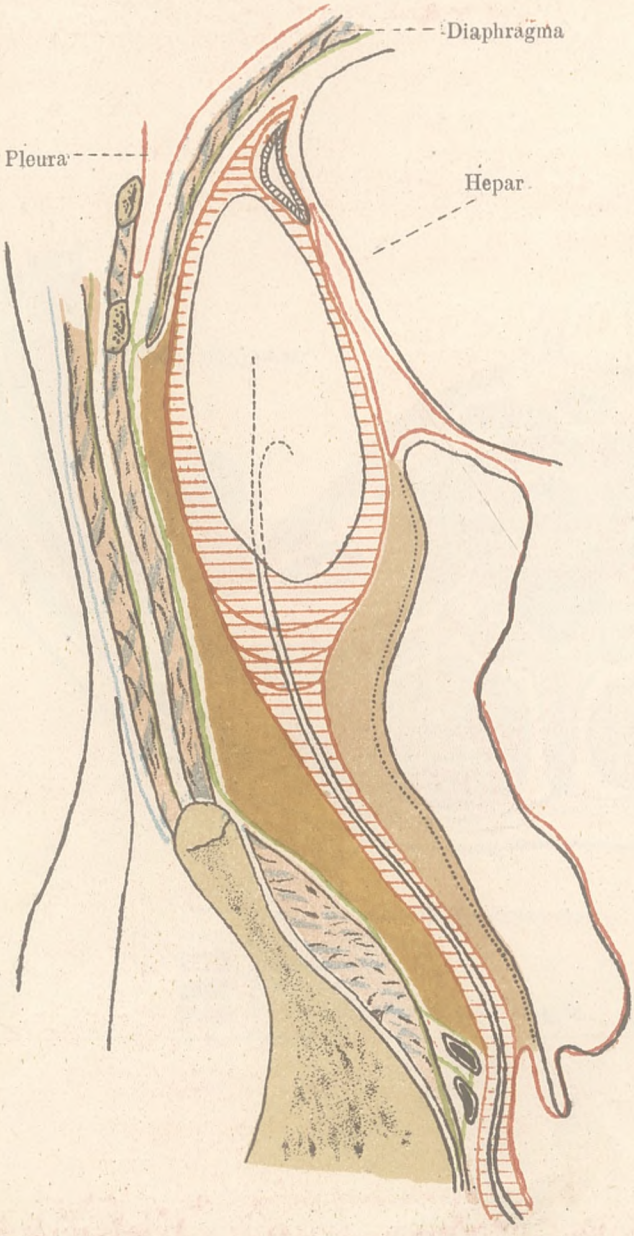

Брюшина
Fascia endoabdominalis (transversa)
Fascia superficialis
Paranephron
Paracolon
Textus cellulosus retroperitonealis

Digital Library (repository)
of Tomsk State University
http://vital.lib.tsu.ru

Digital Library (repository)
of Tomsk State University
http://vital.lib.tsu.ru

СХЕМА II

ПОПЕРЕЧНЫЙ РАЗРЕЗ ЧЕРЕЗ ОБЛАСТЬ ПОЧЕК.

ПО СТРОМБЕРГУ.

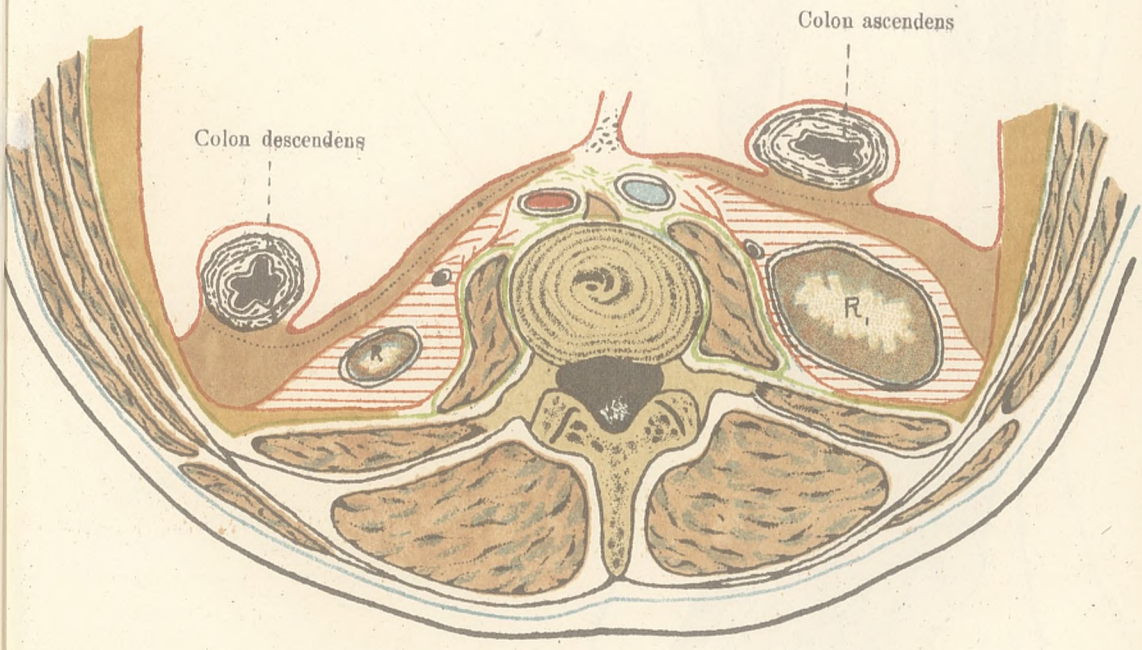

Брюшина
Fascia endoabdominalis (transversa)
Fascia superficialis
Paranephron
Paracolon
Textus cellulosus retroperitonealis
R R1 Почки

Digital Library (repository)
of Tomsk State University
http://vital.lib.tsu.ru

Digital Library (repository)
of Tomsk State University
http://vital.lib.tsu.ru

СХЕМА III

ФРОНТАЛЬНЫЙ РАЗРЕЗ ЧЕРЕЗ ОБЛАСТЬ ЛЕВОЙ ПОЧКИ и ТАЗА.

по Стромбергу.

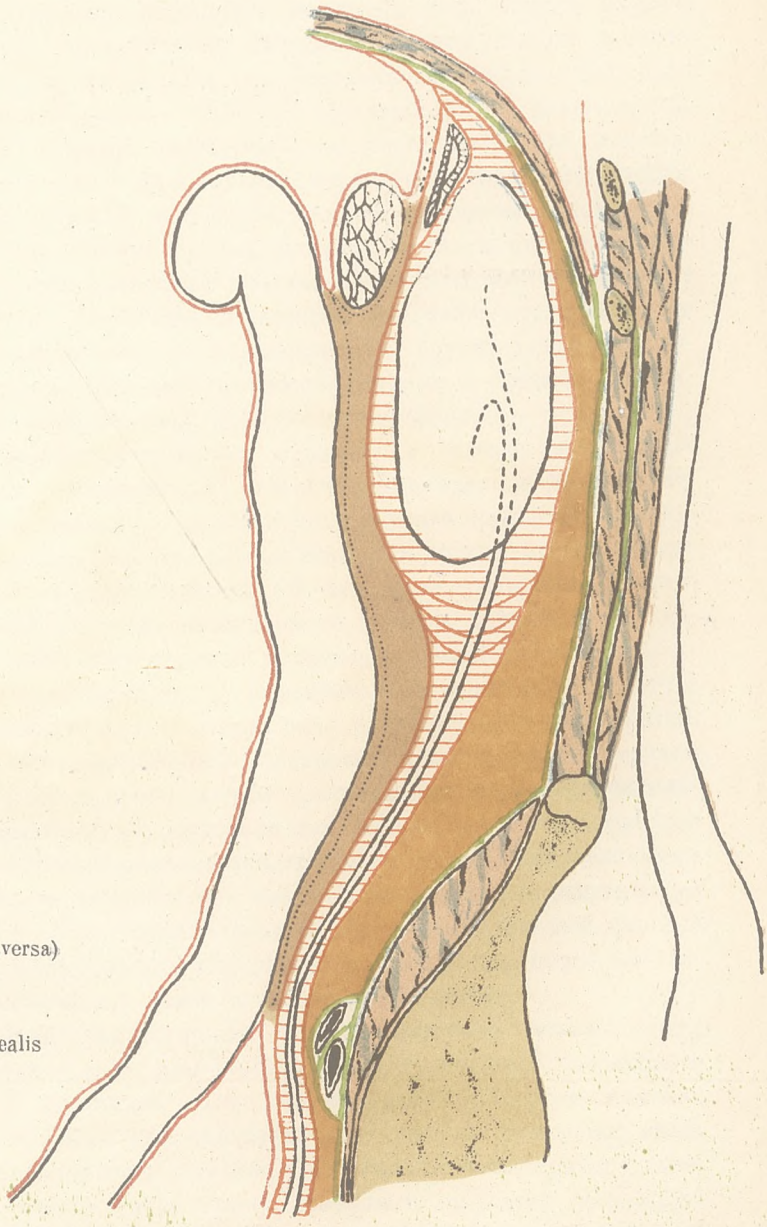

Брюшина
Fascia endoabdominalis (transversa)
Fascia superficialis
Paranephron
Paracolon
Textus cellulosus retroperitonealis

Digital Library (repository)
of Tomsk State University
http://vital.lib.tsu.ru

Digital Library (repository)
of Tomsk State University
http://vital.lib.tsu.ru

специальные названия: fascia diaphragmatica, fascia transversalis (m. transversus abdominis), fascia quadrata (m. quadratus lumborum), f. iliaca (m. illopsoas) etc.

Брюшина задней брюшной стенки прилегает к названной f. endoabdominalis, раз'единенная от нее большим или меньшим количеством забрюшинной клетчатки. Эта последняя, по обе стороны позвоночника, разграничена на протяжении от диафрагмы до малого таза - сверху вниз, и на пространстве между париетальной брюшиной задней стенки живота и f. endoabdominalis спереди—назад, на 3 отдельных независимых друг от друга соединительно-тканных вместилища: 1) paracolon, 2) paranephron и paraureterium и 3) textus cellulosus retroperitonealis при помощи: 1) фиброзного листка с ясным фасциальным характером (fascia retroperitonealis) и 2) отщепляющейся от нее более нежной пластинки (fascia praerenalis et praeureterica). Таким образом, получаются 3 анатомически обособленных слоя ретроперитонеальной клетчатки—обстоятельство, имеющее несомненный интерес и с точки зрения клиники. Благодаря этому является возможным внести значительную долю ясности в ту группу остро-воспалительных, преимущественно гнойных процессов, которые и поныне сгруживаются в одно общее собирательное понятие паранефрита.

Зная, что остро-воспалительному процессу в каждом из вышеназванных, анатомически обособленных отделов ретроперитонеальной клетчатки свойственна определенная группа этиологических моментов и, в известной мере, определенный симптомокомплекс, мы можем ставить более ранние и более точные распознавания, от чего только выигрывает целесообразность и своевременность необходимого в таких случаях оперативного пособия. Необходимо иметь в виду следующие общие положения:

1) **Паратифлит** (paratyphlitis) и **параколит** (paracolitis) патогенетически связаны с воспалительными процессами в слепой кишке (typhlitis), червеобразном отростке (appendicitis), восходящей и нисходящей ободочной кишке (colitis) и в поджелудочной железе (pancreatitis); **ретроперитонеальная флегмона** (retroperitonitis), поскольку она не связана с открытым ранением поясничной области, развивается обычно в связи с заболеваниями органов грудной полости и малого таза; наконец, **паранефрит** (paranephritis) должен быть понимаем как воспалительный resp. нагноительный процесс в жировой капсуле почки (capsula adiposa renis seu paranephron), находящийся в прямой генетической связи с заболеванием почки.

2) Метастатически—гэматогенный путь заражения весьма част, можно сказать, обычен в деле возникновения нагноительных процессов в ретроперитонеальной клетчатке. Для паранефритов он мыслим или как изолированная локализация, при чем инфекция, пройдя почку без вреда для нее, оседает в paranephron; или же в результате гэматогенного заражения получается очаг в почке (напр. корковый абсцесс), служащий источником вторичного поражения paranephron путем прорыва абсцесса или перехода инфекции по лимфатическим путям. Тот-же гэматогенный путь заражения с несомненностью свойствен и тем видам ретроперитоне-

Digital Library (repository)
of Tomsk State University
http://vital.lib.tsu.ru

альной флегмоны, где развитию флегмонозного процесса предшествовала подкожная травма поясничной области.

3) Такое анатомо-клиническое разграничение нагноительных процессов в ретроперитонеальной клетчатке возможно лишь до известного предела. В случаях затянувшихся вовлекаются в разрушительный нагноительный процесс также и те фасциальные листки, коими обграничиваются отдельные части ретроперитонеальной клетчатки; и в случаях особо запущенных мы имеем обширные гнойники, занимающие всю забрюшинную область от диафрагмы до малого таза—abscessus cavi abdominis retroperitonealis dexter seu sinister. Самопроизвольное прободение гноя имеет при этом место через: trigonum Petiti u rhombus lumbalis в поясничной области annulus abdominalis inguinalis et femoralis в паху; hiatus lumbo-costalis—в диафрагме. При условии перфорации fasciae iliacae, подбрюшинные нагноения могут проникнуть в подапоневротическое пространство и появиться через lacuna musculorum на нижней конечности, или же через foramen ischiadicum в ягодичной области.

Возвращаясь теперь снова к нашей больной и стараясь возможно точнее уяснить себе локализацию констатированного уже у ней выше остро-гнойного процесса с точки зрения только что изложенного анатомического устройства забрюшинной клетчатки, мы естественно должны остановиться на распознавании **паранефрита**. Основанием к такому выводу будет то, что остро-воспалительный процесс разыгрывается здесь явно в более глубоких слоях правой поясничной области и по соседству с почкой, не только явно инфецированной (моча мутна, нейтральной реакции, со следами белка и большим количеством белых кровяных шариков—при отсутствии солей и пузырного эпителия), но и явно травматизированной (кровь в моче); что заболевание развилось в причинной зависимости от понесенной травмы; что при подобных условиях именно почку нужно считать источником инфекции, проникшей в ближайшую окружность почки, т. е. в окружающую ее жировую клетчатку (capsula adiposa renis, paranephron); за такую локализацию нагноения говорило бы, наконец, и то что вскрыв гнойник, мы обнаружили-бы в глубине его обнаженную от capsula adiposa почку.

Какие же выводы должны быть сделаны, исходя из поставленного распознавания гнойного паранефрита, с точки зрения выбора надлежащего способа лечения. Ясно, что и здесь, несмотря на глубокую локализацию остро-гнойного процесса, принцип должен быть таков же, как и при всяком, а тем более глубоко расположенном флегмонозном процессе, т. е. гною возможно скорее и основательнее должен быть дан выход и обеспечен надлежащий сток. Средством к тому является уже не раз упоминавшийся нами косой поясничный разрез, хотя при нагноениях, подошедших к поверхности поясничной области, можно, конечно, пользоваться и иного направления разрезами. Такая операция и произведена 15.II, после соответственной подготовки больной. При этом опорожнено около 2-х стаканов густого кровянистого гноя и в глубине полости ясно нащупана свободно

Digital Library (repository)
of Tomsk State University
http://vital.lib.tsu.ru

лежавшая почка, без заметных на ощупь грубых нарушений ее целости. Большая полость опорожненного гнойника дренирована полосками ксероформенной марли.

Послеоперационное течение сложилось вполне благоприятно. Температура, в день операции и на следующий после нее день остававшаяся на прежних цифрах, затем стала падать и достигла нормы в течение ближайших трех суток. Пользуюсь этим случаем, чтобы обратить Ваше внимание на обстоятельство, имеющее известное практическое значение. Часто, и это считается обычным при остро-гнойных процессах, высокая до того температура сразу падает по надлежащем вскрытии и опорожнении абсцесса; отсутствие такого падения температуры указывает или на недостаточное вскрытие или на наличность иных причин, поддерживающих лихорадку. Но сказанное далеко не является правилом для тех случаев, где в целях опорожнения глубоко расположенного нагноения приходится пройти ножем толстый слой здоровых, т. е. не вовлеченных еще в воспалительный процесс, мягких тканей, покрывающих очаг нагноения. Ясно, что с момента вскрытия абсцесса широкие свежие раневые поверхности тяжко инфецируются, служат полем обильного всасывания токсинов resp. бактерий и, если обычно возможный от такого всасывания вред парируется естественными защитными приспособлениями тела, окрепшими к тому же за время болезни, то в других все же благоприятно кончающихся случаях дело не проходит так гладко. Или температура продолжает еще некоторое время держаться на прежних цифрах с тем, чтобы лишь затем упасть до нормы более или менее скоро; или же температура уже к вечеру дня операции может дать значительное повышение нередко в сопровождении зноба, тоже сходящее в дальнейшем на нет более или менее быстро; раневые поверхности в то же время инфецируются более или менее тяжко.

Вот эта именно разница в течение абсцессов, вскрывшихся самопроизвольно или вскрытых ножем при условии максимального приближения их к поверхности тела—с одной стороны, и абсцессов, вскрытых ножем через толстый слой здоровых мягких частей—с другой стороны, и лежит, видимо, в основе того, довольно широко распространенного народного мнения, что нарыв надо вскрывать по „созревании“ его, т. е., когда гнойное скопление в явном даже для профана виде появится под покровами. Несомненно, аналогичное об'яснение нужно дать и предложению, в общем не нашедшему себе распространения, вскрывать глубоко лежащие абсцессы термокаутером: вызываемое ожогом оструплывание свежих раневых поверхностей должно гарантировать организм от опасностей всасывания и инфецирования широких раневых поверхностей.

Тем не менее, сказанное не должно удерживать от следования принципу „ubi pus, ibi evacua“ и при том по пути кратчайшему и в должной мере обеспечивающему сток гноя. Опасности, связанные с выжиданием, расчитанным на самопроизвольное вскрытие абсцесса или на вскрытие его лишь ко времени „созревания“, слишком серьезны, неизмеримо серьезнее ран-

Digital Library (repository)
of Tomsk State University
http://vital.lib.tsu.ru

него и широкого вскрытия и дренирования очага нагноения. Присущие организму защитительные приспособления в значительной мере мобилизуются за время развития в теле замкнутого очага нагноения, и по отношению к такой инфекции „собственного происхождения" организм настолько силен, что сшитые по углам части разреза (напр., при вскрытии гнойного паратифлита, паранефрита и т. д.) срастаются обычно первым натяжением, несмотря на несомненное загрязнение их гноем при операции.

Что касается мочи, то изменение ее в сторону приближения к норме, шло более медленным темпом. Лишь к 11-III моча просветлела, белок исчез, а гнойные шарики стали попадаться лишь изредка; еще неделю спустя моча стала вполне нормальной, и 19-III больная ушла из клиники выздоровевшей, с почти зажившей раной.

Digital Library (repository)
of Tomsk State University
http://vital.lib.tsu.ru

Лекция XVII.

Под именем „подвижного паранефрита" я хочу остановить Ваше внимание на наблюдении, чрезвычайно поучительном, своеобразном и единственном в своем роде.

Дело идет о больной Кс. Б . . . . . , крестьянке, 39 лет, замужней поступившей в хирургическую факультетскую клинику 12 окт.—16 с жалобами на сильные боли в правом боку, длительную лихорадку и большую общую слабость.

Из анамнеза мы узнали, что происходит больная от здоровых родителей. До настоящего заболевания перенесла корь в детстве, в возрасте 28 лет болела тяжелой формой горячки, которая продолжалась около 6 недель. 17 лет вышла замуж, исполняла тяжелую физическую работу, сильно уставала и начала прихварывать. Из троих детей от этого брака один родился мертвым, а двое остальных умерли на первых месяцах жизни от причин, точно не установленных. От второго мужа заразилась гонореей; от этого брака было 13 детей, из них первый родился хилым, болезненным, „золотушным" и до сих пор страдает гнойной течью из ушей; четверо умерли в детском возрасте от покрывавших все тело нарывов и истощения; 3 раза беременность кончалась выкидышем, который пагубно отражался на силах и трудоспособности больной. В середине апреля текущего года появились сильные головные боли, бессонница, потеря аппетита, запоры и боли в правом боку resp. правом подреберьи, отдающие в спину. Одновременно, тут-же в подреберьи, появилась опухоль, болезненная на ощупь; желтухи, по словам больной, не было. По поводу приведенных жалоб больная была принята в переселенческую больницу в городе Новониколаевске, где ей 6 мая—16 и была произведена операция удаления желчных камней. Полость раны была затампонирована марлей, замененной некоторое время спустя резиновым дренажем, через который все время выделялась желчно-окрашенная жидкость. Месяца через три выделение почти прекратилось и больная была выписана домой, но неделю спустя снова почувствовала боли на месте операционной раны. Был сделан прокол и выпущено значительное

Digital Library (repository)
of Tomsk State University
http://vital.lib.tsu.ru

количество жидкости, после чего рана закрылась совершенно. Больная после этого чувствовала себя хорошо, но не долго. 3 недели назад прежние симптомы возобновились: появилась усиливающаяся к вечеру лихорадка; сильные боли на месте бывшей операции, не дававшие спать по несколько суток; в правом подреберьи снова появилась значительная опухоль, болезненная при надавливании; одновременно с этим начала болеть правая нога, к вечеру в ней появлялись резкие стреляющие боли. Диагностические предположения сильно колебались, больную лечили от тифа, и, наконец, в виду безрезультатности лечения, посоветовали обратиться в клинику. Вы, конечно, помните, что поставленное мною распознавание гласило: empyema vesicae felleae по всей вероятности на почве желчных камней. Напомню Вам вкратце основания для подобного диагноза. Мы имели дело с тяжело больной женщиной, резко подорванного питания, температура тела коей вечером достигала до 39° с десятыми, а утренняя была не много выше 38°, при пульсе 90—100 в 1′ и лейкоцитозе равном 10500. Моча вполне нормальна и единственным об'ективным отклонением от нормы со стороны внутренних органов являлась опухоль, констатированная нами в право-верхнем отделе полости живота. Опухоль эта, болезненная при ощупывании, имеет частью довольно хорошо очерченные границы; она величиной с детскую головку, с длинником вдоль длинного размера живота. Опухоль, видимо, лежит ближе к передней стенке живота; собственно поясничная область свободна, хотя одноручное глубокое надавливание сзади тоже вызывает умеренное болевое ощущение. И пальпаторно и перкуторно не удается отграничить ее от печени, из под нижнего края правой доли каковой она, будто-бы выходит, соответственно области расположения желчного пузыря. Имея в виду далее, что опухоли этой свойственна в значительной мере подвижность маятникообразного типа около точки, соответствующей месту расположения желчного пузыря; что больная была оперирована по поводу желчных камней, видимо, по типу cholecystostomiae (длительный дренаж с истечением желчно-окрашенной жидкости; повторное появление опухоли с возобновлением прежних болевых ощущений и со скоплением жидкости, потребовавшим опорожнения ее после заживления операционной раны); что сейчас имеется незначительный icterus— все это естественно давало основание трактовать разбираемую опухоль как растянутый желчный пузырь, на почве-ли закупорки d. cysticus камнем или же в силу препятствий к свободному оттоку содержимого желчного пузыря в связи со сращениями etc. на почве предшествовавшей операции. При этом, исходя из: 1) болезненности опухоли, как произвольной, так и при ощупывании, 2) наличности лихорадки с ознобами и 3) наличности хотя бы и умеренного лейкоцитоза, изменения в растянутом желчном пузыре нужно было определенно считать за empyema vesicae felleae, но не за hydrops ее.

Исходя из подобного взгляда на сущность заболевания в данном случае, мы и считали показанным произвести радикальную операцию с удалением желчного пузыря. Картина, представившаяся нашим глазам по вскры-

Digital Library (repository)
of Tomsk State University
http://vital.lib.tsu.ru

тии брюшной полости, отнюдь не соответствовала нашим ожиданиям. Как след имевшей здесь место холецистостомии мы имели плоскостные сращения между печенью и желчным пузырем с одной стороны и передней брюшной стенкой в области бывшего операционного разреза—с другой стороны. Желчный пузырь резко изменен; он сильно вытянут в длину, стенка его резко утолщена, потеряла нормальный цвет и блеск—следы бывшего холецистита; вместе с тем он нисколько не растянут, что свидетельствует о свободном стоке из него по протокам, в свою очередь представляющимся не измененными. Камней в желчном пузыре и протоках не ощупывается, лимфатические железы не увеличены. Таким образом, вся картина, поскольку она касается желчной системы, указывает лишь на бывший в свое время холецистит на почве желчных камней, приведенный имевшей место операцией к состоянию клинически близкому в данный момент к излечению.

Отделив вышеуказанные сращения и в частности выделив и отделив желчный пузырь от передней брюшной стенки, при чем пришлось зашить обнаружившееся на его верхушке отверстие, мы могли констатировать наличность глубже лежащей опухоли, распоположенной ретроперитонеально и частью имевшей впереди себя печеночный изгиб толстой кишки. Брюшина, покрывающая опухоль, резко гиперемирована, воспалительно утолщена, пронизана многочисленными расширенными сосудами. Опухоль плотна на ощупь, лежащий в ее основе процесс—явно воспалительный, скорее всего гнойный. Макроскопически дело шло, вероятно, о нагноительном процессе в окружности почки, несомненно опущенной. По тщательном зашивании брюшного разреза, больная положена на валик на здоровый бок и сделан укороченный косой поясничный разрез после того, как гнойный характер процесса и локализация гнойного скопления были установлены повторным пробным проколом, не сразу впрочем, приведшим к положительному результату. По вскрытии утолщенной и очень плотной fasciae retrorenalis было выпущено большое количество густого гноя, без кишечного запаха; в глубине можно было видеть и ощупать почку; скопление гноя не омывало поверхности почки, обращенной к брюшной полости (т. е. не параколит). Полость абсцесса была дренирована марлей. Из сказанного ясно, стало быть, что гнойный процесс локализировался в capsula adiposa renis dextri, и что мы имели перед собой **гнойный паранефрит, развившийся около смещенной resp. подвижной почки.** На отмеченной картине подобного паранефрита следует остановиться несколько подробнее, так как приведенное наблюдение имеет принципиальный интерес в силу целого ряда необычных отношений.

В самом деле, ни по собственному опыту (18 случаев гнойного паранефрита), ни по литературным данным мне неизвестно, чтобы гнойному паранефриту при наличности блуждающей почки были свойственны какие-либо особенности, не присущие гнойному паранефриту при почке нормальной локализации. И это понятно, так как общепринято, что при опущении почки она: 1) смещается, никогда не увлекая за собой остающейся на месте

Digital Library (repository)
of Tomsk State University
http://vital.lib.tsu.ru

надпочечной железы, и 2) при наличности ненормальной подвижности почка скользит в своей жировой капсуле, менее плотной, чем обычно; в то же время окружающий последнюю фиброзный футляр остается фиксированным на месте (Albarran).

Но, как показывает приведенное наблюдение, отношения могут быть и существенно иными. Прежде всего приходится допустить возможность того, что capsula adiposa renis может спуститься вместе с охватываемой ею почкой. В этом случае гнойный паранефрит должен иметь место на уровне патологического положения смещенной почки, которая к тому-же может быть и первично или вторично фиксированной на месте ненормального ее положения. Но и в этом случае образовавшемуся паранефритическому инфильтрату, как воспалительному, должна-бы быть свойственна фиксация (неподвижность) и отсутствие резких границ. Между тем в нашем наблюдении характерными особенностями опухоли являлись: довольно хорошее обграничение и выраженная маятникообразного типа подвижность, что в связи с данными анамнеза и повело к неправильному распознаванию empyema vesicae felleae.

На возможность одновременного с почкой опущения и жировой ее капсулы указывает и Israel, следующим образом излагающий свою на этот счет точку зрения. Если, говорит он, почка приобретает ненормальную подвижность, то последняя может прежде всего получиться в результате расширения и удлинения жировой ее капсулы, благодаря растяжению тонкого соединительно-тканного остова, натянутого между capsula propria renis и fascia retrorenalis. При операции подобных случаев, по вправлении почки на место, находят в нижнем отделе избыточной и ставшей чрезмерно широкой жировой капсулы пустое пространство. В других опять случаях **жировая капсула опускается совместно с почкой,** так что утрачивается соприкосновение с надпочечником; это предполагает растяжение той части fasciae retrorenalis, которая переходит с жировой капсулы на надпочечник. Если в случаях подобного рода сделать поперечный разрез брюшной стенки под реберной дугой, то попадают не на почку resp. ее жировую капсулу, но на просвечивающую через брюшину правую долю печени, проделывающую, как и почка, движения поднятия и опущения в связи с актом дыхания и ошибочно принимаемую малоопытными за почку.

В верности сказанного я не раз мог убедиться при операциях блуждающей почки. Но я считаю нужным отметить еще и другое обстоятельство, существенно важное для правильного истолкования разбираемого нами наблюдения. Это, именно, несомненно существующую **индивидуально различную толщину и прочность** fasciae retrorenalis. При наличности особенно выраженной ее плотности и комбинации со смещением en masse почки и ее жировой капсулы и становится возможным понять необычную картину разбираемого нами случая паранефрита. Я позволяю себе усмотреть здесь некоторую аналогию с тем, что мы видим при наличии воспалительного процесса в лимфатической железе. Известно, что нормальная лимфатическая железка, заключенная в своей фиброзной капсуле, вполне

Digital Library (repository)
of Tomsk State University
http://vital.lib.tsu.ru

подвижна в слое окружающей ее клетчатки. Начавшийся в веществе железки воспалительный процесс, при известной степени его интенсивности, захватывает фиброзную капсулу железы, а при дальнейшем прогрессировании переходит и на окружающую клетчатку (периаденит), что сказывается уменьшением resp. уничтожением нормальной подвижности железы. Чем толще капсула-железы и чем менее вирулентен воспалительный процесс в железе, тем дольше сохраняется подвижность больной железы в отношении, как рядом лежащих желез, так и окружающей их клетчатки. Такое же об'яснение можно без особой натяжки принять и для данного случая. Особенная плотность fasciae retrorenalis с одной стороны и то, что опустившаяся с почкой capsula adiposa потеряла нормальную связь с задней брюшной стенкой, очутившись в известной мере как бы на ножке, и обусловили черты, совершенно несвойственные обычной картине гнойного паранефрита. При этом весьма вероятно, что утолщение fasciae retrorenalis, как индивидуальная особенность данной больной, могло исподволь увеличиться в связи с хронически воспалительным процессом в capsula adiposa, легко мыслимым при наличии резко выраженного смещения почки. Весьма вероятно также, что по мере дальнейшего прогрессирования воспалительного процесса (гнойного паранефрита) подвижность опухоли стала бы уменьшаться и окончательно исчезла бы при переходе нагноения в слой собственно ретроперитонеальной клетчатки по наступлении гнойного расплавления fasciae retrorenalis.

Итак, подводя итог всему сказанному, мы должны прийти к выводу: что 1) мы имеем в данном случае дело с гнойным паранефритом, развившимся в непосредственном соседстве с блуждающей почкой; что 2) отличительной особенностью данного наблюдения является несвойственная такому процессу подвижность опухоли; 3) что таковая может быть об'яснена наличностью комбинации: а) одновременного с почкой опускания и ее capsulae adiposae и б) особенно плотной fasciae retrorenalis,— и, наконец, тем, что 4) нам пришлось наблюдать данное заболевание в стадии, когда воспалительный процесс не перешел еще границ fasciae retrorenalis, т. е. футляра, обграничивающего capsulam adiposam renis. Что касается, наконец, вероятной этиологии процесса, то за первоисточник инфекции можно без особой натяжки принять заболевание желчных путей.

Digital Library (repository)
of Tomsk State University
http://vital.lib.tsu.ru

Лекция XVIII.

Два месяца назад данный больной, ныне выписывающийся из клиники, поступил к нам в очень тяжелом состоянии. За время нахождения больного в клинике я неоднократно имел случай высказываться по поводу различных фаз перенесенного им заболевания; сейчас считаю нужным еще раз вернуться к истории его болезни, связать сказанное воедино, и лучше, таким образом, запечатлеть в Вашей памяти картину болезни, в высшей степени характерно, почти что трафаретно очерченную, и тем не менее представившую пользовавшим больного врачам неразрешенную правильно диагностическую проблему.

Итак, как нам уже известно, дело идет о молодом человеке, 20 лет, довольно слабого сложения и среднего питания, росшего хилым ребенком, часто болевшим бронхитом и ангиной; из инфекционных болезней перенес коклюш, корь, а в 1919 году дизентерию, после чего страдает часто поносами. Настоящее заболевание началось 10 октября 1920 г. умеренными болевыми ощущениями в правой поясничной области и в правом подреберьи, без каких-либо других симптомов и жалоб. С распознаванием „мышечный ревматизм" больной продолжал оставаться на ногах, применяя согревающие компрессы на болящую область. Затем боли усилились, больной стал лихорадить до 39° и выше и с 18 октября слег, причем в состоянии его произошло резкое ухудшение, в дальнейшем все нараставшее: появилось затруднение дыхания, боли усилились, отдавая в спину и правую нижнюю конечность; последняя установилась в тазо-бедренном суставе в положении умеренной сгибательной контрактуры, без возможности для больного выпрямить ее; равным образом больной утратил возможность поворачиваться на бок; несколько дней назад присоединился кашель с мокротой, сначала беловатой, а последние дни с примесью крови; появилась головная боль и сильная испарина при отсутствии знобов. В этом лихорадочном периоде болезни предполагалось заболевание паратифом, затем констатирован пневмонический процесс в нижней доле правого легкого и, наконец, накануне моего первого посещения больного, обнаружена наличность опухоли в право-верхнем отделе полости живота.

Digital Library (repository)
of Tomsk State University
http://vital.lib.tsu.ru

На следующий после этого день я впервые имел случай видеть больного, при чем нашел следующее: больной, на 19-м дне болезни, определенно производит впечатление тяжелого септического больного. Температура повышена, пульс учащен; резко истощен, склеры явно желтушны, язык сухой обложенный; у правого угла рта, несколько больше в сторону нижней губы, слегка уплотненный и явно пигментированный (буро-красноватый) участок кожи; такое-же уплотнение разлитого характера, постепенно сходящее на нет, с слегка застойно-гиперемированной кожей над ним, ощупывается в толще правой щеки по направлению к краю и углу нижней челюсти; под краем этой последней в правой подчелюстной области, больше кзади, ощупывается увеличенная, болезненная, твердая, неподвижно с внутренней поверхностью челюсти спаянная одиночная лимфатическая железка; совершенно аналогичного расположения железка имеется и в левой подчелюстной области,—она тоже тверда и почти неподвижно сидит на внутренней поверхности челюсти, но не увеличена и безболезненна. Из расспросов оказалось, что в последних числах сентября у больного у правого угла рта развился карбункул, который был разрезан, и в течение 2-х недель все зажило; заболевание больной перенес легко, при лихорадке не свыше 38° и при вполне удовлетворительном самочувствии. Боли-же в пояснице появились как раз ко времени заживления вскрытого карбункула. В нижней доле правого легкого—небольшой пневмонический очаг, видимо в стадии разрешения; селезенка не прощупывается, перкуторно в границах нормы. Правая поясничная область, по сравнению с левой, в известной мере выполнена, болезненна; поясничная мускулатура справа в состоянии контрактуры. При бимануальном исследовании правой поясничной области, сразу наталкиваешься на большой, воспалительного характера tumor, умеренно болезненный, без резких границ, вверх уходящий вглубь правого подреберья, книзу доходящий почти до уровня пупка и одинаково доступный ощупыванию как спереди, так и со стороны поясницы; при ощупывании опухоли получается впечатление глубокой флюктуации. В остальном со стороны полости живота ничего ненормального. Со стороны мочеиспускания—ничего ненормального; моча насыщена, но нормальна. Правая нижняя конечность в положении умеренной сгибательной контрактуры в правом тазо-бедренном сочленении, при вполне нормальном состоянии последнего; выпрямление ее ни активно, ни пассивно невозможно.

При наличности таких данных анамнеза и об'ективного исследования весь симптомокомплекс естественнее всего было рассматривать как нечто целое, преемственно друг с другом связанное и являющееся ничем иным, как пиэмическим заболеванием. Последнее началось с карбункула в области правого угла рта; как показывают остатки разлитого выше отмеченного инфильтрата, оно приняло сперва местно **прогрессирующий** характер, этот местный воспалительный процесс, несмотря на вскрытие карбункула разрезом и последовавшее быстрое заживление разреза, еще окончательно не ликвидировался; налицо и сейчас имеются отголоски воспалительной

Digital Library (repository)
of Tomsk State University
http://vital.lib.tsu.ru

окраски покровов, уплотнение, увеличенная, неподвижная, болезненная на ощупь железка в подчелюстной области. Во всяком, стало быть, случае здесь к местному очагу стафиломикоза, каковым и является карбункул, присоединился септический лимфангоит и лимфаденит. Был-ли одновременно такого-же характера тромбофлебит, сейчас сказать невозможно в данный, по крайней мере, момент тромбоза более крупного венного ствола, каковым в этой области является vena facialis ant. и дальше vena facialis comm., не определяется. Указанный местный воспалительный очаг, совершенно сейчас отошедший в картине болезни на задний план, как это явствует из наличных в нем изменений, однако, не может считаться обезвреженным и поныне; не потерявшая вирулентности инфекция может продолжать гнездиться в тромбированных лимфатических сосудах и воспаленной лимфатической железке, равно как и в тромбированных хотя-бы и мельчайших венозных сосудах, являясь материалом для образования инфецированных эмболов. И ни чем иным, как внешним выражением такой эмболии, т. е. метастатической инфекцией, и является tumor в правой поясничной области и воспалительный очаг в нижней доле правого легкого.

Если этот последний является для данного момента, повидимому, небольшим одиночным очагом или комплексом мелких пнеймонических очажков, носящих в себе, в виду вероятной стафилококковой природы, возможность дальнейшего распространения и даже образования легочного абсцесса,—то что, спрашивается, представляет из себя опухоль в поясничной области? Что она воспалительного характера, это несомненно; за это говорит: 1) более чем вероятная стафилококковая ее природа в связи с метастазирующим характером исходного заболевания карбункулом; 2) свойственное воспалительному инфильтрату отсутствие резких границ и неподвижность; 3) быстрое развитие опухоли; 4) болезненность к ощупыванию; 5) лихорадочное течение и 6) ощущение глубокой флюктуации. Начальные боли в правой поясничной области, выполнение ее, наличная сейчас контрактура поясничной мускулатуры справа, хорошая бимануальная ощупываемость опухоли со стороны поясницы и со стороны передней брюшной стенки, кишечный тон впереди опухоли, все это заставляет нас локализировать воспалительный процесс в области околопочечной клетчатки, рассматривая его как метастатического характера **гнойный паранефрит**. Подтверждением такому предположению является и упомянутая уже выше контрактура в правой coxa. Как показывает исследование этой последней, все движения в coxa сохранены в полной мере, кроме того лишь, что конечность не может быть разогнута; как при этих движениях, так и при исследовании сустава на болезненность **(болезненность от непосредственного надавливания** на бедренную головку кнаружи от бедренных суставов под Пупартовой связкой и **болезненность передаточная**—давление или толчок со стороны большого вертела по направлению бедренной шейки или-же со стороны колена), правая coxa абсолютно безболезненна. И так как по ее соседству нет ничего, что об'ясняло-бы наличность контрактуры, то эту последнюю с полным основанием нужно считать результатом реф-

Digital Library (repository)
of Tomsk State University
http://vital.lib.tsu.ru

лекторного сокращения m. psoatis в результате разыгрывающегося в его непосредственном соседстве острогнойного процесса. И эта рефлекторная контрактура в правой coxa является в свою очередь оправданием того положения, согласно которому разбираемый нами остро-воспалительный инфильтрат мы локализировали в околопочечной клетчатке правой стороны. Так как, далее, из истории данного заболевания явствует, что процесс в паранефрии, долгое время ускользавший от внимания и правильной оценки, предшествовал появлению болезненных явлений со стороны легкого; и так как хорошо известно, что, благодаря тесной связи, через посредство лимфатических путей, паранефрит может служить источником для проникновения инфекции в выше лежащую плевральную полость, то является мысль, не есть-ли наличная в нашем случае легочная локализация выражение не самостоятельного метастаза в легкое, а лишь заболевание по протяжению. И действительно, такая точка зрения была-бы особенно приемлема, если-бы мы имели дело с плевритом resp. эмпиэмой, чего здесь, видимо, не имеется. **Таким образом и паранефрит и пневмоническое гнездо в легком мы будем рассматривать в данном случае, как разновременно развившиеся и вполне самостоятельные локализации метастазирующей инфекции.**

Остается остановиться еще на входящих в картину болезни температурной кривой и на желтушном окрашивании склер.

Что касается температуры, то пиэмическому заболеванию свойственен перемежающийся тип лихорадки, напоминающий ход температурной кривой при малярии, но без присущей этой последней правильной смены лихорадочных и безлихорадочных периодов. Так же, как и при малярии, быстрому и значительному повышению температуры предшествует интенсивный зноб, с последующим крутым падением температуры в сопровождении сильного пота. Знобы с последующими повышениями и падениями температуры могут повторяться с промежутками в несколько дней, но также и ежедневно и даже по несколько раз в день. Наоборот, и это также не является редкостью, пиэмические заболевания могут протекать и вовсе без знобов или же в сопровождении весьма умеренных и далеко не постоянных познабливаний; если к тому же температурная кривая не имеет явно перемежающегося характера, а больше приближается к типу послабляющей или даже постоянной, то в клиническом симптомокоплексе выпадает одна из наиболее характерных черт пиэмического заболевания. Нечто в этом роде мы и имеем в разбираемом случае. Несмотря на наличность явного пиэмического заболевания с образованием метастазов в паранефрии и легком, оно течет без знобов, без резких колебаний температуры, и лишь за последние дни появилась испарина в периоды понижения температуры. Вы видите, таким образом, что отсутствие типичной температурной кривой и знобов отнюдь не говорит еще против распознавания пиэмии. Вы увидите также, что образование пиэмических метастазов, доходящих до нагноения, может идти в отсутствии знобов и лихорадки перемежающегося типа. Обращаю на это Ваше внимание, так как обычно и

Digital Library (repository)
of Tomsk State University
http://vital.lib.tsu.ru

не без основания то и другое рассматривается как выражение образования нового метастатического очага.

Что касается желтухи, ограничивающейся у нашего больного в существенном лишь склерами, то ее в данном случае надо трактовать как гэматогенную, так как никаких данных в пользу заболевания печени, т. е. образования в ней метастатических очагов, не имеется; размеры печени в пределах нормы, ощупывание ее безболезненно.

При таких условиях положение больного нужно было считать весьма тяжелым, оперативное пособие неотложным, прогноз сомнительным. В чем же должно было заключаться оперативное пособие? По отношению к ничтожным, но уловимым еще остаткам воспалительного процесса на месте первичной локализации заболевания, мы ничего полезного для больного предпринять не можем; операция, направленная к удалению увеличенной, болезненной и спаянной с нижней челюстью лимфатической железки, грозит скорее опасностью взрыва и дальнейшей генерализации инфекции, чем сулит реальную пользу для больного, отнюдь не гарантируя от развития сепсиса и дальнейших метастазов. Этот очаг надо оставить в полном покое, применяя разве лишь тепло (согревающие компрессы спиртовые) в целях усиления местной гиперемии и борьбы с остатками инфекции.

Но зато тем больше внимания мы должны обратить на обезвреживание очагов метастатического нагноения. Если бы мы имели абцесс легкого или эмпиему, то оперативное вскрытие в целях опорожнения гноя и обеспечения свободного стока последнего было бы безусловно показанным. В нашем случае картина изменений в легком несколько иная: очаг заболевания пнеймонического характера не велик, по самой природе своей, возможно, состоит из множественных мельчайших гнезд, видимо лежит глубоко в веществе нижней доли правого легкого (отсутствие явлений со стороны плевры); не исключена возможность самородного его излечения; тяжесть же и опасность, связанная с попыткой оперативного достижения такого именно рода очага в легком, слишком велика для данного момента и для данного состояния сил больного; и это тем более, что на первом плане несомненно стоит ликвидация большого флюктуирующего гнойного гнезда в правом паранефрии. Вскрытием этого последнего и должно ограничиться в настоящий момент потребное больному оперативное вмешательство, какого ради больной и направлен в клинику.

27 октября—20 года, при поступлении в клинику, отмечено следующее: 1) со стороны легкого—резкое улучшение в сторону разрешения местного процесса: кашлевое раздражение меньше, хрипов меньше, мокрота кровянисто-гнойная, но с меньшим количеством крови; эластических волокон не содержит; 2) моча вполне прозрачна, без осадка, со следами белка, уд. в. 1017; запах ее резко неприятный; 3) лейкоцитоз в 11,000 бел. шариков.

28 октября 20 года под хлороформным наркозом *), обычным косым поясничным разрезом, вскрыт **гнойник в корковом веществе правой почки,**

*) При наличии явной глубокой флюктуации.

Digital Library (repository)
of Tomsk State University
http://vital.lib.tsu.ru

содержавший до 2-х столовых ложек гноя. Локализировался абсцесс несколько ниже середины выпуклого края почки, оказавшейся смещенной и прочно фиксированною на месте своего расположения (dystopia renis); с pyelon гнойник не сообщается; абсцесс видимо единичен, но судя по характеру стенки полости, произошел от слияния 2 рядом лежавших гнойных гнезд; околопочечная клетчатка бедна жиром, умеренно склерозирована, **нагноения** в ней **нет**. Марлевая тампонада. Ко времени операции об'ективные явления со стороны очагового поражения в легком почти что исчезли, мокрота скудна, без примеси крови.

Таким образом, как показала операция, очаг нагноения находился не в околопочечной клетчатке, а в самом веществе почки и к тому же почки дистопированной; если мы вспомним, что моча была нормальна, то допущенная нами ошибка в локализации гнойного процесса становится сама собой понятна. Характер инфильтрата resp. ощупывавшейся опухоли, меньше всего давал повод думать о почке; оказалось таким образом, что **указанной локализации и размеров гнойник почки может давать вполне отчетливое ощущение зыбления,** чего я не предполагал даже и для почки дистопированной.

В ошибочном распознавании известную роль сыграли и нормальные свойства мочи, хотя само собою понятно, что pyuria при почечном абсцессе будет иметь место лишь с момента установки сообщения полости абсцесса с мочевыводящими путями. В отношении терапии ошибка эта никакого значения не имела и иметь не могла, так как и почечный абсцесс равным образом подлежал вскрытию и к тому же тем же самым путем; а если-бы операция имело место на несколько дней позже, то абсцесс, по всей вероятности, успел-бы перфорировать фиброзную капсулу почки, и мы встретились бы с гнойным паранефритом, развившимся вслед за метастатическим корковым абсцессом почки.

Вопреки ожиданию, операция не отразилась сколько нибудь благоприятно на течении болезни; самочувствие осталось плохим и вместо естественного вслед за опорожнением почечного гнойника падения температуры, мы видим поднятие ее при явно септическом виде поясничного разреза—рана почти суха, дает очень мало жидкого отделяемого с ничтожною примесью мочи, покрыта налетом; желтуха склер выражена сильнее, язык сухой, количество мочи держится на 700—800 кб. снт. при уд. весе 1019—1025. В поисках об'яснения такому течению болезни приходится остановиться ближайшим образом на двух возможностях: или 1) имеются еще какие-либо очаги метастатического нагноения, в данный момент еще клинически не обрисовавшиеся; или же 2) в основе продолжающейся лихорадки лежит наростающее падение сопротивляемости организма больного, с преобладанием общих септических явлений, и, как частичным выражением таковой, септической аутоинфекцией операционной раны. По отношению к первому предположению мы в данный момент не имеем никаких положительных данных в его пользу. Более вероятным является второе предположение, особенно, если мы примем во внимание значительное

Digital Library (repository)
of Tomsk State University
http://vital.lib.tsu.ru

падение лейкоцитоза: вместо первоначальных 11,000 28 окт., 2 ноября мы имеем всего 7500. Само по себе уменьшение лейкоцитоза после вскрытия и достаточного опорожнения очага нагноения есть явление нормальное и прогностически хорошее; но если такое падение лейкоцитоза имеет место одновременно с продолжающейся гнойного типа лихорадкой, при частом, плохого наполнения пульсе, септическом течении операционной раны, нарастании желтухи, поносах и плохом общем состоянии, то это несомненно явление в высокой мере тревожное, указывающее на прогрессирующее септическое заражение. Вышеупомянутое же септическое заражение операционной раны, при условии асептического оперирования исключающее возможность занесения инфекции извне, есть выражение несомненной аутоинфекции, по поводу чего я и хотел бы остановить Ваше внимание на следующем.

Вам, конечно, хорошо известно, что на указание о необходимости оперативного вскрытия очага нагноения, Вы часто услышите от больных вопрос: своевременно ли будет вскрывать абсцесс, „созрел" ли уже нарыв. При этом под „созреванием" нарыва подразумевается, что скопившийся гной подошел вплотную к поверхностным слоям кожи и даже характерно просвечивает через них. Надо сказать, что такая широко в публике распространенная точка зрения в известной мере эмпирически обоснована, ибо вскрытие такого совершенно поверхностно расположенного нагноения не грозит больному какими либо опасностями. Но несколько иначе обстоит дело, если приходится вскрывать глубоко лежащие гнойные скопления. В самом деле, для достижения такого скопления, в нашем, например, случае—почечного гнойника, приходится пройти разрезом толстый слой здоровых мягких тканей, оставляя к тому же на широких поверхностях разреза перерезанные просветы кровеносных и лимфатических сосудов, а также тканевых щелей. Гной, истекающий из вскрытого гнойника, обильно смачивает свежие раневые поверхности, а инфекции и токсинам дается широкий доступ к массовому всасыванию в общее кровяное русло. Если наблюдать за послеоперационным течением у подобных больных и, в частности, за ходом температуры, то приходится сделать вывод, что в большом числе случаев никакого вреда от такого соприкосновения свежей операционной раны с гноем, при условии правильного ухода resp. перевязки раны, не получается. В части случаев известная реакция со стороны организма на указанную вредность все же имеется; именно после разреза не замечается немедленного падения температуры; наоборот, уже к вечеру дня операции температура начинает повышаться с тем, чтобы в случае дальнейшего благоприятного течения упасть на следующий или ближайший за ним день. В подобном случае аутоинфекция несомненно имела место, но защитными силами организма была преодолена. Надо полагать, что у носителя гнойного очага существует в той или иной мере хотя бы и кратковременный, выработавшийся за время болезни, иммунитет, дающий организму дополнительные средства борьбы при наличии условий, для дальнейшей аутоинфекции, напр. при вскрытии гнойника. Чем иным можно

Digital Library (repository)
of Tomsk State University
http://vital.lib.tsu.ru

было бы об'яснить, напр., то, что по вскрытии даже вонючего аппендицитного гнойника или по резекции ребра по поводу эмпиемы и т. п., углы разреза, стянутые швом для уменьшения размеров раны, или же сшитый до дренажа разрез брюшной стенки при операции разлитого гнойного перитонита, способны заживать первым натяжением на сшитом протяжении, несмотря на то, что во время операции были обильно инфецированы и в дальнейшем остались в длительном соприкосновении с выделяющимся через дренаж гноем. Правда, вопрос этот еще спорный, недостаточно обследованный; ежедневный опыт показывает, что иммунитет против стафило и стрептококковой инфекции, если и возможно допустить его существование у соответствующих больных, выражен обычно слабо и вряд ли держится сколько нибудь долго. Но это обстоятельство отнюдь не может служить ни противопоказанием к своевременному вскрытию даже глубоких нагноений, раз только они распознаны (ubi pus, ibi evacua), ни к игнорированию тех мер предосторожности, которыми мы располагаем в целях оберегания свежих раневых поверхностей от массового их инфецирования истекающим из вскрываемого абсцесса гноем. К числу таких приемов относятся, напр., соединение кожного и брюшинного разрезов сшиванием кожи и брюшины при чревосечениях по поводу гнойных процессов в брюшной полости, или что общераспространенно и достаточно действительно—тщательное прикрытие поверхностей раны толстыми слоями асептической или вдобавок к тому смоченной в антисептическом растворе (сулема 1:1000, Argentum nitricum ½—1%, иодоформная марля) и отжатой марли. Меньшее значение, как показывает бактериологический контроль, имеет промывание свежеинфецированной раны антисептическим раствором, прием в настоящее время почти повсеместно оставленный, но все же имеющий и сейчас отдельных весьма авторитетных защитников. Так, напр., Albarran рекомендует при операциях по поводу инфецированных страданий почек промывание очагов нагноения в самой почке раствором Argenti nitrici 1:1000, пользуясь одновременно для промывания самой полости раны перекисью водорода. Rovsing также широко пользуется для указанных целей растворами ляписа, а равно особенно и ½—1% раствором в 10 раз менее ядовитого, нежели карболовая кислота, и не раздражающего **феносалила**, состав коего таков:

Rp. Ac. carbolici 9,0
— salicylici 2,0
— benzoici 4,0
— lactici 4,0
Mentholi 0,1
Ol. Eucalypti 0,1
Glycerini 5,0

Ляпис по Rovsing'у предпочтителен в случае необходимости более глубокого и энергичного воздействия, для чего гнойная полость, напр.. плевры, Antrum Hyghmori и т. п. наполняются оставляемым на месте в течение 5—10 минут 1—2% раствором ляписа; во всех остальных слу-

Digital Library (repository)
of Tomsk State University
http://vital.lib.tsu.ru

чаях, даже и для промывания серозных полостей, он употребляет феносалил в указанном разведении. Предложение вскрывать глубокие нагноения термокаутером, несмотря на получаемое таким образом оструплівание поверхностей разреза, не привилось в хирургической практике, не взирая на явную целесообразность с точки зрения предохранения свежей раневой поверхности от смачивания гноем в момент операции и в ближайшие дни после нее. Не последнюю роль в таком отрицательном отношении к названному приему играет трудность анатомической ориентировки во время разреза и ненадежность остановки кровотечения.

В меньшинстве случаев аутоинфекция раны принимает серьезные и даже жизнеопасные формы. Наблюдается это по большей части у больных истощенных, со сломанной уже силой сопротивляемости организма; особенно склонны к этому при прочих равных условиях больные, оперируемые по поводу болезней почек и кишечника, так как здесь комбинируется вредное на рану действие гноя с одной, и мочи resp. кала, с другой стороны. То же самое можно наблюдать и при септических эмпиемах; вскрытие полости эмпиемы при помощи резекции ребра нередко равносильно у таких больных быстрой гибели при явлениях септического заражения операционной раны. И мне кажется, что данный больной, с точки зрения течения послеоперационного периода, с известным правом должен быть отнесен к этой последней категории, т. е. к тем случаям, где аутоинфекция операционной раны принимает тяжелые формы при наличности общего септического заражения. При этом мы исходим из того, что в настоящий момент никаких новых метастазов не имеется, а из наличных к моменту операции—один (абсцесс почки) вскрыт и дренирован, другой—легочный процесс—благополучно разрешился сам. Положение больного, поэтому, нужно считать тяжелым и прогностически неудовлетворительным.

Хотя опыт и показывает, что большинство таких больных погибает, несмотря на различные лечебные мероприятия, тем не менее это не дает нам права сидеть сложа руки. Лечение в подобных случаях идет в двух направлениях: с одной стороны лечение общее, направленное на поддержание сил resp. сопротивляемости организма, и с другой—местное, направленное к обезвреживанию инфекции на территории операционной раны. И вот, мне думается, что поколение врачей, к которому я отношу и себя, прошедших школу асептики в периоде ее наивысшего расцвета и высокомерного противопоставления антисептике и потому приученных с принципиальным скептицизмом относиться к химической антисептике, слишком редко, недостаточно энергично и умело пользуется этой последней в интересах больного. Мы можем это смело сказать особенно теперь, после того, как массовые наблюдения тяжко инфецированных ран последних лет (война мировая, гражданская, осложнения сыпно и возвратно-тифозных эпидемий) показали нам, что крайний „асептический пуританизм“, принципа ради, не уместен, что в деле лечения тяжко инфецированных ран антисептика, столь успешно применявшаяся в период доасептический, должна и теперь находить себе применение и в системе асептики; и, на-

Digital Library (repository)
of Tomsk State University
http://vital.lib.tsu.ru

конец, не лишне еще раз подчеркнуть, что клиника отнюдь не дает оснований к тому принципиально отрицательному отношению к антисептированию зараженных ран, которое установилось на основании самих по себе хотя бы и вполне безукоризненных бактериологических исследований на животных и in vitro.

Из большого количества антисептических средств, принимая во внимание тяжесть инфекции и необходимость быстрого и глубокого воздействия с одной стороны и большую протяженность раневой полости с другой стороны, мы упомянем лишь о наиболее употребительных и испытанных антисептических средствах. Таковыми будут: карболовая кислота, перекись водорода, марганцевокислый калий, иод, хлористый цинк, упомянутый выше argentum nitricum. Я умышленно назвал Вам довольно большое количество средств, считаясь с необходимостью пользоваться тем, что можно в настоящее время достать, и с тем, что иногда при недействительности одного из названных средств полезно перейти к другому.

Иод в виде t-ra jodi officinalis (10 проц. или разбавленный спиртом до 5 проц.) применяется в форме смазывания resp. обильного напитывания поверхностей инфецированной раны, тушируя их ватными комочками, обильно смоченными иодом. Для еще более энергичного воздействия Kocher и Tavel рекомендуют при лечении разлитых прогрессирующих флегмон, оперируемых многочисленными, вплотную друг к другу сделанными маленькими разрезами, тампонировать каждый из них смоченным в чистой настойке иода комочком ваты, сменяемым через 3 часа. По аналогии с этим можно для тампонады раны, считаясь, конечно, с ее размерами, пользоваться полосками стерильной марли, смоченной в t-ra jodi. Иодом мы пользуемся очень охотно, питая к нему большое доверие, в частности также и при тех септических осложнениях в ране, которые иногда приходится наблюдать после операции на тяжко инфецированных мочевых путях, напр. после sectio alta по поводу камня или новообразования при наличии тяжелого цистита; в подобных случаях полезным, как нам казалось, дополнением к напитыванию раны иодом является присыпка ее мелко растертым нафталином.

Заслуживают также применения растворы Lugol'я (0,5 иода + 1,0 иодистого калия + 2500,0 обеспложенной воды) и Bryant'a (часть t-rae jodi на 100 ч. воды).

Наиболее энергичную форму применения **хлористого цинка** мы видим у König'a, пользовавшегося концентрированным маслянистой консистенции раствором его с отменно хорошим результатом даже при госпитальном омертвении ран.

В таком виде, как этот способ, так и способ дезинфекции концентрированной карболовой кислотой с последующей нейтрализацией алкоголем (Bruns и Honsell и др.), вряд-ли могут быть применены в виду больших размеров полости раны, возможной интоксикации и последовательного при отторжении струпа кровотечения.

Digital Library (repository)
of Tomsk State University
http://vital.lib.tsu.ru

Более нежную форму представляет употребление 5-10 проц. водного раствора хлористого цинка в виде смазывания поверхностей инфецированной раны, а также тампонада стерильной марлей, смоченной в 1 проц. растворе хлористого цинка.

Перекись водорода —мы обычно употребляем в виде Hydrogenium peroxydat. officinale, т. е. в виде 3 проц. водного раствора химически чистого 30 проц. водного раствора Hydrogenii peroxydati purissimi Merck'a, который впрочем употребляется и per se. Препарат этот, действуя выделяемым при соприкосновении с раневым отделяемым свободным кислородом, отличается резко обезвоживающими свойствами, отчего особенно показан в случае анаэробной инфекции. Не будучи ядовитой и раздражающей ткани, 3 проц. Hydrogenium peroxydatum очень пригодна для смачивания выполняющих рану марлевых тампонов.

Как дезодорирующее средство для промывания раны и смачивания тампонов весьма пригоден также раствор аналогично действующего (выделяющимся кислородом) **марганцево-кислого кали,** в концентрациях от окраски красного вина до крепких непрозрачных растворов.

Из указанных средств мы в данном случае попеременно применяли t-ra jodi, 5 проц. Zincum chloratum и для тампонады марлю, смоченную в 2 проц. arg. nitricum или 1 проц. Zincum chloratum. Очищение раны от налетов хотя и было достигнуто, но шло медленно, что не мало зависело от очень плохого общего состояния больного, у которого обострились свойственные ему вообще поносы и стали обнаруживаться дальнейшие метастазы. Для поддержания ослабевающей сердечной деятельности назначены: digipuratum и алкоголь. Алкоголь (крепкие сорта вин, коньяк, водка) и средства, возбуждающие сердечную деятельность (Digitalis, digalen, кофеин, камфора), при тяжелых септических процессах чрезвычайно важны, и применение их нужно начинать своевременно, при первых же признаках ослабления сердца; алкоголь, к тому-же, благодаря легкой окисляемости, предохраняет в известной мере ткани организма от быстрого в связи с длительной лихорадкой распада. Известное значение мы придаем также введению в организм значительных количеств жидкости в целях усиления diypesa и освобождения таким образом организма от пересыщающих его токсинов. С этой целью мы предлагаем больному пить возможно больше жидкого чая, подкисленной отварной воды, столовой минеральной воды; если нет противопоказаний со стороны кишечника (поносы у нашего больного), вводим жидкость (физиол. раствор поваренной соли) в форме капельной клизмы; а там, где одновременно желательно быстро повысить и держать на должной высоте падающее кровяное давление, уместно подкожное и даже внутривенное вливание физиол. раствора поваренной соли (по 500-1000 кб. снт. в день).

Из остальных методов общего лечения септических больных в целях внутренней антисептики мы пользуемся при случае Collargol'ем или Elektrargol'ем, хотя и не имеем убеждения в их действительности.

Digital Library (repository)
of Tomsk State University
http://vital.lib.tsu.ru

Collargol (argentum colloidale Credè) употребляется в форме внутривенного впрыскивания (медленная ин'екция в вены локтевого сгиба) 2-10 кб. снт. 2 проц. водного раствора.

Kausch горячо рекомендует значительно большие дозы (10-25 кб. снт.), а в случаях особенно тяжелых доходит до 50-100 кб. снт. 2 проц. же раствора, вливая его в вену чрезвычайно медленно. Другую форму применения этого средства представляет введение его в виде клизм, дважды в день, утром и вечером, $^1/_2$ часа спустя после очистительной клизмы; вливают в кишку по 50 кб. снт. 1 проц. водного раствора collargol'я. За отсутствием collargol'я можно воспользоваться раствором **Argenti nitrici** из 0,1 на 1000,0 Aq. destillatae в количестве до 1000 кб. снт., вливаемых в одну из подкожных вен верхней или нижней конечности (**Петрашевская**).

Алексинский, Петров, Герцен предлагают при тяжелых острых и под'острых формах сепсиса, где обычные хирургические мероприятия местного характера остались безрезультатны, применять внутривенные вливания 1 проц. химически чистого кристаллического **хлористого кальция** по 250-450 кб. снт. на раз. В случае безрезультатности вливание повторяется через 5-7 дней (**Чистяков**).

Что касается, наконец, **серотерапии** стрептококкового и особенно стафилококкового сепсиса, то, относясь к ней определенно отрицательно, я не буду останавливаться на этом вопросе.

Digital Library (repository)
of Tomsk State University
http://vital.lib.tsu.ru

Лекция XIX.

(Продолжение).

Прежде чем перейти к изложению дальнейшего течения болезни, позвольте остановить Ваше внимание на уже оговоренном абсцессе правой почки, послужившем поводом к оперативному вмешательству.

Гнойные процессы в почке, вообще говоря, имеют двоякое происхождение; или мы имеем заражение почек **восходящим путем (урогенное заражение)** для чего необходимо существование инфекционного процесса в нижележащем отделе мочевых путей, чаще всего в мочевом пузыре, и наличность условий, благоприятствующих поступательному вверх по мочеточникам движению инфекции; или же инфекция заносится в почку resp. в почки, с кровью, по пути кровяного русла, так называемый **нисходящий или гэматогенный путь** заражения. Ясно, что гнойные заболевания почек первого типа, по самым условиям их происхождения (цистит, гипертрофия prostatae), часто бывают двухсторонни и, начинаясь пиэлитом, могут переходить в пиэлонефрит, пионефроз и, что реже, в гнездное нагноение, т. е. абсцесс почки; при всех этих заболеваниях имеются ясно выраженные изменения мочи (гной, белок, цилиндры, реже кровь). У нашего больного меньше всего можно говорить о гнойном почечном процессе такого именно происхождения; никаких предшествовавших заболеваний мочевой сферы у него не бывало, моча совершенно нормальна, а об'ективные изменения определенно локализируются лишь с одной стороны. Поэтому гнойный почечный процесс, в данном случае, правильнее будет рассматривать как результат гэматогенного занесения инфекции. Такой способ заражения предполагает занесение чисто бактериального или инфецированного эмбола, предполагает, стало быть, наличность первоисточника заражения. Поэтому понятно, что гэматогенного происхождения, т. е. метастатические гнойные процессы в почке наблюдаются как частичное проявление пиэмического заболевания. Трудно сказать определенно, как часто наблюдается почечная локализация метастазов при пиэмии; повидимому, они не редкость в тяжелых случаях пиэмии, доходящих до вскрытия, и тогда обычно двухсторонни.

Digital Library (repository)
of Tomsk State University
http://vital.lib.tsu.ru

Односторонние же локализации, преимущественно могущие составить об'ект хирургического вмешательства, несомненно встречаются значительно реже; случаи же, в которых односторонний метастатический гнойный почечный процесс доминирует в картине болезни или же даже является единственной клинически уловимой локализацией нагноения, безусловно редки. И случай, подобный разбираемому, мне приходится видеть лишь во второй раз; за то я не раз видел гнойный паранефрит, как выражение метастатического процесса после какой-либо банальной локализации местного стафиломикоза (чирей, карбункул). Если принять во внимание, что метастатический гнойный процесс в почке чаще всего выражается образованием в корковом веществе почки одного или множественных абсцессов; и если учесть то обстоятельство, что поверхностно лежащий корковый почечный абсцесс легко может вскрыться в сторону жировой капсулы почки, чем собственно почечный процесс может и закончиться, то не будет натяжкой допустить, что по крайней мере часть метастатических гнойных паранефритов развивается не путем непосредственного занесения инфекции в паранефрий из первичного очага стафиломикоза, а при посредстве промежуточной локализации в виде метастатического коркового абсцесса почки.

С патолого-анатомической точки зрения мы имеем, стало быть, образование в почке одного или многих мелких абсцессов, преимущественно, но не исключительно, расположенных в корковом слое (гнойный нефрит, nephritis apostematosa); благодаря их слиянию, образуются абсцессы более значительных размеров (абсцесс почки), которые могут вскрыться в почечную лоханку, в capsula adiposa и т. д. По Kümmel'ю nephritis apostematosa чаще всего односторонний, что открывает возможность оперативного пособия; по Kammerer'у процесс, будто-бы чаще встречается справа, что он ставит в связь с тем, что блуждающая почка обычно правосторонняя. Несомненно, что расстройства кровообращения и вообще все то, что делает почку более уязвимой по отношению к инфекции, предрасполагают ее и к заболеванию. И в нашем случае роль такого предрасполагающего момента могла сыграть врожденная дистопия почки. Источник инфекции, какой-либо местный очаг стафиломикоза, острые заразные заболевания (оспа, скарлатина, тиф, пневмония, септические процессы и т. д.) по большей части налицо; иногда же осложнения со стороны почек появляются лишь тогда, когда первичный очаг стафиломикоза уже вполне ликвидировался, а, может быть, при случае был и столь незначителен, что не остановил на себе должного внимания. Для этих quasi-криптогенных случаев почечного заболевания допускалась возможность занесения инфекции путем непосредственного проникания инфекции с рядом лежащего больного органа (кишечник, печень); предположение во всяком случае недостаточно обоснованное и скорее всего приемлемое для случаев инфекции bacterio coli commune.

Распознавание метастатического абсцесса почки возможно при наличности исходного очага стафило resp. стрептомикоза, реже перенесенного остро-заразного заболевания (скарлатина, оспа, тиф, пневмония) и при

Digital Library (repository)
of Tomsk State University
http://vital.lib.tsu.ru

достаточной выраженности общих и особенно местных симптомов данного страдания. Среди местных симптомов особенное значение имеет **боль** в соответственной почечной области, как результат воспалительного набухания больной почки и ущемления ее в плотной и мало растяжимой capsula fibrosa. Эта боль особенно усиливается при бимануальном ощупывании почечной области, если воспаленная почка доступна ощупыванию; если последняя и не может быть прощупана, то сотрясение почечной области всегда резко болезненно, раз в почке разыгрывается остро-воспалительный процесс. При подобных условиях обычно имеется налицо и воспалительная **контрактура** поясничной мускулатуры соответственной стороны; реже таковая наблюдается и спереди нижереберной дуги.

Чрезвычайно важной для распознавания является **наличность в моче гноя,** но отсутствие пиурии отнюдь не исключает диагностики почечного абсцесса; это Вы видели и на нашем случае. Гной в моче может быть обнаружен лишь с того момента, как содержимое абсцесса найдет себе выход в мочевыводящие пути. Доколе же полость абсцесса разобщена от последних, гноя в моче нет. И так как при наличности особо тяжелого септического заболевания больной может погибнуть до появления пиурии, то значение этого симптома в деле распознавания метастатического абсцесса почки лишь относительное; белок и цилиндры в моче, сами по себе, еще не говорят за гнойный процесс в почке; **общие симптомы**—суть симптомы, присущие всякому тяжелому септическому заболеванию организма (лихорадка, знобы, пот, частый пульс и дыхание, расстройство органов пищеварения и т. д.); отеки и уремия, принимая во внимание односторонность процесса, редки.

Абсцесс почки требует для спасения жизни больного неотложной операции. Принимая во внимание патолого-анатомическую картину—множественность абсцессов в почке — нормой оперативного пособия нужно считать первичную нефректомию, конечно, при наличности функционально достаточного парного органа. Исключение в форме нефротомии, может иметь место лишь при единичном или немногих хорошо доступных для вскрытия и дренажа абсцессах; та же операция нефротомии, в сочетании с декапсуляцией почек, приемлема для тех случаев двухстороннего почечного заболевания, где операция, как единственный и последний шанс спасения больного, была-бы сочтена уместной. Вторичная нефректомия показана, при отсутствии противопоказаний со стороны общего состояния больного, в случае неудачи нефротомии. О результатах хирургического вмешательства можно судить хотя-бы по данным Kümmel'я, имевшего на 28 случаев с 17 нефректомиями и 11 нефротомиями всего 3 смертных исхода; принимая во внимание тяжесть заболевания, результаты нельзя не считать блестящими.

Вернемся теперь к рассмотрению течения болезни в периоде после оперативного вскрытия почечного гнойника. Больной продолжал лихорадить, хотя в течение ближайших 6 дней образования дальнейших метастазов отмечено не было; вид поясничной раны септичный, склеры жел-

Digital Library (repository)
of Tomsk State University
http://vital.lib.tsu.ru

тушны, язык сухой, обложенный, самочувствие плохое. В моче, до этого почти нормальной, появилась 2/XI большая примесь гноя и единичные красные кровяные шарики; при этом нет расстройств мочеиспускания. Внезапное появление макроскопической пиурии, в отсутствии пузырных симптомов и каких-либо жалоб, равно и каких-либо об'ективных указаний на заболевание левой почки и предстательной железы, делало приемлемым предположение, что при обследовании и операции правостороннего почечного гнойника были просмотрены дальнейшие замкнутые очаги нагноения в почке, которые последовательно вскрылись в мочевыводящие пути, подав повод к появлению массовой примеси гноя к моче. Если такое предположение оказалось-бы справедливым, то оставалось пожалеть, что мы не сделали сразу удаления почки, так как при плохом общем состоянии больного и септическом течении операционной раны шансы на благополучный исход показанной теперь вторичной нефректомии были, конечно, весьма мизерны. Через 2 дня от появления пиурии, т. е. 4/XI у больного отмечено: 1) начало левостороннего паротита и 2) появились частые и очень болезненные позывы на мочу, причем жалобы больного в этом направлении все нарастали, лишая его покоя не только днем, но и ночью. Начиная с 5/XI, больной потерял вдобавок способность произвольного мочеиспускания, так что пришлось прибегнуть к катетеризации. Наличное теперь сочетание пиурии, частых и болезненных позывов на мочу и болей, отдающих в glans penis, давало основание отказаться от толкования пиурии как пиурии почечного происхождения и, принимая во внимание не только наличность симптомов острого цистита (пиурия, частое и болезненное мочеиспускание), но и, видимо, механического препятствия к выведению мочи, остановиться на мысли об остром метастатическом заболевании предстательной железы. Неоднократно исследуя последнюю ощупыванием со стороны прямой кишки, мы сперва не находили ничего ненормального, затем отметили некоторую болезненность всего органа; 10/XI впервые констатировали умеренное увеличение левой боковой доли ее и усиление болезненности при ощупывании на части ее протяжения; эти изменения в ближайшие дни изгладились, сменившись аналогичными изменениями правой боковой доли. Так как подобные данные пальпации давали известные основания к распознаванию острого гнойного простатита, но вместе с тем при ничтожности простатических изменений не давали достаточного об'яснения наблюдаемому затруднению или вернее задержке мочеиспускания, то для выяснения положения дела, т. е. происхождения пиурии, было решено цистоскопировать больного, что и было сделано 11/XI. **При цистоскопии найдена картина, вполне характерная для таковой при изолированной гипертрофии средней доли prostatae,** при невозможности усмотреть отверстия мочеточников. Принимая во внимание возраст больного и то, что расстройства мочеиспускания развились остро, описанную совершенно необычную для данного возраста цистоскопическую картину нужно было толковать как результат остро-воспалительного процесса в prostata и именно в виде образования гнойника в средней ее доле. Имея, далее,

Digital Library (repository)
of Tomsk State University
http://vital.lib.tsu.ru

в виду детали цистоскопической картины, равно и полную невозможность самостоятельного мочеиспускания, казалось естественным предположить, что гнойник средней доли еще не вскрылся в уретру. Поэтому для об'яснения существовавшей уже в течение 9 дней пиурии, если только она действительно не была почечной, нужно было допустить наличность многогнездного гнойного процесса в prostata с опорожнением их содержимого в уретру. За это, во всяком случае, говорили те хотя-бы не резкие и преходящие изменения, которые были нами разновременно констатированы сперва в левой, а затем и правой долях предстательной железы.

Следующий после цистоскопии день был особенно мучителен для больного из-за болей и частых болезненных позывов на мочу, при невозможности самопроизвольного мочеиспускания и связанной с этим необходимости катетеризации. Наконец 13/XI—на 12 день от появления пиурии и на 10-й день с момента появления дизурии, когда при попытке катетеризации эластический катетер не шел и был заменен металлическим, последовало вскрытие простатического гнойника в уретру, с обильным выделением гноя, после чего наступило резкое суб'ективное облегчение больного и восстановилось произвольное мочеиспускание. К этому-же сроку благополучно, не дойдя до нагноения, разрешился и левосторонний паротит, в отношении коего ничего кроме дважды в сутки меняемых согревающих спиртовых компрессов не применялось.

Таким образом, в лице **гнойного простатита** мы имели в данном случае четвертую по счету и времени появления локализацию метастазирующей стафилококковой инфекции (пиэмии)—правая почка, правое легкое, левая parotis, prostata. Что простатит имел также стафилококковую этиологию, явствует из массового и исключительного содержания этого микроба в моче больного. За метастатический характер данного процесса говорит столько-же появление его в течение пиэмического заболевания у суб'екта с дотоле здоровой моче-половой сферой, сколько и отсутствие банальной для остро-гнойного простатита этиологии (гоноррея, катетеризация), при наличности чистой разводки стафилококка в моче.

Образование цистоскопически констатированного ограниченного гнойника средней доли предстательной железы является особой достопримечательностью данного случая. До сих пор мне не приходилось видеть чего либо подобного ни самому, ни встретить соответственные указания в литературе. Да и вообще простатическая локализация метастаза при пиэмии, видимо, принадлежит к редким. Лично мне пришлось видеть аналогичный случай еще всего один раз, именно, у врача-хирурга, заразившегося при вскрытии панариция, с началом заболевания равным образом с панариция, с последующей септико-пиэмией. И в этом случае, при несомненной и тяжкой картине острогнойного простатита, вскрывшегося в уретру, точно также не имелось выраженных изменений со стороны prostata при ее ощупывании со стороны прямой кишки; припоминая теперь резкие расстройства мочеиспускания у этого больного, потребовавшие многократной катетеризации, отсутствие резких изменений в боковых долях, равно и

Digital Library (repository)
of Tomsk State University
http://vital.lib.tsu.ru

отрицательный результат эксплораторной в наркозе множественной пункции prostatae со стороны прямой кишки, я задним числом допускаю, что и там дело шло о локализации процесса в частях железы, близлежащих к уретре, следовательно возможно и в средней ее доле, хотя в то время рассматривал заболевание как множественную локализацию мельчайших абсцессов prostatae.

Весьма близко стоит и еще один оперированный мною случай грандиозного по своим размерам гнойника prostatae, развившегося в связи с сыпным тифом у некатетеризованного больного.

Как видно из вышеизложенного, **распознавание гнойного простатита,** по крайней мере при не совсем обычной локализации процесса и в более ранних его стадиях, может представлять известные затруднения. Вообще-же симптомокомплекс данного страдания (абсцесс prostatae) является достаточно резко очерченным. Из трех разновидностей острого простатита (катарральный, фолликулярный и паренхиматозный) при пиэмии наблюдается именно паренхиматозная его форма, с образованием в веществе железы одного или нескольких абсцессов; последние имеют тенденцию к взаимному слиянию с образованием более крупных гнойников. Островоспалительный процесс в prostata сказывается, наряду с общими явлениями тяжелого лихорадочного заболевания, местно: учащением, болезненностью и затруднением мочеиспускания, доходящим до невозможности произвольного опорожнения мочи; ощущением тяжести, болезненного давления и даже чрезвычайной интенсивности болями в промежности, с иррадиацией в glans penis, крестец, бедра; затрудненным и крайне болезненным опорожнением кишечника; при ощупывании per rectum prostata оказывается целиком или частично увеличенной, но при отсутствии парапростатической флегмоны ясно контурируемой, с подвижной на ней слизистой recti; консистенция ее плотнее нормальной, благодаря гиперемии и воспалительному отеку органа, заключенного в плотную капсулу; наличность вдавливаемого, размягченного участка определенно говорит в пользу абсцесса железы; если таковой вскрылся в уретру, то в моче появляется гной, а вслед за вскрытием быстро наступает резкое облегчение страданий. Таким образом, пальцевое исследование предстательной железы per rectum является весьма важным средством для распознавания абсцесса ее.

Примененная в нашем случае цистоскопия, вообще говоря, при данных условиях не применяется, даже больше того, противопоказуется, так как подобное исследование 1) болезненно даже при условии анэстезирования уретры, 2) возможность образования ложного хода особенно близка и 3) воспалительный процесс в prostata может нежелательно обостриться. И если мы все же решились на цистоскопию, то сделано это было по мотивам, уже указанным, в виду необходимости выяснить участие правой, т. е. оперированной почки в происхождении пиурии. И хотя этого, именно, нам сделать и не удалось, благодаря недоступности для осмотра мочеточниковых отверстий, тем не менее цистоскопическое исследование дало определенную картину островоспалительного процесса в средней доле prosta-

Digital Library (repository)
of Tomsk State University
http://vital.lib.tsu.ru

tae, что в связи с остальными чертами наличного симптомокомплекса позволило отнести происхождение пиурии за счет заболевания предстательной железы.

Раз наличность абсцесса в prostata констатирована, он подлежит вскрытию не только в силу общего правила ubi pus, ibi evacua, но и потому, что метастатический гнойник prostatae, будучи и сам по себе чреватой возможными осложнениями локализацией (парапростатическая флегмона, флебит парапростатического венного сплетения), действует разрушительно на паренхиму предстательной железы. Но вскрытие абсцесса показано и при отсутствии явной флюктуации, раз вообще имеется основание подозревать нагноение в глубине prostatae, особенно при наличии тяжелых общих явлений.

Из трех существующих путей для вскрытия абсцессов prostatae (со стороны уретры, промежности и прямой кишки) общеупотребительны лишь два: со стороны просвета прямой кишки и со стороны промежности. Промежностный путь (Frisch и Zuckerkandl) был предложен взамен вскрытия per rectum, каковому приписывалось не мало отрицательных сторон как-то: возможность вторичной инфекции полости абсцесса со стороны прямой кишки, возможность осложнения парапростатической флегмоной, развития ректо-уретрального свища и неполного заживления абсцесса (Albarran). Не отрицая нисколько принципиальной возможности подобных осложнений, и не считая больного гарантированным от большинства из них и при производстве вскрытия абсцесса со стороны промежности—пути, технически несомненно более трудного и предрасполагающего к ранению recti,—я стою за вскрытие per rectum во всех тех случаях, где абсцесс растет и вдается в сторону прямой кишки. В этих условиях операция технически чрезвычайно проста и, как показал мне опыт вскрытия таким путем не только простатических гнойников, но и большого числа Дугласных нагноений на почве аппендицита, не оправдывает опасений, связанных с оперативными манипуляциями со стороны инфецированной полости прямой кишки.

Под общим обезболиванием, после предварительной иодной дезинфекции области заднего прохода и промежности, у больного в положении для камнесечения раскрывают anus, или осторожно растягивая его в поперечном направлении прямокишечным зеркалом, оставляемым in situ на время операции; или же путем насильственного расширения заднего прохода с последующим оттягиванием задней стенки recti задней ложкой Simon'овского зеркала. Слизистая прямой кишки обтирается спиртом, пальцем левой руки намечается предполагаемая локализация абсцесса, где и вкалывается подходящего калибра игла со шприцем (напр., игла Bier'а для спинно-мозговой анэстезии) в целях пробной пункции. В случае положительного результата, тут же рядом с иглой, убедившись в отсутствии более крупного пульсирующего сосуда, делают небольшой продольный разрез слизистой кишки и через него проникают вглубь по направлению к абсцессу корнцангом resp. длинным жомом, при помощи коих и расширя-

Digital Library (repository)
of Tomsk State University
http://vital.lib.tsu.ru

ют тупым путем сделанное отверстие, раз показался гной. Дав стечь последнему, очищают полость кишки и закладывают в полость абсцесса марлевый тампон лишь при наличии более сильного кровотечения, в большинстве случаев тампон этот излишен и, во всяком случае, повторно вводить его не приходится; никакого специального ухода в дальнейшем не требуется.

Техника промежностного вскрытия абсцесса prostatae, поскольку дело идет об обнажении ее, аналогична операции промежностной простатектомии. Больной в положении для камнесечения. Преректальный, слегка выпуклый кпереди разрез кожи и подкожной клетки от одного tuber ischii до другого. После обнажения и высвобождения ножем bulbus urethrae следует рассечение m. recto-urethralis, после чего становится возможным отделение тупым путем прямой кишки от предстательной железы. В ряде случаев уже после перерезки m. recto-urethralis показывается гной, тогда отверстие расширяется пальцем, чем операция вскрытия гнойника собственно и заканчивается. В других опять случаях, легкое при нормальных условиях расслаивание тупым путем прямой кишки от предстательной железы после состоявшейся уже перерезки m. recto-urethralis наталкивается на затруднения вследствие вызванного воспалением ретропростатической ткани склеивания названных органов. Тогда во избежание возможного повреждения recti и уретры, в уретру вводится металлический буж, а в rectum палец левой, одетой в перчатку руки, под контролем коего и углубляют разрез, направляя нож скорее кпереди во избежания ранения recti. Как только покажется гной, и здесь отверстие расширяется тупым путем. Наконец, в третьей группе случаев парапростатита нет, расслаивание идет легко, простата хорошо обнажена, благодаря возможности оттягивания задней губы разреза крючком—нагноение всецело еще в пределах предстательной железы. Здесь при наличности более разлитого характера воспалительного процесса проводят с каждой стороны средней линии (cave повреждения мочеиспускательного канала), следовательно на территории боковых долей, по продольному (спереди назад) разрезу, обеспечивающему сток гноя. Всегда полезно войти пальцем в полость вскрытого абсцесса для разрушения могущих иметься в нем перегородок; надлежащий сток обеспечивается введением дренажной трубки, кнаружи от коей располагаются марлевые тампоны. Albarran удаляет дренаж уже 2 дня спустя и промывает при всякой перевязке полость абсцесса перекисью водорода.

После вскрытия абсцесса мочеиспускание, если оно было затруднено или даже невозможно, становится свободным. До этого приходится выводить мочу или при помощи катетеризации, или же при помощи прокола мочевого пузыря. **Катетеризация** в данных условиях легче всего удается при помощи эластического катетера с оливой на конце. Nelaton'овский катетер слишком мягок, и лишь в случае неудачи можно прибегнуть к металлическому катетеру, применяя всяческую осторожность при его введении. Катетеризации предшествует анэстезирование уретры 2 проц. раст-

Digital Library (repository)
of Tomsk State University
http://vital.lib.tsu.ru

вором новокаина с примесью раствора адреналина или супраренина. Анэстезия производится следующим образом: в переднюю уретру впрыскивается 10 кб. сант. 2 проц. раствора новокаина + 5 кап. раствора (1 : 1000) адреналина resp. супраренина, каковые, зажимая orificium ext. urethrae, и удерживаются в уретре 5—10 минут; после этого 5 кб. снт. того же раствора вводится шприцем Guyon'а в заднюю уретру; 3—5 минут спустя вводится катетер.

Капиллярная пункция мочевого пузыря при правильном ее выполнении может считаться операцией довольно невинной, даже при условии повторного ее применения. Для пункции с аспирацией пользуются аппаратом Dieulafoy или Potain'а. Больной лежит на спине, волосы на лобке сбриты, кожа дезинфецирована иодной настойкой и на месте предстоящего прокола анэстезирована внутрикожным и подкожным по направлению прокола впрыскиванием в толщу брюшной стенки 3—5 кб. снтм. $^1/_2$—1 проц. раствора новокаина.

Игла (№ 2 от аспиратора Dieulafoy или Potain'а) вкалывается строго по средней линии живота, тотчас над симфизом, прямо спереди назад, на заранее отмеченную пальцем глубину 4—8 снтм. в соответствии с толщиной брюшной стенки. Убедившись в надлежащем положении иглы—свободоподвижность ее конца в случае нахождения в полости мочевого пузыря, соединяют ее с аппаратом, в коем предварительно было сделано разряжение воздуха, и тогда открывают на игле боковой кран. Мочу выпускают медленно (во избежание кровотечения ex vacuo) и не до суха, оставляя в пузыре некоторое количество жидкости; по окончании аспирации устраняют в аппарате отрицательное давление и тотчас же быстрым движением извлекают пункционную иглу. Место пункции смазывается иодом и прикрывается коллодийной повязкой. **Перед пункцией необходимо перкуссией—где нужно и** per rectum — **убедиться в растяжении пузыря скопившейся мочей.**

Наконец, нужно еще сказать Вам, что по отношению к столь болезненному страданию, как абсцесс prostatae, неизбежно применение larga manu наркотических средств внутрь, в виде клизм или под кожу. Если в начале заболевания считают допустимой попытку добиться разрешения процесса, то с этой целью прибегают к местному применению тепла. Последнее назначается: 1) в виде горячих клизм (39°—40° Цельсия), которые больной должен удерживать в кишке возможно дольше; на вливание берут 100 кб. снт. воды reps. солевого раствора, повторяя их 4—6 раз в течение суток. Этот вид применения тепла легче всего переносится больным; 2) в виде сидячих горячих ванн до 42° С., в течение 15 минут, 2 раза в день (Portner); 3) в форме длительного прикладывания термофора resp. бутылок с горячей водой на промежностную и надлобковую области.

Как видно из температурной кривой, самопроизвольное вскрытие абсцесса предстательной железы, с опорожнением гноя в уретру, не повело

Digital Library (repository)
of Tomsk State University
http://vital.lib.tsu.ru

к падению температуры. Причиной тому служило появление нового метастаза, в лице **метастатического воспаления левого грудинно-ключичного сочленения**. Область сочленения припухла, покровы над ним покраснели, сустав болезнен при ощупывании и при движении плечевым поясом. Так как суб'ективно болезненность была выражена не резко и интенсивность воспалительного процесса была явно не велика; так как известно, что значительная часть суставных метастазов при пиэмии способна разрешаться самопроизвольно; и так как, наконец, подвергать крайне ослабленного больного наркозу и операции вскрытия сустава без действительной надобности было нежелательно, то было решено держаться сперва выжидательно, т. е. было назначено покойное положение конечности и дважды в день согревающие компрессы на область воспаленного сустава. Действительно, последующее течение показало несомненную наклонность процесса к обратному развитию; наряду с местным улучшением явлений со стороны пораженного грудинно-ключичного сустава, уменьшилось также и содержание гноя в моче, самочувствие больного равным образом стало быстро улучшаться, появился аппетит, хороший сон; температура в течение ближайших 14 дней с момента обнаружения последнего метастаза—5-го по счету—постепенно пришла к норме, и больной стал явно и быстро поправляться. К моменту выписки его из клиники и моча стала вполне нормальной, это последнее является доказательством того, что перенесенное больным тяжелое инфекционное заболевание не оставило следов в мочеполовой системе, бывшей местом локализации двух очень тяжелых метастатических процессов (абсцесс почки, гнойный простатит), обстоятельство прогностически весьма благоприятное, так как в результате подобных процессов могут при случае остаться далеко не безразличные бактериурия или же хронический простатит.

БЕРЕГИТЕ КНИГУ
Библ. Том. Гос. Мед. Инст.

Digital Library (repository)
of Tomsk State University
http://vital.lib.tsu.ru

Лекция XX.

Больной Н. Ф..., 57 лет, за последние годы эпилептик, которого Вы видите пред собою, находится в очень тяжелом положении. Уже двое с лишним суток он испытывает сильные страдания от расстройства мочеиспускания, которые сводятся, с одной стороны, к очень частым и болезненно-императивным, но бесплодным позывам на мочу, а, с другой стороны, имеет место почти что непрестанное непроизвольное истечение мочи по каплям. Общее состояние больного тяжелое, так как, помимо присущей ему очень значительной доли мнительности, он измучен постоянными болезненными позывами, непрестанно с промежутками около 10 минут повторяющимися днем и ночью, лишившими его сна за время заболевания. Вы видите, что он крайне вял, в состоянии какого то отупения, совершенно не соответствующего его весьма подвижной в здоровом состоянии натуре: лицо бледное, пульс част и мал, язык сух, больной судорожно сжимает головку члена для успокоения испытываемых им болей; т-ра нормальна. От окружающих больного—от самого больного ничего добиться нельзя—мы узнали, что в подобном положении больной очутился впервые, что никогда он на расстройства мочеиспускания не жаловался, и что медицинская помощь за время настоящего заболевания состояла в назначении уротропина внутрь, наркотического суппозитория в прямую кишку и бутылки с горячей водой на область мочевого пузыря.

Тяжелое, М. Г..., можно сказать, критическое положение больного требует быстрой и основательной помощи. Поэтому, оставляя пока в стороне обоснования своего распознавания, которое в данный момент может показаться Вам странным, и к каковому мы вскоре вернемся, я определенно высказываюсь **за наличность острой задержки мочи, предположительно на почве гипертрофии предстательной железы.** Что острая задержка мочи налицо, это доказывает уже один взгляд на обнаженный живот больного. Вы видите, что hypogastrium вздуто и в переднем своем отделе занято доходящею до пупка и напоминающею своими контурами беремен-

Digital Library (repository)
of Tomsk State University
http://vital.lib.tsu.ru

ную матку опухолью, уходящею в таз. Опухоль эта не что иное, как колоссально растянутый мочею мочевой пузырь; и очевидное тому доказательство Вы получите в эффекте катетеризации мочевого пузыря, к каковой я сейчас и прибегну, вовсе не в целях распознавания, а как к определенно в данных условиях показанному неотложному лечебному мероприятию. Пока моча будет стекать, я обращаю Ваше внимание на технику катетеризации в подобных именно условиях, т. е. при наличности острой задержки мочи на почве гипертрофии предстательной железы. Вы должны знать, что катетеризация здесь зачастую трудна, иногда даже невозможна, способна вызвать крайне нежелательные побочные повреждения предстательной железы (ложные ходы) или же кровотечения из быстро опорожненного мочевого пузыря, и в высокой мере предрасполагает к развитию цистита, благодаря наличию остаточной мочи в гиперемированном мочевом пузыре.

Поэтому lege artis выполненная катетеризация при наличии гипертрофии предстательной железы требует особой осторожности и соблюдения следующих условий:

1) выбора надлежащего инструмента, 2) медленного опорожнения мочевого пузыря и 3) тщательного соблюдения асептики.

Начинать катетеризацию следует с мягкого резинового катетера Nélaton'a, легко стерилизующегося кипячением, наименее способного к нанесению нежелательных побочных повреждений мочеиспускательного канала и предстательной железы, и в большом количестве случаев свободно проходящего в мочевой пузырь. Калибр катетера № 16-19 Charriére'a; введение инструмента облегчается в трудных случаях анэстезированием уретры, напр. новокаин-адреналиновым раствором, не только обезболивающим, но и уменьшающим набухлость простатического отдела уретры, а равно и впрыскиванием в уретру нескольких куб. снт. (5-10) стерильного paraffinum liquidum (resp. масла), каковой мы вообще считаем наилучшим смазочным веществом для вводимых в пузырь инструментов, не исключая и цистоскопов.

При неудаче со введением мягкого катетера переходят к полутвердым эластическим (шелкопрядным) катетерам с кривизною по Mercier. В этих, так наз., простатических катетерах, имеется короткий клюв, отогнутый от тела катетера под углом 110°-140°. Преимущество этих катетеров связано с тем, что во время введения их верхушка клюва, обращенная кверху, все время остается в соприкосновении с передней resp. верхней стенкой уретры, единственно не измененной при гипертрофии предстательной железы. Чем выраженнее препятствие со стороны мочеиспускательного канала в предстательном его отделе, тем выгоднее катетер Mercier с коротким и сильно изогнутым клювом; при противоположных условиях предпочтительнее катетер типа Mercier, но с более длинным клювом. Во внимание к сплющиванию предстательного отдела уретры с боков Bartrina предложен сплющенный же с боков катетер типа Mercier. В трудных случаях катетеризации, при неудаче с катетером по Mercier,

Digital Library (repository)
of Tomsk State University
http://vital.lib.tsu.ru

может оказаться подходящим катетер с проводником по Le-Fort'у и двухколенчатый катетер с той же кривизной по Mercier.

При неудаче с вышеприведенными инструментами, после непродолжительных и осторожных попыток с ними, переходят к металлическим катетерам. Из них применяют либо катетер Gross'a, имеющий кривизну по Mercier и гибкий на своем дистальном отделе, что дает ему способность автоматически становиться при введении двухколенчатым инструментом, либо типичными металлическими катетерами. В последнем случае принято пользоваться толстым, сильно изогнутым и снабженным длинным клювом катетером. Эти инструменты вводятся в положении больного с приподнятым тазом, памятуя, что инструмент нужно не только проталкивать вперед, но одновременно и соответственно опускать павильон катетера книзу между бедер больного; и это тем сильнее, чем сильнее гипертрофия предстательной железы. Прохождению катетера через предстательный отдел уретры можно способствовать и одновременным отдавливанием кверху кончика катетера пальцем, введенным в прямую кишку.

Если катетеризация удалась лишь с трудом и предвидится необходимость ее повторения, то во избежание возможной неудачи и нежелательной излишней травматизации (кровотечения) рекомендуется оставить введенный инструмент (мягкий, эластический) in situ, так наз. катетер à demeure, постоянный катетер. Такой прием особенно показан при наличности ложных ходов, склонности к кровотечениям и даже при наличности более значительного, связанного с катетеризацией, кровотечения из предстательного отдела уретры, а равно при наличности мучительных позывов на мочу, несмотря на регулярную катетеризацию мочевого пузыря; равным образом постоянный катетер является весьма действительным средством против упорного цистита и как средство освобождения от давления застаивающейся мочею растянутых верхних отделов мочевых путей и приведения их в возможно асептическое состояние. В качестве катетера à demeure металлический инструмент пригоден меньше всего, лишь крайняя необходимость оправдывает его применение; не следует оставлять его на месте дольше 24-48 часов, после чего обычно удается введение мягкого resp. эластического катетера. Если металлический катетер à demeure требует безоговорочно постельного содержания больного, то при обычно применяемых для этой цели мягких resp. эластических инструментах возможно пребывание больного на ногах и отправление присущих ему обязанностей. На эту возможность указывает особенно Casper, подчеркивая следующие выгодные ее стороны: устранение длительного постельного содержания престарелых обычно больных, предрасполагающего к легочным гипостазам; больной избавляется от болей и пузырных потуг, причиняемых введением катетера; для выпускания мочи больные, смотря по потребности, вынимают затычку из павильона катетера каждые 2-3 часа. Для такой долгосрочной постоянной катетеризации пользуются самодержащимися катетерами Pezzer'a, Malecot или Casper'a, сменяемыми каждые 2-3 месяца; 1-2 раза в день больные должны промывать себе пузырь. По словам

Табл. XI.

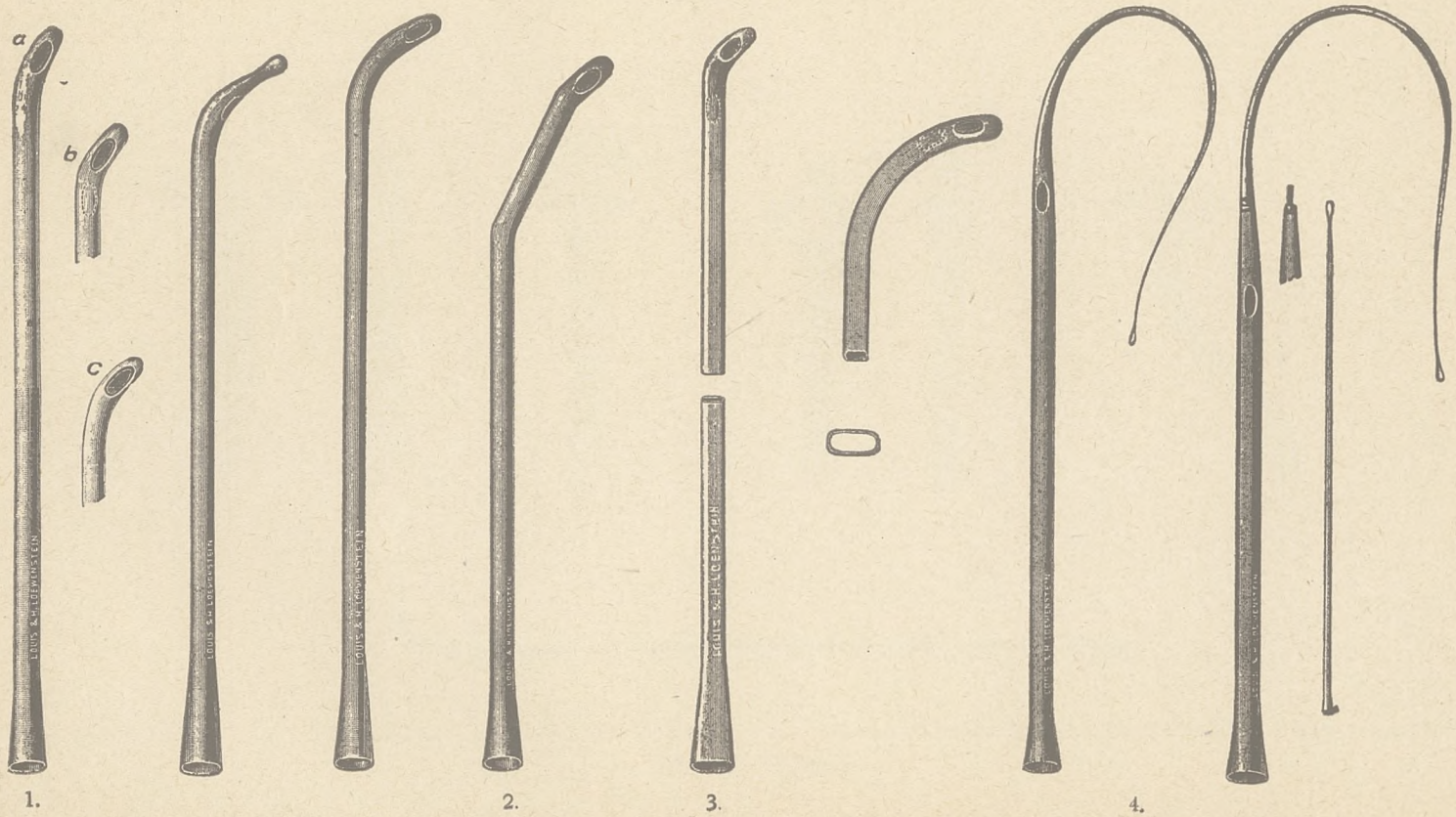

1. Катетер с кривизной Mercier.—2. Двухколенчатый катетер.—3. Катетер Bartrina.—4. Катетер Le—Fort'a.

Digital Library (repository)
of Tomsk State University
http://vital.lib.tsu.ru

Digital Library (repository)
of Tomsk State University
http://vital.lib.tsu.ru

Табл. XII.

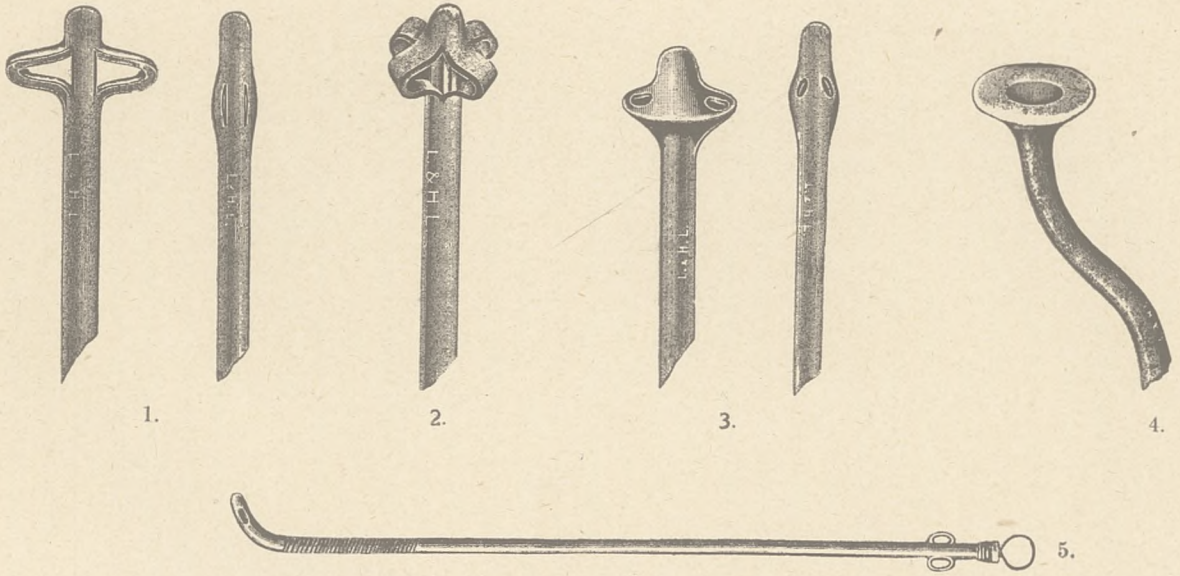

1. Катетер Malecot.—2. Тоже Casper'a.—3. Тоже Pezzer'a.—4. Тоже для ретроградной катетеризации при Sectioalta.
5. Катетер Gross'a.

Digital Library (repository)
of Tomsk State University
http://vital.lib.tsu.ru

Digital Library (repository)
of Tomsk State University
http://vital.lib.tsu.ru

Digital Library (repository)
of Tomsk State University
http://vital.lib.tsu.ru

Casper'а сначала появляется легкий уретрит с нагноением, но он скоро проходит, уретра остается сухой и служит как бы искусственным свищевым ходом; если катетер вначале вызывает расстройства, то первое время больных оставляют в постели и дают им морфий.

На применение постоянного катетера, при прочих равных условиях, решаются тем легче, если имеется уже цистит. Для лечения последнего, необходимы ежедневные промывания пузыря от 2 до 4 раз в сутки, сообразно качеству мочи; раз в сутки мочевой пузырь промывается раствором argenti nitrici или protargoli 1 : 1000, остальные раствором acidi borici (3 проц.), раствором Hydrargyri oxycyanati 1 : 5000, раствором перекиси водорода 1 : 5000, раствором phenosalyl'а (1 проц.) и т. п. Когда катетер лежит правильно, т. е. введен на надлежащую глубину, то пузырь пуст, позывов нет; для этого катетер вводят до появления мочи, вытягивают его осторожно обратно до прекращения истечения мочи, и, в заключение, продвигают его снова вперед до появления истечения мочи каплями. Теперь катетер лежит правильно, что может быть проконтролировано впрыскиванием в пустой пузырь раствора; впрыснутое количество должно стечь обратно полностью. В таком, именно, положении катетер должен быть надежно фиксирован; из многочисленных предложений мы укажем лишь способ **Хольцова.** При способе **Хольцова** пригодном и для амбулаторного лечения, берется шелковая или бумажная нить в 40-50 снтм. длины, сложенная вдвое; в середине двойной нити делают узел. После того на месте перегиба двойной нити последняя перерезается ножницами; таким образом получают узел, от которого идут четыре конца нити. Два конца этой четверной нити привязываются к катетеру у узла; нити оказываются, таким образом, привязанными к катетеру, от которого отходят четыре нити. Помощник, resp. сам больной, приподымает эти нити; позади glans penis обводят тонкий и неширокий слой ваты, концы нитей опускаются и раскладываются по стволу приблизительно симметрично, над ними соответственно положению ваты обводят вокруг ствола довольно толстую нить длиною около 20 снтм., которая и завязывается не особенно туго, но и не слабо. К этой круговой нити привязываются концы идущих от катетера четырех нитей. Самое важное при этом способе—степень стягивания круговой нити. При слабом стягивании круговая нить соскользает с члена и фиксация катетера уничтожится; при очень тугом стягивании нити произойдет стягивание сосудов и отек головки члена. Во всяком случае лучше стянуть потуже чем слабо, так как при появлении отека больной может сам перерезать круговую нить.

Вторым основным правилом при катетеризации по поводу острой задержки мочи на почве гипертрофии предстательной железы является требование медленного и в большинстве случаев постепенного опорожнения растянутого мочевого пузыря, во избежание возможных при быстром и полном его опорожнении кровотечений и развития уремии и уросепсиса. Забегая несколько вперед, должен сказать, что течение симптомокомплекса,

Digital Library (repository)
of Tomsk State University
http://vital.lib.tsu.ru

свойственного гипертрофии предстательной железы, принято разделять на три периода:

1) период предвестников, resp. раздражения или гиперемии.

2) период остаточной мочи resp. хронической неполной задержки мочи.

3) период полной хронической задержки мочи с значительным растяжением мочевого пузыря; в этом периоде наблюдается и своеобразная форма недержания мочи на почве задержания ее в виде непроизвольного мочеиспускания по каплям (ischuria paradoxa).

Дело в том, что расстройства мочеиспускания при гипертрофии prostatae наростают по мере ослабления сократительной способности мочевого пузыря. В начале болезни механическое препятствие к свободному опорожнению пузыря, в виде увеличенной prostatae, преодолевается компенсаторной гипертрофией мочепузырной мускулатуры, и мочевой пузырь при акте мочеиспускания опорожняется целиком. Если препятствие со стороны prostatae наростает, а компенсаторная способность пузыря исчерпана, то мускулатура пузыря начинает сдавать, что сказывается утратой пузырем способности опорожняться целиком. С этого момента после всякого мочеиспускания остается в пузыре некоторое количество мочи, так называемая **остаточная моча**. Наличность этой последней указывает на переход болезни во второй ее период. Постепенно увеличивающееся количество остаточной мочи, равносильное хронической неполной задержке мочи, ведет с определенного момента к постепенно усиливающемуся растяжению полости мочевого пузыря, с наростающим ослаблением пузырной мускулатуры, атрофией и дегенерацией ее. Наступает, наконец, момент, когда мочевой пузырь в силу этого окончательно теряет способность к активному выведению мочи; болезнь перешла, таким образом, в последний период, т. е. период полной хронической задержки мочи с растяжением мочевого пузыря. Благодаря длительному застою мочи в пузыре, развивается застой и расширение и вышележащих отделов мочевых путей, т. е. мочеточников и почечных лоханок, пагубно отражающихся и на почечной паренхиме.

Понятно поэтому, что катетеризация, производимая с целью устранения острой задержки мочи на почве гипертрофии предстательной железы, имеет место при различных условиях, сообразно стадии заболевания. При острой задержке мочи во второй стадии мы имеем пузырную мускулатуру, не лишенную еще сократительной способности, и пузырь способный в силу этого сократиться по устранению растяжения мочей; в подобном случае допустимо медленное опорожнение мочевого пузыря катетером даже до суха. Острая задержка мочи в третьей стадии противопоказует полное опорожнение пузыря за один прием во избежание вышеупомянутых осложнений, при случае жизнеопасных. Но, производится ли катетеризация при острой задержке мочи в первом или втором случае, опорожнение пузыря должно производиться медленно и тотчас же должно быть прекращено в случае появления примеси крови к моче. Медленность выпускания мочи достигается применением катетера подходящего калибра (см. выше), а в целях посте-

Digital Library (repository)
of Tomsk State University
http://vital.lib.tsu.ru

Табл. XIII

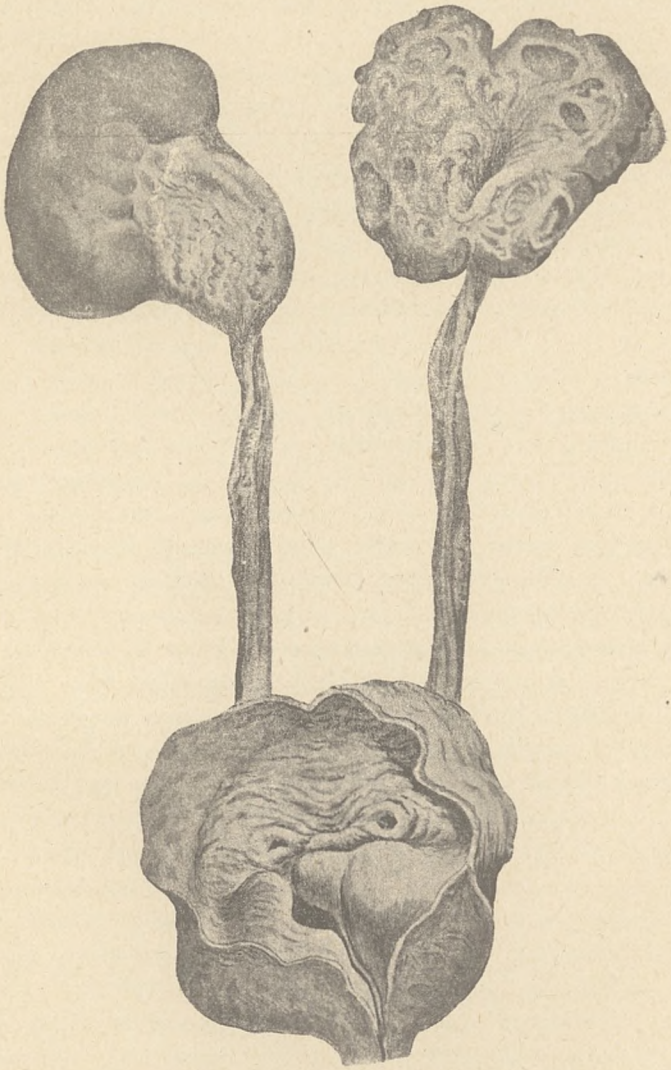

Гипертрофия предстательной железы с расширением мочеточников, почечных лоханок и вторично сморщенными кистовидно перерожденными почками.

по Burklardt и Polano.

Digital Library (repository)
of Tomsk State University
http://vital.lib.tsu.ru

Digital Library (repository)
of Tomsk State University
http://vital.lib.tsu.ru

пенности опорожнения при полном задержании мочи придерживаются схемы хотя бы такой, как нижеследующая, заимствованная у Portner'a.

1-й сеанс: выпускают 300 кб. снт. мочи и вливают в пузырь 200 кб. снт. sol. argenti nitrici resp. protargoli 1 : 1000.

2-й сеанс: выпускают 300 кб. снт. содержимого пузыря и вливают в пузырь 100 кб. снт. указанных растворов.

3-й сеанс: выпускают 300 кб. снт. содержимого пузыря и вливают 50 кб. снт. раствора.

Таким образом, в течение первых суток лечения содержимое мочевого пузыря уменьшилось, благодаря трехкратной катетеризации всего на 1/2 литра, т. к. часть выпущенной жидкости замещена антисептическим раствором. Этот последний прием в первую голову направлен к предупреждению занесения в пузырь инфекции resp. развития цистита, если его еще не было, и к лишению имеющейся уже в пузыре инфекции подходящего для развития питательного субстрата и, следовательно, к лечению цистита. Кроме упомянутых растворов охотно пользуются еще и 3% sol. acidi borici в случаях, где пузырь еще не инфецирован.

На второй и третий день выпускают 2—3 раза в день по 500 кб. снт. и вводят каждый раз в пузырь по 100 кб. снт. антисептического раствора. В последующие дни количество выпускаемой при каждой катетеризации мочи увеличивается на 100 кб. снт. по сравнению с предыдущей. Значительное увеличение содержания белка в моче показует более медленный темп опорожнения пузыря. Таким образом, к концу недели мочевой пузырь опорожнивается вполне, при чем больной все время остается в постели. В дальнейшем больной подвергается систематической катетеризации по 2 раза в день (утром и вечером) с заключительным промыванием пузыря один раз в день 3% sol. acidi borici или sol. Hydrargyri oxycyanati 1 : 5000 и другой раз раствором argenti nitrici или protargol'я (1 : 1000). Для более полного воздействия на внутреннюю поверхность мочевого пузыря полость его наполняется при этом полностью, но при ничтожном давлении. Столько по отношению к технике опорожнения мочевого пузыря.

Остается еще подчеркнуть обязательность производства катетеризации с тщательным соблюдением требований асептики, так как опасность занесения инфекции у простатика особенно велика и чревата последствиями.

Руки дезинфецируются общепринятым порядком. Головка penis'a обмывается смоченным в растворе сулемы (1 : 1000) ватным шариком. Передняя уретра промывается, в случае наличности отделяемого, из обыкновенной трипперной спринцовки раствором acidi borici (3%) resp. Hydrargyri oxycyanati (1 : 5000). Катетеры, за отсутствием „белых" и резиновых, выносящих кипячение (в простой воде, но не содовом растворе), могут быть стерилизуемы паром. При употреблении отдельного катетера только для данного больного и отсутствии приспособлений для стерилизации паром, вполне достаточен и следующий способ дезинфекции: чисто вымытыми руками катетер моется в струе не теплой воды (иначе инструмент раскисает) 3 минуты шариком стерильной ваты с мылом и затем,

Digital Library (repository)
of Tomsk State University
http://vital.lib.tsu.ru

хорошо ополоснутый погружается на 10 минут в раствор сулемы (1 : 1000) или более индифферентный для уретры раствор Hydrargyri oxycyanati (1 : 5000). После этого катетер годен к употреблению и вводится с соблюдением упомянутых требований асептики в пузырь хорошо смазанный стерильным преимущественно ol. vaselini, ol. amygdalarum и т. п. После дезинфекции сулемой катетер до введения в уретру предварительно смывается стерильной водой или борным раствором, что делается в предупреждение раздражающего действия на слизистую уретры. После употребления катетер снова очищается только что указанным путем и сохраняется сухим в закрываемой пробкой стеклянной трубке resp. чистом полотенце и т. п.

Покончив с техникой катетеризации, приглашаю Вас снова сосредоточить внимание на больном. Очевидно, что опорожнение пузыря доставило ему большое облегчение: измученный предыдущей бессонницей, сейчас он спокойно спит. От бывшего растяжения мочевого пузыря, на глаз, ничего не осталось; мочи выпущено около двух литров, при чем она совершенно прозрачна, что указывает на отсутствие инфекции мочевого пузыря. Вы видите, также, что я позволил себе в данном случае опорожнить пузырь целиком; и сделал это потому, что, имея у больного задержку мочи впервые и при том при наличности энергичных сокращений пузыря, я счел возможным расчитывать, что пузырь сумеет сократиться вслед за опорожнением его; в виде предосторожности опорожнение велось медленно, через катетер небольшого калибра, и совершилось без всяких намеков на кровотечение в полость мочевого пузыря. Малейшая примесь крови к моче заставила бы нас прекратить дальнейшее выпускание мочи и даже восполнить часть выпущенной мочи вливанием в пузырь раствора acidi borici для поднятия внутри-пузырного давления. Сейчас мы сделаем вливание 100 кб. снт. раствора протаргола (1 : 1000), но лишь из вышеуказанных профилактических соображений.

Теперь, прежде чем мы приступим к об'ективному исследованию больного, зададимся вопросом, в чем же собственно заключаются в данном случае пред'являемые им расстройства мочеиспускания. Несомненно, что Вы имеете пред собою сочетание двоякого сорта расстройств; с одной стороны учащенные и крайне болезненные позывы на мочу при невозможности их удовлетворения ясно говорят Вам за расстройства акта мочеиспускания в форме задержания мочи (retentio urinae), а растянутый до пупка мочевой пузырь является красноречивым тому свидетелем. С другой стороны вы видите картину недержания мочи (incontinentia urinae), так как последняя, хотя и по каплям, но все время непроизвольно течет наружу, не отражаясь нисколько на степени растяжения мочевого пузыря. Такое, казалось бы, неестественное сочетание задержания мочи с одновременным недержанием ее носит название парадоксального недержания мочи (ischuria paradoxa). При этом Вы имеете растянутый ad maximum пузырь, и от скопившейся в нем мочи стекает наружу лишь то, что подымется выше уровня сфинктера. Ischuria paradoxa, свидетельствуя о наличности задержки мочи в растянутом мочею мочевом пузыре, является

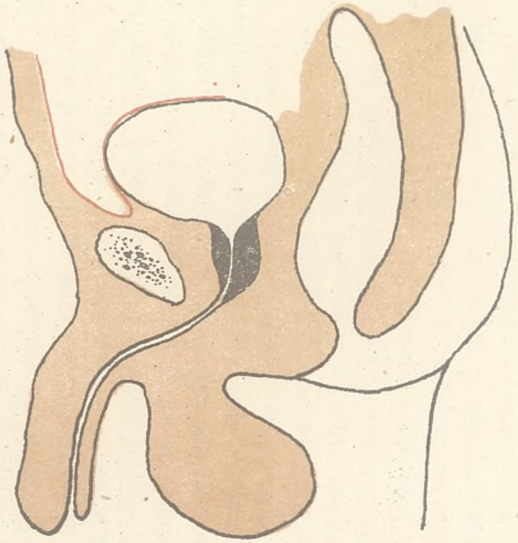

1.

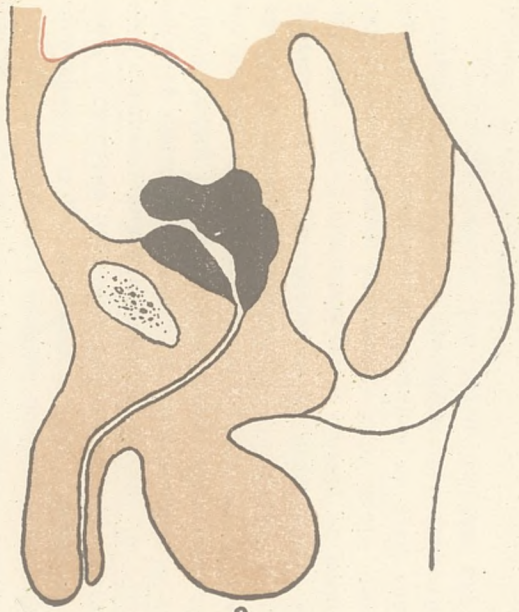

2.

1. Нормальная уретра.—2. Изменения ея при гипертрофии предстательной железы; увеличение всех долей, растяжение пузыря, отхождение кверху переходной брюшинной складки.

по Burkhardt и Polano.

Digital Library (repository)
of Tomsk State University
http://vital.lib.tsu.ru

Digital Library (repository)
of Tomsk State University
http://vital.lib.tsu.ru

Digital Library (repository)
of Tomsk State University
http://vital.lib.tsu.ru

симптомом чрезвычайной важности в дифференциально-диагностическом отношении, т. к. встречается преимущественно при задержке мочи на почве крайних степеней 1) сужения мочеиспускательного канала, 2) гипертрофии предстательной железы и 3) заболевания спинного мозга, чаще всего спинной сухотки (tabes).

Если Вы имеете пред собой суб'екта еще молодого с гонореей или травмой промежности в анамнезе, то в качестве причины задержки мочи естественнее ожидать развившейся на этой почве стриктуры мочеиспускательного канала; установить наличность таковой об'ективно не трудно, исследуя канал эластическим с оливой на конце бужем № 18-20 Charr. У больного за 50 лет, особенно же неболевшего гонореей, наиболее частой причиной является гипертрофия prostatae, к приемам распознавания коей мы сейчас перейдем. И, наконец, при отсутствии стриктуры уретры и гипертрофии prostatae необходимо обратиться к исследованию центральной нервной системы больного, и прежде всего на tabes; за наличность последнего говорят: неравномерность зрачков и отсутствие в них реакции на свет, отсутствие коленных рефлексов, атаксия и так называемые табетические кризы; не без значения и lues в анамнезе таких больных.

По отношению к нашему больному, не страдавшему ни гонореей, ни lues'ом, наиболее естественным будет, поэтому, остановиться в первую голову на предположении о наличности гипертрофии предстательной железы и прежде всего произвести исследование его именно в этом направлении.

Для определения гипертрофии предстательной железы мы пользуемся: 1) исследованием путем ощупывания железы со стороны прямой кишки, 2) исследованием бужом со стороны мочеиспускательного канала и 3) цистоскопией.

Пальцевое исследование предстательной железы per rectum представляет собою общедоступный и чрезвычайно важный прием исследования. Ценность его умаляется постолько, посколько такое исследование дает ответ лишь на вопрос о состоянии боковых долей предстательной железы, но не так наз. средней ее доли, выступающей в случае гипертрофии в сторону полости мочевого пузыря. При нормальных условиях, введя в rectum находящегося в коленно-локтевом положении больного хорошо смазанный жиром указательный палец, облеченной в резиновую перчатку руки, нащупывают сквозь переднюю стенку прямой кишки, на некотором расстоянии кверху от сфинктера, предстательную железу. В нормальных условиях она величиней с каштан и продольным срединным желобком, хорошо прощупываемым, разделяется на приблизительно равные боковые половины.

Если железа явно выдается в сторону прямой кишки, или если ощупывающий палец (рука должна быть хорошо прижата к промежности) не может достать верхней границы предстательной железы, то это является верным признаком гипертрофии боковых resp. задних долей ее, при чем в таких случаях железа обычно увеличена и в поперечнике. В случае увеличения одной только боковой доли, или-же неравномерного увеличения обоих, картина изменяется лишь постолько, посколько нарушается сим-

Digital Library (repository)
of Tomsk State University
http://vital.lib.tsu.ru

метрия увеличенного органа. Гипертрофированные боковые, как сказано, доли выдаются в сторону прямой кишки resp. в сторону вогнутости крестца, и потому, именно, и доступны определению со стороны просвета прямой кишки. Отсутствие их увеличения не исключает еще возможного наличия гипертрофии prostatae и, именно, так наз. средней ее доли, что лучше всего определяется путем цистоскопии. Впрочем, иногда и при исследовании предстательной железы per rectum указанием на гипертрофию средней ее доли может служить состояние срединной продольной борозды на задней поверхности prostatae; в таких случаях орган на ощупь не увеличен, срединная-же борозда кончается на половине, приблизительно, высоты задней поверхности prostatae, сменяясь дальше кверху выпячиванием. Нужно также иметь в виду, что при гипертрофии боковых долей увеличение железы может идти не только кзади, но и в сторону полости мочевого пузыря; иногда-же имеется лишь это последнее, и тогда оно доступно определению путем цистоскопии.

Производя исследование per rectum у данного больного, я констатирую наличность значительного увеличения задних долей предстательной железы, выпячивающихся в сторону просвета прямой кишки; поверхность железы довольно гладкая, консистенция повсюду одинаковая, равномерно-плотная; болезненности при ощупывании не отмечается. Такими данными исследования предположение о гипертрофии предстательной железы, как причине острой задержки мочи, вполне подтверждается. Но такое пальцевое исследование со стороны прямой кишки не дает еще ответа на вопрос, нет-ли одновременно разрастания боковых долей и в сторону мочевого пузыря, не увеличена-ли также и так наз. средняя доля железы, или-же расстройства мочеиспускания обусловлены лишь той деформацией простатического отдела уретры, которая вызвана сжатием ее с боков увеличенными боковыми долями предстательной железы. На эти вопросы ответ можно получить, исследуя уретру бужом и особенно при помощи цистоскопии. Последняя одна только в состоянии уяснить нам состояние предстательной железы при увеличении последней исключительно в сторону мочевого пузыря, а равно и в начальных стадиях гипертрофии предстательной железы. Нужно только помнить, что, если введение цистоскопа в пузырь, в начальных стадиях гипертрофии предстательной железы, не встречает каких-либо особенных затруднений, то цистоскопия в случаях выраженной гипертрофии всегда является делом трудным, травматизирующим, а иногда и невыполнимым (с'ужение, искривление и неподатливость простатической уретры, удлиннение ее, легкая кровоточивость). Поэтому безоговорочное применение цистоскопа во всех случаях гипертрофии предстательной железы не может и не должно иметь места; но, где она показана и технически выполнима, там она дает весьма характерные и пригодные для распознавания цистоскопические картины.

Начальные стадии гипертрофии prostatae характеризуются цистоскопически изменением нормальной картины складки sphincteris interni в том смысле, что ровный, слегка вогнутый его край, становится неровным,

Digital Library (repository)
of Tomsk State University
http://vital.lib.tsu.ru

1.

2.

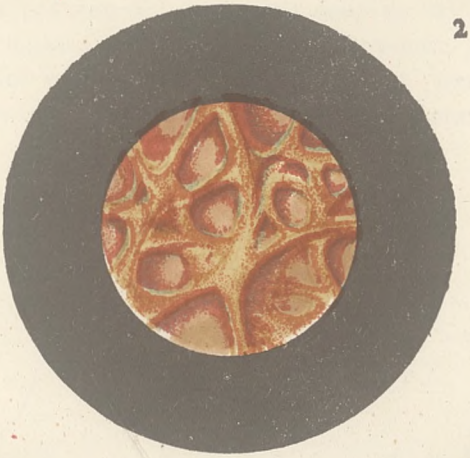

3.

4.

5.

ЦИСТОСКОПИЧЕСКИЕ КАРТИНЫ:

1.—Нормальная картина полулунной складки sphincteris interni, слизистой пузыря и воздушного пузыря (по Nitze).
2.—Свойственная равномерной гипертрофии боковых долей prostatae картина ущельеобразного изменения складки sphincteris interni (по Nitze).
3.—Бревенчатый пузырь (по Nitze).
4.—Изолированная гипертрофия средней доли (по Jahr'y); бревенчатый пузырь, отверстие мочеточника.
5.—Тоже (по Федорову).

Digital Library (repository)
of Tomsk State University
http://vital.lib.tsu.ru

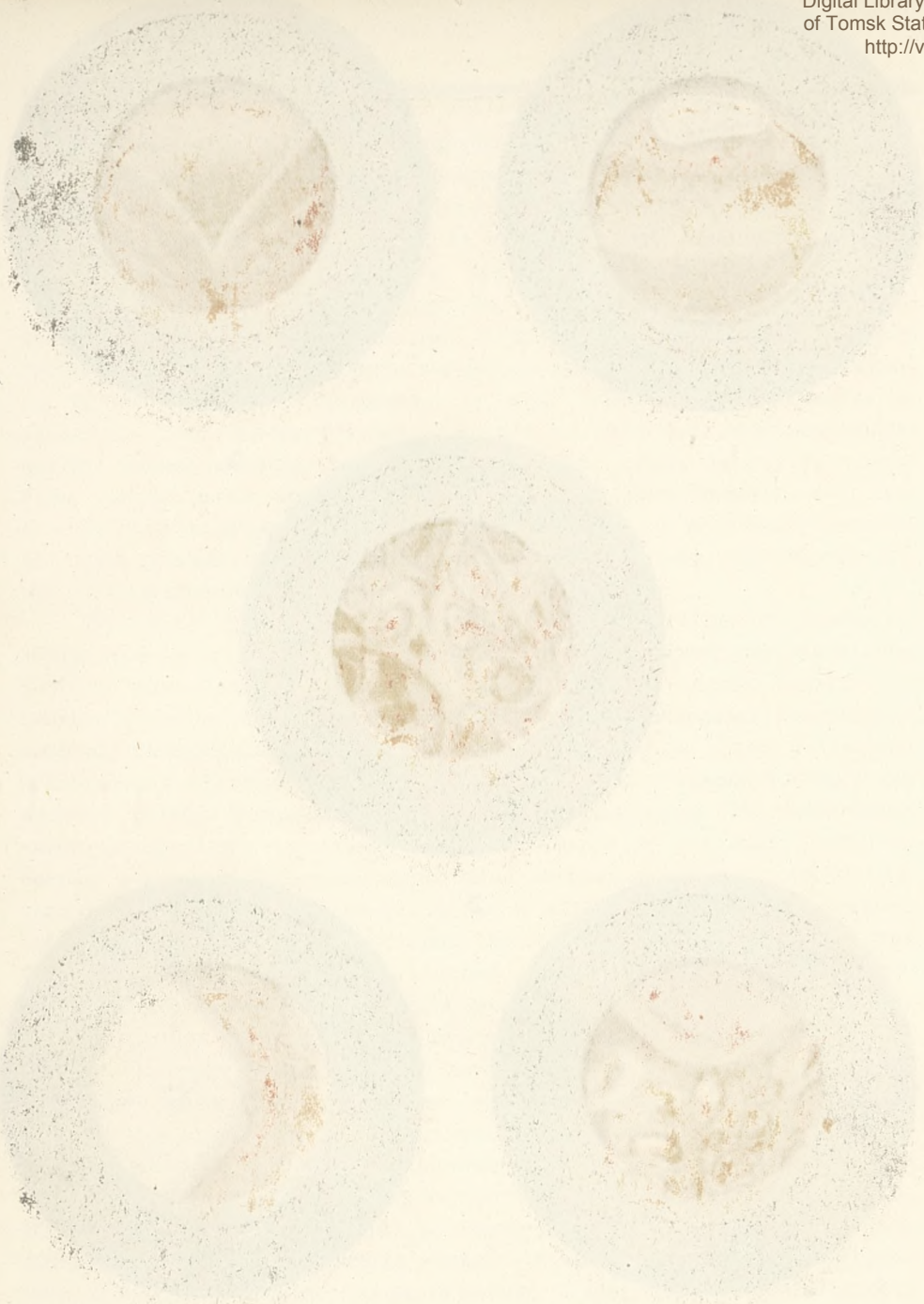

Digital Library (repository)
of Tomsk State University
http://vital.lib.tsu.ru

с выступами и углублениями на нем. Гипертрофии боковых долей свойственна картина ущелеобразного или в виде ворот входа в пузырь; при этом цистоскоп обращен клювом кверху. При наличии гипертрофии средней доли, при обращенном книзу клюве цистоскопа, последняя рисуется в верхней части поля зрения в виде большей или меньшей величины свисающего книзу выступа. Отверстия мочеточников сплошь и рядом можно увидеть лишь при более значительном, чем при цистоскопии в обычных условиях, наполнении пузыря; т. е. вместо обычных 150—200 кб. снтм. приходится наполнить пузырь 300 и даже больше кб. снт. жидкости, причем в таких условиях становится доступным осмотру и запростатический карман с могущими скрываться в нем камнями мочевого пузыря. Наконец, как выражение рабочей гипертрофии детрузора, мы имеем картину так наз. бревенчатого пузыря (Trabekelblase, vessie à colonnes).

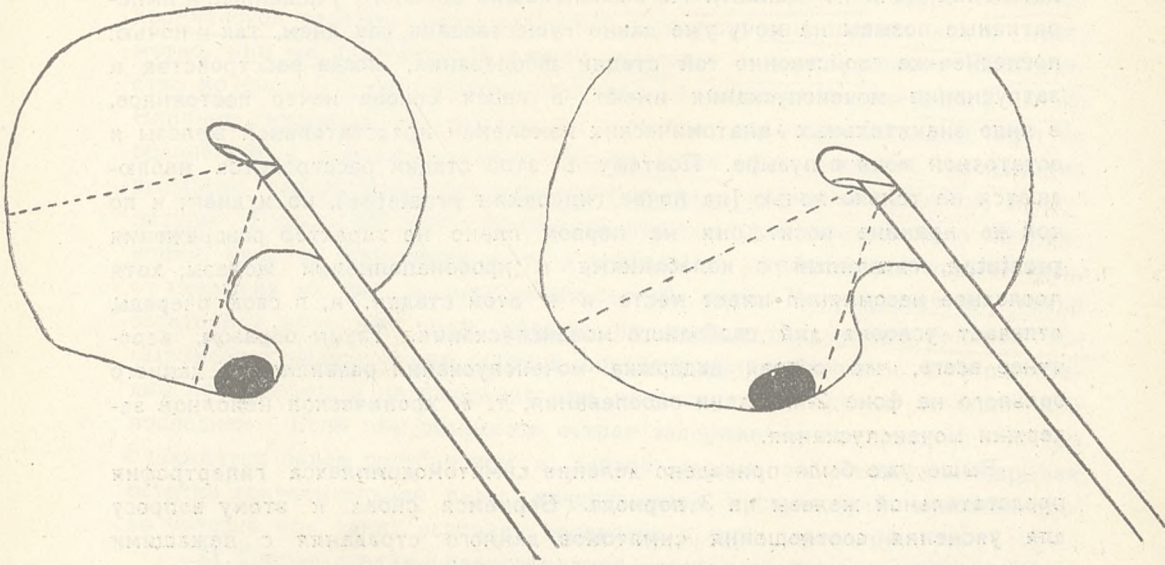

Исследование бужом, конечно, ни в какую параллель с исследованием при помощи цистоскопа идти не может. Все-же при его помощи можно ориентироваться относительно направления мочеиспускательного канала, (уклонение бужа в ту или иную сторону), его длины (обычно увеличенной) и характера имеющихся препятствий ко введению инструмента (различных по своей локализации при гипертрофии средней и боковых долей).

Производство цистоскопии у нашего больного в данный момент не является показанным, так как не может дать ничего пригодного в интересах терапии наличной у него острой задержки мочеиспускания; что гипертрофия prostatae у больного есть, это несомненно выяснено исследованием через прямую кишку; более-же детальное распознавание возможных изменений железы в сторону полости пузыря для данного момента для нас не важно. Но катетеризация пузыря при помощи эластического катетера Mercier № 14 Charr. показала удлиннение канала, с'ужение простатического его отдела и его извилистость, каковая, между прочим, ясно видна из

Digital Library (repository)
of Tomsk State University
http://vital.lib.tsu.ru

изменившейся формы дистального конца употребленного для катетеризации катетера.

Выпущенная катетером моча совершенно прозрачна, в смысле окраски не водяниста, не содержит белка. Из этого мы делаем вывод, что инфекция в данном случае отсутствует, и что функция почек не нарушена.

В какой стадии болезни находится данный больной? Когда видишь больного с гипертрофией предстательной железы впервые и при том в стадии острой задержки мочеиспускания, то ответить на этот вопрос не так легко, так как острая задержка мочеиспускания может наблюдаться в любой из трех стадий этого заболевания. Судя по тому, что больной до момента развития острой задержки мочился самопроизвольно и не представлял феномена ischuriae paradoxae можно исключить 3-й стадий болезни стадий хронической полной задержки мочеиспускания или непроизвольного истечения мочи по каплям). Но беспокоившие больного учащенные и императивные позывы на мочу уже давно существовали, как днем, так и ночью; последнее-же свойственно той стадии заболевания, когда расстройства и затруднения мочеиспускания имеют в своей основе нечто постоянное, в виде значительных анатомических изменений предстательной железы и остаточной мочи в пузыре. Поэтому в этой стадии расстройства наблюдаются не только ночью (на почве гиперемии prostatae), но и днем; и по той-же причине носят они на первом плане не характер раздражения prostatae, связанный с колебаниями в кровонаполнении железы, хотя последнее несомненно имеет место и в этой стадии, и, в свою очередь, отягчает условия для свободного мочеиспускания. Таким образом, вероятнее всего, что острая задержка мочеиспускания развилась у данного больного на фоне 2-й стадии заболевания, т. е. хронической неполной задержки мочеиспускания.

Выше уже было приведено деление симптомокомплекса гипертрофии предстательной железы на 3 периода. Вернемся снова к этому вопросу для уяснения соотношения симптомов данного страдания с лежащими в его основе изменениями предстательной железы.

1). Стадия раздражения resp. гиперемии характеризуется наличностью учащенного и затрудненного мочеиспускания с той особенностью, что симптом этот выражен преимущественно, если не исключительно, по ночам. Это указывает на то, что за первопричину такого явления нельзя считать незначительное еще само по себе механическое препятствие к опорожнению мочевого пузыря в лице умеренного увеличения prostatae, иначе расстройства мочеиспускания должны были-бы в одинаковой мере иметь место и днем и ночью. Полагают поэтому, что причинным моментом является гиперемия prostatae, как она имеет место уже в условии лежачего положения в постели и в тепле; и, наоборот, днем, когда больной находится в движении, условия кровообращения в железе улучшаются, и явления раздражения со стороны гиперемизированной и отечной пузырной шейки отпадают. В том-же направлении действует все то, что способно усилить кровонаполнение тазовых органов и в частности prostatae, как-то: запоры,

Digital Library (repository)
of Tomsk State University
http://vital.lib.tsu.ru

coitus, неподходящие пища и напитки, особенно принятые на ночь. Характерно, что, ощутив ночью позыв на мочу, больной не в состоянии выпустить мочу немедленно: проходит несколько времени, иногда несколько минут, прежде чем моча начнет выделяться, при чем струя мочи вялая, а одноразовая порция выпущенной мочи тем меньше, чем больше частота позывов. В этой стадии болезни пузырь при акте мочеиспускания опорожняется целиком, и контроль при помощи катетера показывает отсутствие остаточной мочи. Эта стадия может тянуться месяцами и годами, прерываясь или нет периодами острой задержки мочи. Хотя это и не составляет правила, но даже однократная острая задержка мочи, не устраненная достаточно быстро, способна перевести больного в следующий, второй стадий болезни.

2) В эту вторую стадию — период остаточной мочи resp. неполной хронической задержки мочи — больной переходит или постепенно и незаметно, или же в результате острой задержки мочеиспускания. Расстройства мочеиспускания прежнего характера, но наблюдаются уже днем и ночью. Влияние гиперемии несомненно, но отступает на второстепенный план по сравнению с моментом чисто механическим (значительное увеличение prostatae, раздражение пузырного сфинктера, ослабление пузырной мускулатуры). Пузырь потерял способность полного самопроизвольного опорожнения, имеется остаточная моча в постепенно наростающих количествах, от немногих кб. снт. до нескольких сот кб. снтм. Чем больше в пузыре остаточной мочи, тем чаще позывы на мочу, и тем меньше больной испытывает удовлетворения от акта мочеиспускания. Нередки в этой стадии необходимость натуживания при мочеиспускании, равно и боли при последнем. Если присоединится острая задержка мочеиспускания, то она отражается более пагубно чем в первой стадии заболевания, подрывая остатки сократительной силы мочепузырной мускулатуры; слишком легко болезнь при таких условиях переходит в свой последний.

3) Третья стадия — период полной хронической задержки мочеиспускания или парадоксальнаго недержания мочи (ischuria paradoxa). Способность произвольного мочеиспускания утрачена, и больной лишь большими усилиями брюшного пресса в состоянии выдавить из переполненного пузыря несколько кб. снтм. мочи. На ряду с этим наблюдается непроизвольное истечение мочи по каплям из переполненного до крайности мочевого пузыря (недержание на почве задержания мочи). Эта стадия заболевания представляется наиболее опасной, так как не остается без пагубного влияния на организм больного. Больные, не испытывая в отсутствии осложнений (инфекция, кровотечения, камни) особых болевых ощущений, худеют, бледнеют, теряют аппетит и, наоборот ощущают сильную жажду, жалуются на тошноту, головные боли. Явления эти суть выражение хронического отравления застаивающейся мочей и недостаточного освобождения организма от продуктов обмена веществ, благодаря недостаточной функции почек; и выражены они тем сильнее, если к застою мочи присоединится и инфекция мочевых путей. Тогда развивается картина urosepsis'а, легко сводящего таких больных в могилу.

Digital Library (repository)
of Tomsk State University
http://vital.lib.tsu.ru

Начерченная, несколько схематизированная, картина течения гипертрофии предстательной железы способна отягчаться различными привходящими осложнениями, каковы самопроизвольные **кровотечения** из резко гиперемированной слизистой простатического отдела уретры, или же вызванные актом катетеризации; **цистит** с последующим распространением инфекции по столбу застоявшейся мочи на расширенные вышележащие отделы мочевых путей (уретерит, пиэлит, пиэлонефрит, пионефроз), **простатит, эпидидимо-орхит.**

Переходя теперь к терапии гипертрофии предстательной железы, приходится прежде всего указать на то обстоятельство, что причинного лечения не существует, так как причины развития данного страдания нам не известны. Да и относительно анатомо-гистологического субстрата страдания до самого последнего времени существовали довольно неясные и весьма противоречивые взгляды (гипертрофический, воспалительный, неопластический процессы). В нашем представлении клинический симптомокомплекс гипертрофии предстательнной железы связан в своей основе с чисто механическим моментом, т. е. теми препятствиями к свободному опорожнению мочевого пузыря, которые создаются самым фактом структурных и об'емных изменений в prostata. И все наши лечебные мероприятия направлены главнейше на устранение либо последствий механическаго препятствия (катетеризация) или же на устранение самого препятствия оперативным путем (prostatectomia, операция Bottini). Эмпирия, в лице предложенной Fuller-Freyer'ом чрезпузырной простатектомии, привела к установлению несомненнаго преимущества последней перед промежностной простатектомией. Большая же практика чрезпузырной простатектомии частью прямым, частью косвенным путем привела к значительному обогащению наших знаний **о сути изменений, лежащих в основе так наз. гипертрофии предстательной железы,** каковую мы представляем себе следующим образом.

Как известно, предстательная железа охватывает самый задний отдел уретры, который в свою очередь пронизывает железу по направлению от ее основания к верхушке и при том так, что большая часть железы располагается кзади и с боков уретры. В этой своей лежащей позади уретры части, в направлении от основания к мочеиспускательному каналу, железа пробуравливается двумя семявыносящими протоками, открывающимися на colliculus seminalis. Именно эта часть основания prostatae, заключенная между семявыносящими протоками и уретрой, носит уже в норме название isthmus prostatae или средней ее доли (доля Home'a) по одним авторам; по взглядам же других средняя доля есть всегда результат патологических изменений в prostata. Вещество предстательной железы, кроме собственно железистой паренхимы и соединительно-тканной стромы, содержит в большом количестве гладкие мышечные волокна, которые в основании prostatae образуют сильный кольцевидный Zphincter vesicae internus, окружающий уретру и находящийся в связи с мускулатурой пузыря.

Digital Library (repository)
of Tomsk State University
http://vital.lib.tsu.ru

На уровне же перепончатой части уретры они сплетаются с поперечно-полосатой мускулатурой sphincteris vesicae ext. Остальная часть мускулатуры prostatae окружает ее железистую часть, способствуя опорожнению секрета последней.

Много было положено труда на уяснение распределения собственно железистого вещества в толще prostatae. По Tandler'у и Zuckerkandl'ю железистое вещество в главной своей массе сгруппировано соответственно боковым долям железы, затем в лежащей между ними средней доле и, наконец, в ничтожном количестве в части prostatae, лежащей впереди уретры; кроме этих больших железистых скоплений, в слизистой всего простатического отдела уретры расположено, и местами даже весьма густо, большое количество более мелких железок (Albarrany). **Гриненко**, на основании серий поперечных и продольных срезов через всю нормальную предстательную железу, отрицает существование подразделения последней на доли, допуская таковое лишь практических удобств ради. В согласии с Albarran'ом он различает две в известной мере обособленные группы железистой ткани в prostata. Одна—центральная—в виде более мелких периуретральных железок, открывающихся короткими выводными протоками прямо в уретру, тянется по всему протяжению простатической части уретры и отграничивается круговым слоем гладких мышечных волокон от второй—периферической—группы. Последняя же представляется в виде одной общей массы более развитых железок, собственно железистой ткани prostatae, подковообразно окружающей уретру сзади и с боков и почти полным кольцом замыкающей ее на уровне середины семенного бугорка.

При микроскопическом исследовании так наз. гипертрофии предстательной железы обычно констатируют преимущественное увеличение количества железистой ткани с образованием аденоматозных узлов. Процесс явно носит характер новообразовательного (Albarran), аденоматозного; фибро-мышечные элементы тоже принимают участие в процессе разрастания и, сообразно выраженности и характеру последнего, можно говорить о чистой аденоме, либо фибро-аденоме и фибро-мио-аденоме.

Эта аденома, как оказывается, развивается за счет вышеупомянутой центральной группы железистого вещества, т. е. исключительно за счет аденоматозного перерождения группы периуретральных железок, расположенных непосредственно под слизистой простатического отдела уретры, от orificium internum до уровня впадения семявыносящих протоков; при своем развитии она отдавливает к периферии здоровую ткань собственно prostatae—периферическую ее группу. Последняя и формирует так наз. хирургическую капсулу, из коей и вылущаются при операции простатектомии аденоматозные узлы; при наличии вокруг узла более или менее выраженной фибро-мускулярной оболочки отдавленное и атрофированное вещество железы остается на месте целиком, если вылущение ведется правильно, т. е. по наружной поверхности фибро-мускулярной оболочки; в противном случае часть железистого вещества уносится вместе с экстирпиро-

Digital Library (repository)
of Tomsk State University
http://vital.lib.tsu.ru

ванным узлом, часть же его остается на месте. Таким образом при так наз. чрезпузырной простатектомии удаляется не prostata целиком, а лишь аденоматозно-перерожденная часть ее. Так как, далее, аденоматозные узлы развиваются вокруг части уретры от crificium internum и до места впадения семявыносящих протоков, и тк. отделить узлы от покрывающей их слизистой уретры невозможно, то при удалении узлов удаляется обычно и соответственный отрезок уретры. Семявыносящие же протоки, проходящие в слое отдавленной ткани самой предстательной железы, имеют полную возможность сохраниться в целости. Получающийся таким путем дефект слизистой уретры восстанавливается вполне за счет соединения слизистой оболочки культи уретры со спускающейся навстречу с ней слизистой мочевого пузыря.

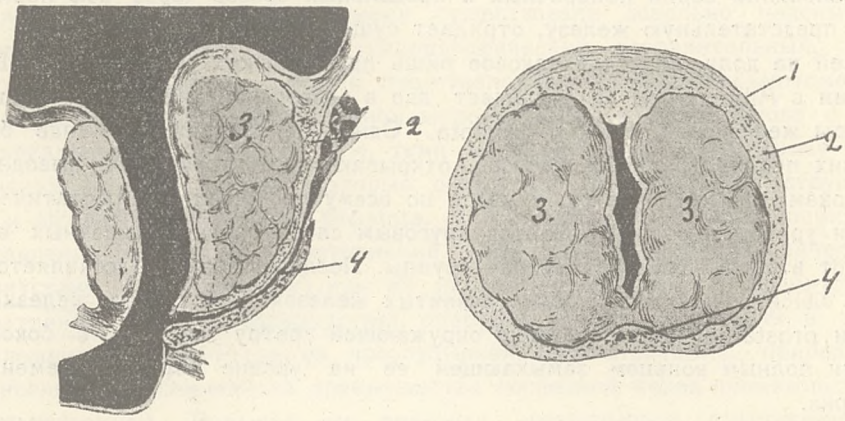

Возвращаясь теперь к вопросу о **лечении** гипертрофии предстательной железы, приходится констатировать, что если мы не может предупредить ее развития, то тем менее обладаем сколько нибудь верными возможностями добиться уменьшения размеров раз уже измененной железы. Предложенная в свое время для этой цели кастрация оставлена совершенно; перевязка же resp. иссечение куска из семявыносящего протока, способные при условиях точно неизвестных уменьшать в отдельных случаях наклонность prostatae к гиперемическому набуханию, могут eoipso найти себе применение преимущественно в первой стадии страдания. Таким образом лечение направляется либо на устранение самого механического препятствия к свободному мочеиспусканию путем удаления гипертрофированной prostatae (лечение радикальное), либо на устранение лишь связанного с механическим препятствием недостаточного опорожнения мочевого пузыря (лечение симптоматическое). Для этой последней цели неизбежна катетеризация пузыря, которая и поныне является суверенным методом лечения гипертрофии prostatae. И лишь в последнее время, благодаря усовершенствованию методики чрезпузырной простатектомии и уменьшению связанной с последней непосредственной послеоперативной смертности, показания к оперативному вмешательству при данном страда-

Digital Library (repository)
of Tomsk State University
http://vital.lib.tsu.ru

нии оказалось возможным расширить в известной мере за счет систематической катетеризации.

Оперативное лечение показано там, где катетеризация технически трудна или не переносится, благодаря вызываемым ею болям, кровотечениям, воспалительным осложнениям со стороны prosratae и яичка с придатком; далее при столь нередком сочетании гипертрофии prostatae с камнем мочевого пузыря, равно у больных, которые отчасти по недостаточному развитию, отчасти в силу чисто внешних условий не могут соблюсти тех условий, которые неизбежно связаны с производством этой хотя и небольшой, но весьма ответственной манипуляции. Сам по себе возраст не является противопоказанием к операции, но не нужно забывать и того, что, пользуясь катетером, можно в ряде случаев годами жить, не испытывая особых неудобств. Но если прибегать к операции, то несомненно выгоднее оперировать, покуда пузырная мускулатура не утратила еще окончательно своей сократительной способности; далеко зашедшие изменения в почках, с нарушением их функции, противопоказуют операцию. Кроме сказанного, в деле установки показаний и противопоказаний к операции мы руководимся общеустановленными нормами.

Для консервативного лечения гипертрофии предстательной железы целесообразно придерживаться известной схемы. В **первой** стадии болезни на первом месте стоят гигиенически-диэтетические предписания, направленные к предупреждению состояний конгестии железы, лежащей в основе симптомов болезни. Рекомендуется легкий, но питательный, удобоваримый стол, без острых, резко соленых и пряных блюд, равно как и резкое ограничение и даже запрещение спиртных напитков. Последний прием пищи и питья должен иметь место за несколько часов до отхода ко сну. Чрезвычайно важно не задерживать мочи в пузыре, что (званые обеды, заседания и т. д.) нередко служит непосредственной причиной приступа острой задержки мочеиспускания. Точно также опытом дознано чрезвычайно пагубное влияние на простатиков простуды, сидения на холодных предметах, остуживания ног (не вставать ночью с постели на холодный пол), продолжительной езды верхом resp. на велосипеде. Напротив того умеренное движение, забота о правильном опорожнении кишечника (легкие слабительные), как средства уменьшающие гиперемию железы, вполне показаны.

Для уменьшения явлений раздражения, сказывающихся учащением позывов на мочу, полезно применение в этой стадии болезни **наркотических суппозиториев** (Extr. belladonnae 0,01—0,03, или morphium muriaticum 0,01—0,02, pantopon 0,01, также Antipyrinum 0,5—1,0) по одной свечке на ночь в задний проход. В отдельных случаях хорошим эффектом сопровождается **систематическое бужирование толстыми металлическими бужами**; буж вводится в уретру на 3—5 минут сперва ежедневно, позже с промежутками в 1—2 дня, курс лечения тянется месяц и в случае успешности может быть повторяем после некоторого промежутка. Аналогично действуют, если хорошо переносятся, **инстилляции** ½—1 проц,

Digital Library (repository)
of Tomsk State University
http://vital.lib.tsu.ru

раствора argenti nitrici по Guyon'у в заднюю уретру; их можно применять одновременно с бужированием в дни, свободные от введения бужей.

Уже в этой первой стадии болезни могут наблюдаться приступы **острой задержки мочи**, возможно быстрая ликвидация коих крайне необходима во избежание вредного и стойкого пагубного влияния растяжения пузыря на сократительную способность мочевого пузыря. Средством устранения задержки служит опорожнение пузыря катетеризацией, о технике каковой было достаточно сказано выше.

Для облегчения акта катетеризации полезно анэстезировать уретру (новокаин-супраренин) или сделать подкожное впрыскивание морфия (1 кб. снтм. 1% раствора морфия, что составит 0,01 морфия). Если условия допускают, то предварительно можно попытаться добиться разрешения задержки назначением горячей сидячей ванны, постепенно повышаемой с 35° С до 42° С продолжительностью в 15—30 минут, что в комбинации с подкожным впрыскиванием морфия ведет иногда к положительному результату попытки мочеиспускания еще в ванне.

Если катетеризация встречает трудности (невозможность пройти катетером в пузырь, кровотечение), то следует прибегнуть к опорожнению пузыря при помощи надлобкового капиллярного прокола, что при растянутом мочевом пузыре технически легко и даже при повторном применении обычно не сопровождается осложнениями. В результате прокола resp. проколов гиперемия prostatae уменьшается и восстанавливается самопроизвольно мочеиспускание или становится возможным введение катетера. Прокол, соединенный с аспирацией (приборы Potain'a, Dieulafoy), делается иглой калибра № 2 Potain'a или таковой для спинно-мозговой анэстезии; игла вкалывается тотчас над лобком строго по средней линии живота, в направлении спереди назад, на глубину соответственно толще брюшной стенки (3—6 снтм.), при чем надо убедиться в свободоподвижности верхушки иглы; опорожнение пузыря высасыванием заканчивается, когда в пузыре остается 150—200 кб. снтм. мочи; во избежание попадания мочи в предпузырную клетчатку в момент удаления иглы, последняя извлекается резким движением при плотно закрытом пальцем наружном конце ее. Пункционное отверстие заклеивается (коллодийно-ватная, клеевая повязка). Само собою разумеется, что вся манипуляция должна быть выполнена с строжайшим соблюдением асептики.

Во второй стадии заболевания применение катетера и частота катетеризации находятся в связи с количеством остаточной мочи и степенью выраженности зависящей от последней частоты мочеиспускания. Поэтому при прозрачной остаточной моче до 100 кб. снт. лишь редко требуется катетеризация, которую уместно сделать на ночь.

При больших количествах остаточной мочи (до $^1/_2$ литра) нужна уже регулярная катетеризация утром и вечером с полным опорожнением пузыря. При еще больших количествах остаточной мочи (свыше $^1/_2$ литра) нужно катетеризовать 3-4 раза в сутки и даже чаще. Не следует забывать при этом, что, приступая при таких условиях к катетеризации впер-

Digital Library (repository)
of Tomsk State University
http://vital.lib.tsu.ru

вые, нельзя опорожнять пузыря целиком, как об этом уже говорилось выше; пузырь приучается к полному опорожнению катетером медленно и постепенно, согласно уже упомянутым правилам.

В третьей стадии болезни, при полной хронической задержке мочи, катетеризация проводится по тем же принципам, как и во-второй стадии с наличностью большого количества остаточной мочи. После каждой катетеризации пузырь должен быть промыт борным раствором, а в случае надобности один раз в день более энергично действующим sol. argenti nitrici resp. protargoli (1 : 1000).

Что касается, наконец, **оперативного** лечения гипертрофии предстательной железы, то под ним в настоящее время разумеется почти исключительно претендующая на радикализм так наз. prostatectomia или вернее удаление аденоматозно перерожденной ее части (аденома периуретральных желез). Из двух способов prostatectomiae—чрезпузырной и промежностной—наибольшим распространением пользуется простатектомия чрезпузырная, каковой мы исключительно и пользуемся. Ее несомненные преимущества—относительная легкость операции, сохранение половой потенции, возможность избежать побочных повреждений (свищи кишечные, мочевые и небольшая оперативная смертность при дву—resp. трехмоментном способе операции). Слабым местом долгое время являлся вопрос о наилучшем способе послеоперационного ухода в отношении опорожненного ложа предстательной железы, повлекший за собою множество предложений; но в настоящее время вопрос этот можно считать достаточно разработанным.

Техника надлобковой чрезпузырной простатектомии в том виде, как она делается мной такова. После обычных приготовлений, опорожненном катетером и дезинфецированном пузыре, операция делается при пустом пузыре в положении умеренного Trendelenburg'а. Анэстезия либо общая, либо лучше спинно-мозговая (приподнять верхнюю половину туловища) с предварительным за 15-20 минут впрыскиванием под кожу 0,01—0,015 морфия или пантопона. Типичное высокое сечение мочевого пузыря (см. операция камнесечения), достаточно широкое, чтобы можно было осмотреть полость пузыря и под контролем глаза сделать разрез слизистой пузыря в окружности внутреннего отверстия уретры. Разрез пузыря тщательно вшивается в кожный разрез, и таким образом поверхность раны в известной мере уединяется от соприкосновения с содержимым пузыря, в большинстве инфецированным. Разрез слизистой пузыря, отступя на 1 снт. от orificium internum urethrae, глубиной в $^1/_2$—1 снтм. сообразно толщине слизистой. Тупое вылущение пальцем аденоматозно-перерожденного отдела железы (общей массой или отдельными узлами сообразно характеру имеющихся изменений); вылущение существенно облегчается приподнятием prostatae введенным в прямую кишку пальцем оператора (резиновая перчатка) resp. помощника. Раневая полость в prostata и полость мочевого пузыря плотно тампонируется марлевыми полосами (кровоостанавливающий тампон), выводимыми наружу. Введенный в

Digital Library (repository)
of Tomsk State University
http://vital.lib.tsu.ru

начале операции через уретру мягкий резиновый resp. эластический катетер оставляется на месте, т. е. в виде катетера à demeure с погружением его наружного конца в сосуд с антисептическим раствором. Благодаря тампонаде, моча целиком отводится в перевязочный материал, меняемый по мере смачивания. Первоначальное, резко кровянистое окрашивание мочи постепенно ослабевает, и к концу 2-х суток после операции исчезает вовсе, причем и тампонирующая пузырь марля оказывается отмытой от крови. На третьи сутки, обычно под местным обезболиванием или при легком морфийно-эфирном оп'янении, мы удаляем из пузыря все тампоны, отпарываем подшитый к коже пузырь, разрез коего и замыкаем наглухо непроникающими в полость пузыря узловатыми швами (тонкая катушечная или кэтгутовая нить). Как правило, нам редко удавалось, благодаря сокращению пузыря, наложить больше одного ряда швов (при sectio alta по поводу камня мы считаем принципиально необходимым 2-х этажный шов), который покрывается ежедневно сменяемой стерильной марлей, обильно смоченной стерильным ol. vaselini. Поверх—рыхлая тампонада раны. Мы должны отметить, что, вопреки всякому ожиданию, такой однорядный, но широко захватывающий шов в ряде случаев выдержал и привел к гладкому заживлению пузырной раны, несмотря на далеко не асептичный характер раны. Полость пузыря осторожно промывается маленькими порциями раствора борной кислоты resp. Hydrargyri oxycyanati через лежащий в пузыре постоянный катетер, который по заживлении пузырной раны может быть удален. По мере надобности производится затем промывание пузыря для устранения цистита.

Описанный способ чрезпузырной простатектомии представляет собой лишь модификацию основного способа данной операции по Fuller-Freyer'у.

Детали его станут понятны, если идеалом простатектомии считать такой способ, при котором вся операция делается в один прием (одномоментный способ), при чем надежно была бы устранена опасность кровотечения из ложа удаленной предстательной железы, а мочевой пузырь зашивается наглухо. Такой, именно, тип операции был в свое время предложен; и что в единичных случаях можно таким путем получить быстрое и гладкое заживление с прекрасным функциональным результатом, в этом мог убедиться и я на одном из первых простатектомированных мною больных. Но уже следующий несчастно закончившийся случай заставил меня перейти к испробованию других модификаций операции Freyer'а и остановиться, пока что, на вышеизложенном способе операции.

Операция в таком виде двухмоментна: первый момент—высокое сечение мочевого пузыря и одновременно вылущение prostatae; второй момент—два дня спустя—глухой шов пузыря. Благодаря последнему, в случае его удачи, больной в послеоперационном периоде остается сухим, и срок окончательного заживления существенно сокращается; не без значения и значительная экономия перевязочного материала. Эта двухмоментность сближает описанный способ с двух и трехмоментным способом простатектомии по **Хольцову**, существенно разнящегося от него по самой идее,

Digital Library (repository)
of Tomsk State University
http://vital.lib.tsu.ru

положенной в основу многомоментного оперирования. Лица, страдающие гипертрофией предстательной железы, в большинстве люди старые, с подорванным общим состоянием (артериосклероз, болезни легких, сердца), с более или менее инфецированной мочевой сферой, функционально ослабленными почками, и в силу всего этого желательно сделать все возможное для повышения их сопротивляемости по отношению к предстоящей им тяжелой операционной травме. Лучшими к тому средствами являются: тщательная подготовка больных вообще и разложение оперативного акта на 2 и даже 3 приема (**Хольцов** и др.). В первый момент Хольцов делает лишь операцию наложения надлобкового губовидного свища, пропускающего 3-4 пальца; этот свищ обеспечивает свободный сток мочи, следовательно, устраняет застой в пузыре и почках, улучшает их функцию, освобождает организм от интоксикации недовыделенными почками продуктами обмена веществ, ослабляет инфекцию мочевых путей и дает возможность местного лечения пузыря промываниями, без одновременного отягощения больного катетеризацией; вместе с тем, что очень важно, устранение постоянного растяжения пузыря дает возможность пузырной мускулатуре восстановить в той или иной мере утраченный ею тонус. 2 недели до $3^1/_2$ месяцев спустя, сообразно наступлению улучшения общего состояния организма и местных явлений со стороны пузыря, производится вылущение предстательной железы, причем для остановки кровотечения применяется тампонада простатического ложа. Пузырь закрывается в 3-й момент, или же реже он частично зашивается одновременно с вылущением железы, а остающийся небольшой свищ заживает самостоятельно или же закрывается впоследствии пластическим путем. По исключению и при подходящих условиях (удовлетворительное или хорошее местное и общее состояние) первые два момента, т. е. вскрытие пузыря и удаление железы, могут быть сделаны в один присест, пузырный же свищ закрывается впоследствии (одномоментный способ).

Как видно, применяемый мною способ, почти что, повторяет собой именно эту последнюю методику **Хольцова**, отличаясь существенно и принципиально сроком закрытия пузырного свища. Я признаю полностью преимущества трехмоментного способа оперирования по Хольцову, для случаев гипертрофии prostatae с выраженною инфекциею и интоксикациею, так как им достигнуты превосходные результаты, как в смысле уменьшения непосредственной смертности от операции чрезпузырной простатектомии, так и в смысле улучшения функциональных ее результатов, равно и в отношении расширения контингента больных, способных перенести таким образом видоизмененную благодетельную по своему эффекту операцию Freyer'а. Одномоментному способу **Хольцова** я также не задумался бы отдать предпочтение перед практикуемым мною способом операции, если бы не чисто местно-бытовые и материальные условия работы, где требуется возможно большее сокращение потребного для лечения времени, отсутствие и недоступность мочеприемных аппаратов и необходимость крайней экономии в перевязочном материале и белье. В удовлетворение

Digital Library (repository)
of Tomsk State University
http://vital.lib.tsu.ru

этих потребностей и выработался вышеизложенный способ, который пока что мной применялся с хорошими результатами в случаях с удовлетворительным и хорошим местным и общим состоянием.

По отношению к демонстрированному больному вопрос об оперативном лечении я, пока что, считаю преждевременным, так как острая задержка мочи случилась у него впервые; нужно выждать эффекта лечения систематической катетеризацией, тем более, что с точки зрения общего состояния здоровья больной представляется об'ектом, не особенно пригодным для серьезной операции.

Digital Library (repository)
of Tomsk State University
http://vital.lib.tsu.ru

Лекция XXI.

Из предыдущего Вам уже известно, что одной из самых частых причин затрудненного мочеиспускания в старческом возрасте, доходящего до полной задержки мочи или же парадоксального недержания мочи, является так называемая гипертрофия предстательной железы. Страдание это эксквизитно хронического течения и тем самым резко отличается от остро-гнойного воспаления предстательной железы (Prostatitis purulenta acuta, abscessus prostatae), при котором аналогичные вышеуказанным расстройства развиваются чрезвычайно остро и разрешаются с опорожнением гнойного скопления. С этим последним заболеванием Вы также уже знакомы.

Из остальных чаще встречающихся причин затрудненного resp. задержки мочеиспускания нам остается указать на: фимоз, стриктуры мочеиспускательного канала, спинную сухотку, операции на прямой кишке, особенно геморроя, и на матке.

1. **Фимоз** (Phymosis), ненормально узкая крайняя плоть—незалупа,—как причина затрудненного мочеиспускания, способный при присоединении воспаления крайней плоти привести к задержке мочи, наблюдается почти исключительно в раннем детском возрасте и для своего устранения требует оперативного вмешательства. У самых маленьких детей можно попытаться насильственно открыть головку члена, оттягивая крайнюю плоть кзади после предварительного устранения тупым путем нередкой спайки praeputii с головкой и расширения тупым же способом его отверстия. Если это не удается, то приходится оперировать. Из довольно большого количества способов операции фимоза я пользуюсь или способом обрезания или предложенной мною phymoplastica.

При *обрезании*, особенно пригодном при гипертрофических формах фимоза (удлиненная в виде хобота, гипертрофированная крайняя плоть), операция сводится к следующему: крайняя плоть оттягивается кпереди и для защиты glans penis от случайного повреждения защемляется впереди последней (косо сверху вниз и сзади кпереди) нежным (не ушибающим

Digital Library (repository)
of Tomsk State University
http://vital.lib.tsu.ru

тканей) жомом. Тотчас кпереди от него praeputium отсекается ножем и жом снимается. Оба кольца сечений наружного и внутреннего листка praeputii соединяются тонкими узловатыми швами по всей окружности. Если внутренний листок все еще не оттягивается свободно за головку, то надлежит соответственно рассечь его в длину на тыльной стороне и затем сшить, как сказано.

Техника Phymoplasticae такова. При соблюдении обычных требований асептики, под общей или местной анэстезией ($^1/_2$%—1% раствор Novocaini или Eucaini—B, впрыснутый по линии предположенного разреза), praeputium оттягивается сколько возможно к корню члена; если верхушка головки хоть сколько нибудь при этом обнажается, то сейчас же на периферическом отделе крайней плоти ясно обрисовывается перетягивающее белосоватое кольцо resp. наиболее узкое место; это последнее рассекается разрезом, перпендикулярным к направлению кольца, следовательно по длине головки члена на тыльной его поверхности; разрез, пересекая ущемляющее кольцо, начинается и кончается вообще за пределами этого последнего, но окончательная длина разреза выясняется лишь из дальнейшего; разрез этот проникает толщу предлежащего кожного листка praeputii и все натянутые кольцевидные волокна в межлистковой клетчатке, не трогая подлежащего листка praeputii; если теперь продолжать осторожно оттягивать praeputium кзади, то может быть одно из двух: или praeputium совершенно свободно отворачивается кзади и кпереди от головки члена — разрез достаточен, или же praeputium не может быть еще оттянуто за головку, или оттягивается недостаточно свободно; в этих обоих случаях надо удлиннить разрез, обычно в сторону его периферического конца, при чем в тех случаях, где praeputium после первого разреза стало подвижнее, но еще не заворачивается за головку кзади, обрисовываются еще и другие перетягивающие кольца resp. волокна (одно или несколько), которые и надлежит рассечь разрезом, являющимся продолжением первого разреза к периферии praeputii или вглубь его; обычно после этого свободоподвижность praeputii кпереди и кзади становится совершенно достаточною; края вдольного линейного разреза уже сами собой расходятся в направлении рассеченного кольца, образуя ромбическую окровавленную поверхность, дно которой составляет подлежащий листок praeputii; ромб этот, растягивая за правый и левый угол, нужно превратить в линейный разрез, расположенный перпендикулярно к длиннику члена и в таком положении сшить его. Прилагаемые рисунки поясняют ход операции.

Для получения совершенного лечебного и косметического результата необходимы: 1) достаточной величины разрез, уничтожающий действительно все входящее в состав перетягивающего кольца resp. с'уженного места и 2) заживление первым натяжением. Головка члена остается прикрытой в достаточной степени.

2) Под **с'ужением мочеиспускательного канала** (Strictura urethrae) понимают стойкое с'ужение его просвета, обязанное развитию рубцовой сое-

Digital Library (repository)
of Tomsk State University
http://vital.lib.tsu.ru

динительной ткани, с утратой в силу этого нормальной эластичности и растяжимости уретральной стенки. Поэтому понятно, что в основе наичаще встречающихся **приобретенных** стриктур уретры будут лежать то воспалительный процесс, то травма. В отношении стриктур **травматического** происхождения важно знать, что не всегда дело идет о грубом насилии (перелом таза с разрывом уретры, повреждение со стороны просвета канала инструментами), но иногда достаточно и весьма умеренного ушиба. В этом последнем случае (ушиб уретры, удар по промежности) кровоизлияние в толщу уретральной стенки и частичные ее надрывы дают почву для последующего развития рубца.

Рис. I.

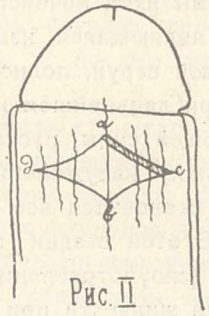

Рис. II

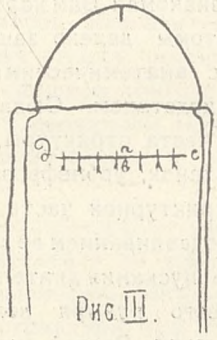

Рис. III.

Травматические стриктуры отличаются быстротой своего развития (иногда уже несколько недель спустя после травмы), плотностью образовавшегося рубца, трудно поддаются излечению некровавыми способами и резкою отграниченностью от соседней здоровой части уретры. Соответственно своему происхождению они часто локализируются в перепончатой части канала.

Стриктура **воспалительного** происхождения в практическом отношении равнозначуща **послегонорройной**, являясь следствием постепенной и медленной организации пропитывающего уретральную стенку воспалительного инфильтрата. Они бывают часто множественными, то более поверхностно, то более глубоко проникающими в толщу уретральной стенки. Так называемые **каллезные** стриктуры отличаются особенною плотностью составляющей их рубцовой ткани и распространяются иногда и в кавернозную ткань.

Digital Library (repository)
of Tomsk State University
http://vital.lib.tsu.ru

Излюбленная их локализация — bulbus urethrae. В отличие от травматических, стриктуры воспалительные развиваются весьма медленно и постепенно.

Туберкулезные стриктуры встречаются очень редко, как результат перехода на мочеиспускательный канал язвенно-туберкулезного поражения предстательной железы или туберкулеза мочевого пузыря. Соответственно такому происхождению они локализируются в простатическом отделе уретры.

Стриктуры вследствие **ожога** являются результатом впрыскивания в уретру непомерно крепких растворов сулемы, ляписа, хлористого цинка и т. п.

Из **симптомов** стриктуры уретры особенно выступают на первый план отклонения от нормы акта мочеиспускания. Первое время данная степень с'ужения канала, являющаяся известным препятствием для свободного прохождения мочевой струи, полностью компенсируется гипертрофией detrusor'a пузыря. При дальнейшем наростании с'ужения, в качестве вспомогательной изгоняющей силы, пускается в ход брюшная мускулатура. Но, несмотря на сильное натуживание, мочевая струя теряет в своей силе, часто в толщине; становится все тоньше и, наконец, моча начинает течь только каплями. В этой стадии заболевания ежеминутно под влиянием случайных причин (злоупотребление спиртными напитками, вообще чрезмерное потребление жидкости при невозможности своевременного опорожнения пузыря, простуда, половые излишества, обострение хронической гонорреи) может развиться знакомая Вам картина полного задержания мочи.

Но и остальные симптомы далеко зашедшей стриктуры уретры теснейшим образом связаны с анатомическими изменениями мочевых путей, являющимися прямым ее следствием. Сюда принадлежит: расширение отрезка уретры к центру от места стриктуры, расширение мочевого пузыря, мочеточников, почечных лоханок, уронефроз, атрофия почечной ткани. Как следствие расширения застриктурной части уретры мы имеем застаивание здесь мочи, с медленным продавливанием ее сквозь с'уженное место и последовательным за актом мочеиспускания длительным **истечением мочи каплями.**

Растяжение-же мочевого пузыря ведет с определенного момента к образованию **остаточной мочи**. Застой мочи в высокой степени предрасполагает к развитию и восходящему распространению **инфекции,** начиная с усиления катарального (гнойного) процесса в застриктурном расширении канала. Следствием этого является цистит, пиэлит, пиэлонефрит, могущий закончиться картиной уремии. Понятно поэтому, что **моча** у больных стриктурой обычно содержит нити и гной в большем или меньшем количестве; и только в неинфецированных случаях травматической стриктуры можно встретиться с совершенно прозрачной мочей.

Что касается **болевых ощущений**, то преимущественно они свойственны более узким и к тому-же осложненным инфекцией стриктурам: обострение воспаления в застриктурной задней части уретры resp. в пузыре сопровождается болезненно-учащенными позывами на мочу. Но и вне этого упор мочевой струи в с'уженное место способен вызывать то жжение, то болевое ощущение. То же наблюдается и в момент эйякуляции семени.

Digital Library (repository)
of Tomsk State University
http://vital.lib.tsu.ru

Воспалительный процесс в застриктурном расширении уретры способен перейти на выводные протоки и вещество предстательной и Куперовых желез, семенные пузырьки, придаток яичка, от чего симптомокомплекс стриктуры осложняется таковым простатита, коуперита, сперматоцистита, эпидидимита. Если воспаление поведет к из'язвлению, утончению и нарушению целости уретральной стенки, то может развиться **мочевая инфильтрация**.

При этом изливающаяся в окружающие ткани инфецированная моча ведет к тяжким формам септической флегмоны с выраженной наклонностью к омертвению тканей, требующей неотложно энергичного хирургического вмешательства. В более легких случаях дело ограничивается образованием **периуретрального абсцесса** и, по его вскрытии, **мочевого свища.**

Для точного установления наличности стриктуры, ее локализации, размеров и числа с'ужений необходимо исследовать уретру головчатым бужом Guyon'a № 18—20 Charr. Буж этого калибра свободно проходит нормальную уретру, испытывая разве незначительное и легко уступающее давлению препятствие на уровне спазмотически сокращающегося m. sphincter urethrae externus. Местоположение стриктуры, задерживающей поступательное движение бужа, определяется расстоянием ее в снт. от orificium ext. urethrae; калибр ее соответствует калибру бужа, способного без насилия пройти через стриктуру. Незначительного калибра стриктуры и вообще неровности уретральной стенки особенно хорошо ощупываются при обратном вытаскивании не слишком тонкого (№ 18—20 Charr) головчатого бужа. По сравнению с исследованием мочевого канала бужом, определение стриктуры помощью ощупывания и уретроскопии отступает на задний план.

Лечение стриктур мочеиспускательного канала имеет своею целью устранение с'ужения и восстановление по возможности нормального калибра уретры. Цель эта в большинстве случаев может быть достигнута путем некровавого расширения стриктуры при помощи введения эластических бужей resp. металлических зондов постепенно наростающего калибра. Такое систематическое бужирование, хотя оно и оказывает на стриктуру не только механическое, но и рассасывающее инфильтраты действие, не ведет все-же к окончательному устранению лежащей в основе стриктуры рубцовой ткани. По этой причине даже успешно расширенная стриктура не может считаться устраненной раз навсегда, требует время от времени контроля и, буде понадобится, повторения бужирования.

Для расширения стриктур пользуются, как сказано, эластическими и металлическими бужами. Осторожности ради, во избежание случайных повреждений уретры с образованием ложного хода, лучше будет прибегать к металлическим бужам лишь с момента, когда расширение стриктуры будет доведено до № 18 Charr. Отступление от этого правила, т. е. пользование более тонкими металлическими зондами, допустимо при условии пользования методом Le-Fort'a: предварительно через стриктуру прово-

Digital Library (repository)
of Tomsk State University
http://vital.lib.tsu.ru

дится тонкий эластический буж—проводник, с винтовой нарезкой на наружном конце; на эту последнюю навинчивают металлические зонды постепенно наростающего калибра, которые, следуя за проводником, легко находят путь через стриктуру.

Для большинства не слишком узких стриктур нормальным методом лечения будет **медленное постепенное расширение.** Анэстезирование уретры, хотя и не обязательно, но желательно (10 кб. снт. 1 % Novocaini, 2 % eucainum—B, Stovainum и т. д.). Ежедневно вводят 2 - 3 бужа, постепенно наростающего калибра, удаляя их непосредственно после введения или оставляя их на месте не дольше 3—5 минут. На следующий день начинают с последнего бужа предыдущего раза и вводят затем следующий по порядку буж. Для стойкости результата желательно растянуть уретру по возможности до нормальных размеров; но удовольствоваться можно и расширением до бужа № 22 Charr. По достижении надлежащего результата больной подлежит контролю сперва с недельными, позже двухнедельными и месячными промежутками. В дальнейшем больному, если не создается убеждения в прочности достигнутого расширением эффекта, надлежит показываться не меньше 2—3 раз в году, чтобы без особых хлопот поддерживать калибр уретры на должной высоте.

При стриктурах более узкого калибра, равно таких, которые удалось пройти лишь с трудом, полезно оставить введенный буж resp. проводник на месте на 12—24 часа. За это время стриктура обычно настолько размягчается, что допускает расширение на несколько следующих №№-ов. В случае надобности такое оставление бужа на месте может быть повторено. Понятно также, что этим приемом можно воспользоваться и в случае особой плотности и неподатливости стриктуры.

При наличии условий, требующих быстрого расширения стриктуры для немедленного обеспечения свободного стока мочи (напр. при тяжелом цистите особенно с неполным опорожнением пузыря, пиэлите) можно произвести **расширение за один присест.** Для этого в наркозе (при более узких и малоподатливых стриктурах) или под местным обезболиванием (при противоположных условиях) вводят последовательно один металлический зонд за другим, сперва непременно при помощи проводника; и лишь более толстые (свыше 20 Charr.) номера можно вводить без такового. В заключение на сутки вводят толстый катетер á demeure, если назначением его является одна только остановка умеренного кровотечения, обычно следующего за описанной манипуляцией расширения; и на соответственно больший срок в случае желания длительно дренировать и обезгрузить мочевые пути от застоя инфецированной мочи.

Оперативные (кровавые) методы лечения стриктур вступают в свои права тогда, когда вышеупомянутые лечебные приемы не приводят к цели. К ним относятся: urethrotomia interna, urethrotomia externa и иссечение стриктуры.

При обоих видах уретротомии суженное место уретры рассекается на всем протяжении, то со стороны просвета канала (urethrotomia interna)

Digital Library (repository)
of Tomsk State University
http://vital.lib.tsu.ru

специальным инструментом—уретротомом Maesonneuve'a, Albarran'a и т. п., то со стороны промежности (urethrotomia externa). И та и другая операция является лишь введением к неизбежному последовательному расширению уретры металлическими зондами. Как и при камнях мочевого пузыря (камнедробление, камнесечение), так и в выборе способа уретротомии играют роль отчасти соображения принципиального характера, отчасти личный навык и симпатии оператора в сторону того или другого типа уретротомии. Внутренней уретротомии ставилось в минус то, что операция делается „в темную", что она способна осложняться опасным кровотечением, благодаря повреждению пещеристой ткани уретры; что, наконец, уретротомическая рана может инфецироваться и послужить источником мочевой инфильтрации.

Urethrotomia externa в сказанных отношениях выгоднее, и область применения ее шире, так как она может быть применена и в случаях **непроходимых** для бужа стриктур Нужно только иметь в виду, что при таких условиях она может оказаться чрезвычайно трудной и даже невыполнимой без „ретроградной катетеризации". Далее urethrotomia externa показана при стриктурах, осложненных свищами, абсцессами, мочевой инфильтрацией. В последнее время все чаще находит себе применение **иссечение стриктуры** с последующим сшиванием отрезков уретры. Прочность шва и исходы операции существенно улучшились, благодаря рекомендуемому **Хольцовым** и др. отведению мочи наружу через отдельный разрез уретры в центральном от стриктуры участке ее на время, необходимое для сращения сшитой уретры.

Если в предыдущем при наличии, как затрудненного мочеиспускания, так и задержки мочи в пузыре, мы имели механические препятствия, то при заболеваниях центральной нервной системы в основе названных расстройств лежат расстройства иннервации мочепузырной мускулатуры. Такие отношения мы весьма часто встречаем при **спинной сухотке** (tabes), которую всегда необходимо иметь в виду при выявлении этиологии затрудненного мочеиспускания. Здесь не место распространяться о главнейших признаках спинной сухотки (стреляющие боли, неравномерность зрачков, отсутствие в них реакции на свет, паралич глазных нервов, утрата коленных рефлексов, атаксия и т. д.). Отметим только, что расстройства со стороны мочевого пузыря при tabes наблюдаются не только в поздних, но и в ранних стадиях заболевания. Иногда они являются даже единственным наличным симптомом, дающим возможность ранней диагностики спинной сухотки и вообще страдания спинного мозга. Nitze первый отметил диагностическое значение тех случаев трабекулярного пузыря (vessie à colonnes), где отсуствуют механические условия, обычно вызывающие его развитие; такие случаи, по его мнению, указывают определенно на начальные стадии спинального страдания. Не менее в этом смысле подозрительным является и постоянное или длительное существование значительных количеств остаточной мочи в пузыре, необъяснимое иными причинами. Так как retentio urinae при спинной сухотке, видимо, есть

Digital Library (repository)
of Tomsk State University
http://vital.lib.tsu.ru

результат ослабления тонуса, как detrusor'а, так и сфинктера пузыря, то этим об'ясняется и та особенность, что растянутый пузырь при tabes в части случаев может быть опорожнен давлением на пузырь через брюшную стенку.

Что мочевой пузырь весьма толерантен к непосредственной травме и чаще всего не реагирует расстройствами мочеиспускания, это видно хотя бы из практики высокого камнесечения с последующим глухим швом пузыря и ведением послеоперационного периода без катетера à demeure. **После операций на матке,** сопровождающихся отделением пузыря (надвлагалищная ампутация матки, тотальная экстирпация матки и т. д.), такие расстройства в форме затрудненного и даже невозможности самостоятельного мочеиспускания в первые дни после операции наблюдаются уже чаще; но здесь и травма, коей подвергается пузырь интенсивнее, и кроме того создаются новые условия в отношении положения и фиксации пузыря, к коим последний должен в интересах своей функции приспособиться.

За то, почти как правило, задержка произвольного мочеиспускания наступает после операций на прямой кишке и особенно после **операции геморроя,** которую я произвожу по лигатурному способу. Механизм задержки здесь не совсем ясен и во всяком случае довольно сложен. Здесь комбинируется неблагоприятное влияние болевого рефлекса с оперированной области, расстройства кровообращения в связи с реакцией послеоперационной травмы и столь распространенное неумение больных мочиться лежа на спине. Как кажется, мы облегчили в этом отношении состояние больных тем, что: 1) приучаем их еще до операции мочиться в лежачем положении; 2) свели калибр оставляемой в прямой кишке газоотводной трубки до minimum'а (трубка с диаметром в 1 снт.) и удаляем ее на третий день и не позже 3-х суток после операции; 3) перестали требовать от больных неподвижного лежания на спине, предоставляя им свободу в выборе положения в постели; и, если не идет иначе, разрешаем им пробовать помочиться сидя или даже стоя.

Во всяком случае, если больной сам мочиться не в состоянии, вступает в свои права катетеризация, lege artis производимая. Еще до операции необходимо установить наличность стриктуры уретры у больного и создать условия для беспрепятственной катетеризации в послеоперационном периоде.

Что касается, наконец, медикаментозного лечения задержки мочи, при отсутствии механических препятствий к мочеиспусканию, то предложено несколько средств.

1) Pituitrin 1 кб. снт. **внутримышечно,** лучше чем подкожно, при надобности повторно. При сильно наполненном пузыре эффект наблюдается 5—10 минут спустя после впрыскивания; при меньшем наполнении через 30—40 минут.

2) Вливание в пузырь под давлением (без катетера) 15—20 кб. снт. **2 проц. борного глицерина.** Эффект получается через $^1/_2$—1 час.

Digital Library (repository)
of Tomsk State University
http://vital.lib.tsu.ru

3) Magnesia sulfurica в виде подкожных впрыскиваний 25 проц. фильтрованного стерильного раствора, как дополнение к катетеризации при полной хронической задержке мочи, не налаживающейся от катетеризации.

Система впрыскивания: 1 и 2 день по 1 кб., снтм.; 3—$1^1/_2$ кб. снт., затем 6 дней по 2 куб. снт.; на 10-й день—$1^1/_2$ кб. снт. и на 11-й и 12-й день по 1 кб. снт.

4) В качестве средства, обычно устраняющего острую задержку мочи после операций на животе, Rovsing рекомендует впрыснуть, непосредственно после катетеризаций, в пузырь 25—50 кб. с. 1-проц. раствора ляписа, которые и оставляются в пузыре. Такое впрыскивание вместе с тем является безусловно верным профилактическим мероприятием при катетеризации пузыря, цистоскопии и т. д., при наличии задержки мочи.

Личного опыта в этом направлении я не имею; не слыхал также, чтобы указанные средства были широко и удачно испробованы. Но сообщенные **Войташевским** результаты применения серно-кислой магнезии при задержке мочи таковы, что заслуживают быть проверенными. Этот автор видел хорошие результаты, как при задержке мочи спинального происхождения, так и в случаях недержания мочи спастического происхождения.

Томский Государственный
Медицинский Институт
Научная Библиотека
№ 36173
111430

Digital Library (repository)
of Tomsk State University
http://vital.lib.tsu.ru

Digital Library (repository)
of Tomsk State University
http://vital.lib.tsu.ru

УКАЗАТЕЛЬ

русской урологической литературы за 1900—1925 г.г.

ПРИНЯТЫЕ СОКРАЩЕНИЯ:

Арх. Гос. Кл. Инст.—Архив государственного клинического института для усовершенствования врачей.
А. М. Ж.—Астраханский медицинский журнал.
Б. Г. Б.—Больничная газета Боткина.
В.-М. Ж.—Военно-медицинский журнал.
Вр. газ.—Врачебная газета.
Вр. Д.—Врачебное дело
В. Х.—Вестник хирургии и пограничных областей.
В. С. Мед.—Вестник современной медицины.
Вест. Рентг.—Вестник рентгенологии и радиологии.
Г. и А.—Гинекология и Акушерство.
Д. Мед.—Детская медицина.
Ж. А. и Ж. Б.—Журнал акушерства и женских болезней.
Ж. Усов. Вр.—Журнал для усовершенствования врачей.
И. В.-М. Ак.—Известия военно-медицинской Академии.
Ирк. М. Ж.—Иркутский медицинский журнал.
Каз. Мед. Ж.—Казанский медицинский журнал.
К. М. Ж.—Киевский медицинский журнал.
Л. Р. Хир.—Летопись русской хирургии.
М. Об.—Медицинское обозрение.
М. М. Ж.—Московский медицинский журнал.
Н. в Мед.—Новое в медицине.
Н. Мед.—Научная медицина.
Н. Х. А.—Новый хирургический архив.
Пед.—Педиатрия.
П. М. Ж.—Пермский медицинский журнал.
Р. Вр.—Русский врач.
Р. Х. Арх.—Русский хирургический архив.
Р. Г. Х. Кл. Д.—Работы госпитальной хирургической клиники Дьяконова.
С. Р. Хир.—С'езд Российских хирургов.
С. Од. Хир.—С'езд Одесских хирургов.
Сиб. вр. вед.—Сибирские врачебные ведомости.
Сиб. вр. газ.—Сибирская врачебная газета.
Сиб. вр.—Сибирский врач.
Т. Г. Х. Кл. Ф.—Труды госпитальной хирургической клиники Федорова.
Тр. Д. Ун.—Труды научно-медицинского общества при Донском Университете.
Т. М. Ж.—Туркестанский медицинский журнал.
У. мед. об.—Уральское медицинское обозрение.
Хир. Хирургия.
Х. М. Ж.—Харьковский медицинский журнал.
Х. А. В.—Хирургический архив Вельяминова.

Digital Library (repository)
of Tomsk State University
http://vital.lib.tsu.ru

Предметный указатель*).

Альбуминурия (пальпаторная) 190, 415.
Анурия (калькулёзная) 113, 212, 346, 368, 420, 505, 567.
Аппарат для собирания мочи у детей 267.
Асептика в урологии 314, 409.
Аутонефролизины 172.
Бактериурия 799.
Бугорчатка мочевых органов 36, 61, 69, 80, 94, 133, 139, 202, 207, 227, 242, 249, 332, 348, 353, 379, 384, 400, 403, 423, 451, 501, 511, 520, 553, 559, 600, 615, 627, 628, 699, 713, 723, 729, 747, 748, 765, 766, 805, 826.
Гонококковые нагноения 735.
Гематурия 95, 179, 203, 474, 661, 664, 688, 768.
Гемоглобинурия 154, 554.
Задержка мочи 606, 733.
Ишурия 775.
Моча: студневидная 70; ответение 574, 592, 632.
Мочевой пузырь: аппендицит и.. 132; атония 751; бугорчатка 36, 139, 227; выключение 434 502, 562; выпадение 570; грыжа 101, 122, 421, 439, 462, 591, 743; двуполостной 112; дивертикул 371, 381, 488, 694; задняя катетеризация 680; изменения после отслойки 636; иссечение 156, 183, 367, 515, 607, 739; иннервация 803, 827; инородные тела 40, 42, 50, 63, 76, 106, 199, 290, 310, 324, 331, 387, 480, 613, 655, 662, 690, 767; казуистика 411, 605; камни 56, 131, 178, 232, 311, 391, 510, 526, 535, 611, 669, 709, 802; камнедробление 2, 13, 328, 354, 395, 418, 481; камнесечение 11, 14, 15, 26, 37, 38, 60, 83, 91, 108, 118. 120, 144, 161, 194, 235, 245, 260, 3 3, 376, 388, 414, 432, 461, 479, 539, 575; капиллярный прокол 457; контрактура шейки 265, 380, 754; лейкоплакия 329, 408, 792, 71; новообразования 28, 109, 114, 126, 141, 142, 158, 166, 183, 243, 340, 319, 357, 378, 531, 587, 626, 687, 701, 712, 725, 737, 795, 837; образование 20, 54, 522. 651, 783; патология 477; пузырчатый отек 71, разрыв 110, 147, 167, 184, 215, 262, 274, 386, 534, 537, 555, 578, 589, 625, 631, 650, 708, 755; ранения огнестрельные 155, 200, 219, 446, 666, 669, 673, 686; резекция 109, 164, 183, 473; сифилис 558, 693, 772; цистит 71, 146, 179, 326, 333, 396, 425, 498, 571, 634, 727, 776; эктопия 43, 123, 337, 399, 412, 426, 431, 475, 522, 546, 633, 643, 657, 682; эхинококк 652; язва 47, 197, 325, 678, 689, 696, 784
Мочеиспускание (связь с носом) 550.
Мочеиспускательный канал: выпадение слизистой 392, 595; гипоспадия 99; дивертикул 177, 180, 224, 291, 393, 397 404, 441, 771, 778; иссечение 263, 383, 592, 632; инородные тела 283, 524, 690,; камни 351, 404, 530, 671, 674, 763, 771, 778, 786, 787, 828; кисты 297, 665; новообразования 233; повреждения и хирург. заболевания 476; разрывы 65, 237, 697; ранения огнестрельные 44, 402, 726; расширение врожд. 493; свищи 468, 608; сужения 45, 48, 52, 58, 96, 127, 263, 272, 383, 449, 592, 731. 762, 804; туберкулез 400; удвоение 616, 635; уретрит 464, 494; уретропластика 66, 79, 92, 173, 574, 593, 744; уретроскопия 362; уретростомия 517, 573; уретротомия 8, 72, 127. 614, 660; эндоуретральные операции 361, 362.

[1]) Цифры соответствуют номерам хронологического указателя.

Digital Library (repository)
of Tomsk State University
http://vital.lib.tsu.ru

Мочеполовые болезни: голодание и .. 721; диагностика и терапия 430, 521; задача терапии 201; казуистика 74, 78; паратифобациллоз и... 829; притворные 105; рентгенодиагностика 834.

Мочеточник: болезни почек и... 288; выпадение 437, 487, 722; изоляция 416; иннервация 750; камни 355, 448, 663, 703, 719; кисты 53; перевязка 68, 234; пересадка в кишку 1, 24, 30, 156, 247, 256, 296, 321, 323, 345, 359, 360, 429, 431, 434, 466, 475, 507, 533, 547, 548, 562, 656, 657, 672, 715, 717, 770, 791, 800, 820, 821, 824, 833;—в кожу 621;—в пузырь 208, 211, 375, 485, 675; поранения при операциях 23, 34, 152, 186, 679, 707; рентгенодиагностика заболеваний 814; топография 62, 157, 458; удвоение 112, 551, 560, 607, 639; функция при изменении просвета 236, 287; хирургия 209, 214, 217, 285, 373, 556.

Недержание мочи: 6, 16, 17, 31, 138, 226, 336, 358, 428, 436, 513, 528, 602, 641, 647, 667, 683, 685, 711, 730, 752, 782.

Обезболивание 471, 580, 623.

Паранефрит 3, 21, 239, 374, 579, 642, 720, 732, 793, 801.

Пиэлит 57, 71, 80, 125, 165, 170, 250, 318, 390, 469, 498, 514, 532, 563, 634, 774.

Пиэлонефрит 419, 561.

Пионефроз 341, 348, 599, 706, 732, 819.

Пиэлография 504, 565, 603, 806, 812.

Пневмоперитонеум 790.

Пневморадиография 831.

Поллакиурия 676.

Почка: анатомия Hilus'a 609, 704, 816; аневризма ветви почечной артерии 670; аномалии 124, 206, 218, 231, 254, 264, 298, 299, 304, 315, 317, 322, 352, 353, 404, 427, 490, 491, 492, 569, 586, 590, 646, 691, 716, 811, 815; аппендицит и .. 284; белковые камни 758; блуждающая 4, 35, 73, 87, 116, 130, 195, 286, 309, 442, 463, 495, 594, 624, 654, 808, 810, 822; бугорчатка 94, 133, 202, 227, 242, 249, 332, 348, 353, 379, 403, 423, 451, 520, 553, 559, 615, 627, 628, 699, 713, 723, 729, 747, 748, 765, 766, 805, 826; в паховой грыже 104; гидронефроз 5, 22, 55, 88 121, 210, 222, 286, 305, 339, 373, 447, 543, 544, 599, 757, 758, 819; декапсуляция 100, 216, 327, 470, 584, 644; жировое замещение 809; иссечение почечной ткани 12, 279; кишечные кровотечения 612, колото-резанные раны 372, 443, 444, 512, 583, 698; нефректомия 90, 111, 234, 377, 482, 637, 639, 741, 745, 797; нефрит 39, 216, 356, 365, 368, 450, 453, 478, 486, 561, 601, 620, 700, 714, 728, 749, 773, 789, 808, 818, 825, 835; нефролитиаз 59, 77, 113, 171, 196, 255, 320, 342, 347, 355, 362, 417, 438, 448, 472, 483, 484, 540, 615, 658, 705, 724, 738, 813, 836; нефротомия 238, 307, 433, 440, 545, 572, 618, 746; новообразования 27, 82, 97, 102, 135, 148, 150, 181, 182, 188, 191, 252, 268, 269, 270, 280, 281, 282, 289, 293, 306, 307, 342, 343, 379 389, 401, 405, 445, 459, 503, 506, 523, 527, 552, 568, 582, 677, 702, 710, 736, 769, 781, 794; огнестрельные раны 193, 223, 653, 742; окостенение 151; оперативное лечение 9, 29; отсутствие 81, 115, 149, 585; патология 163, 330, 344, 364; перевязка сосудов 234; повреждения и заболевания 175, 605; подкожные повреждения 7, 51, 86, 169, 258, 302, 394, 496, 509, 538, 566, 568, 576, 604, 734, 785; положение 577, 718; распознавание болезней 41, 261, 438, 541, 564, 622, 645, 738, 790, 813; рефлекс réno-rénal 10; сифилис 119; хирургия 241, 244, 832; эхинококк 134, 160, 174, 187, 525, 659, 692, 823.

Предстательная железа: атрофия 780; бугорчатка 192; гипертрофия 98, 153, 159, 253, 273, 308, 312, 335, 382, 407, 489, 542, 740; иннервация 85; камни 271, 316, 435, 500; повреждения и заболевания 385; простатит 424, 756, 788; простатома и простатизм 681; простатэктомия 107, 192, 221, 259, 276, 295, 313,

Digital Library (repository)
of Tomsk State University
http://vital.lib.tsu.ru

350, 413, 452, 454, 467, 497, 499, 508, 518, 519, 536, 557, 629, 649, 695, 777; резекция vas deferens 64; сифилис 189; хир. анатомия 176.
Промежностные операции 266.
Свищи мочевые: мочеточниковые 185, 186, 211, 213, 217, 257, 817; надлобковый 67, 204; поясничные 128; пузырно-влагалищный 19, 25, 49, 140, 228, 294, 460, 753, 807; пупочные 89, 136, 143, 798; прямокишечные 46, 84, 248
Семевыносящие протоки и пузырьки: бужирование 760; vaso testiculo-neostomia 398; влияние резекции на тонус мочевого пузыря 103; оперативные доступы 549.
Семенной бугорок 759, 760.
Сперматоррея 761.
Укрепление бужей Le-Fort'a 198.
Urachus: кисты 465.
Урология: в России 275, 779; грязевые ванны в... 638; как специальность 246; оперативная 630; отношение к другим отделам медицины 230; пограничные области и... 370; руководства 764, 796; техника урологическая 300.
Урологические клиники 422, 619.
Фосфатурия 640.
Функциональная почечная диагностика: 93, 334, 366, 529, 581, 597, 598; индиго-кармин 225, 251, 301; коэффициент Ambard'a 617, 648, 668, 830; криоскопия 229; метиленовая синька 18; фенолсульфонфталеин 596; экспериментальная полиурия 240, 292.
Цистоскопия и катетеризация мочеточников 32, 33, 75, 117, 129, 137, 145, 162, 168, 205, 220, 261, 277, 278, 319, 338, 363, 410, 516, 588.
Эпидуральные впрыскивания 455, 457.

Digital Library (repository)
of Tomsk State University
http://vital.lib.tsu.ru

Хронологический указатель.

1900.

1. **Александров С. А.**—Операция вшивания мочеточников в rectum. Ж. А. и Ж. Б. 1900, 4147.
2. **Александров Л. П.**—Камнедробление в детском возрасте. 1-й С. Р. Хирург. 1900.—(Хир. 1901, IX, 161).
3. **Архипов**—Случай паранефрита В.-М. Ж. 1900, 2822.
4. **Баратынский П. А.**—О пришивании блуждающей почки М. Об. 1900, LIII, 206.
5. **Бертенсон Б. Л.** К патологической анатомии экспериментального гидронефроза. Б. Г. Б. 1900, 1183.
6. **Блуменау Л. В.**—О недержании мочи. В.-М. Ж. 1900, 123.
7. **Боровский П. Ф.**—К вопросу о лечении подкожных разрывов почек. В.-М. Ж. 1900, 662
8. **Введенский А. А.**—О наружной уретротомии по способу Morris'a и ее особенности сравнительно с другими способами той же операции при лечении непроходимых сужений уретры. М. Об. 1900, LIII, 730.
9. **Войнич—Сяноженцкий А**—Оперативное лечение болезней почек. И. В.-М. Ак 1900, I, 351.
10. **Волков М. М.**—К вопросу о тк. наз рефлексе réno-rénal. Б. Г. Б. 1900, 1282.
11. **Дзирне И. Х.**—Несколько слов о первичном шве мочевого пузыря при высоком камнесечении. Р. Вр. 1900, 876.
12. **Долгов А. М.**—К вопросу об иссечении почечной ткани. Р. Вр. 1900, 1233.
13. **Краснобаев Т. П.**—Обзор 117 камнедроблений у детей. 1-й С. Р. Хир. 1900 (Хир. IX, 169).
14. **Лезин В. В.**—О надлонном камнесечении с наложением пузырного шва. 1-й С. Р. Хир. 1900.—(Хир. 1901, IX, 161).
15. **Лисянский В. И.**—К вопросу о высоком камнесечении. 50 новых случаев камнесечения. Р. Вр. 1900, 161.
16. **Майер Ш. К.**—Случай оперативного лечения прирожденного недержания мочи. Р. Вр. 1900, 233.
17. **Михайлов Н. Н.** Об оперативном лечении недержания мочи по способу Губарева. Ж. А. и Ж. Б. 1900, 1099.
18. **Симонович В.**—К вопросу о выделении метиленовой синьки почками. В.-М. Ж. 1900, 496.
19. **Спасокукоцкий С.**—Новый способ зашивания пузырно-влагалищного свища. М. Об. 1900, LIII, 393.
20. **Субботин М. С.**—Образование мочевого пузыря и уретры с жомом из прямой кишки при эктопиях, эписпадиях и вообще при недержании мочи. 1-й С. Р. Хир. 1900. (Хир. 1901, IX, 161).
21. **Томашевич**—Случай паранефрита с абсцессом в легкое и с полным выздоровлением без вмешательства хирурга В.-М. Ж. 1900, 356.
22. **Федоров С. П.**—О хирург. лечении гидронефроза. (Хир. 1901, IX, 154). 1-й С. Р. Хир. 1900.
23. **Феноменов Н. Н.**—Что делать в случае поранения мочеточника и невозможности восстановления его целости. Ж. А. и Ж. Б. 1900, 927.
24. **Яхонтов А. П.**—К вопросу о пересадке мочеточника в прямую кишку Ж. А. и Ж. Б. 1900, 1208.

1901.

25. **Абражанов А. А.**—Аутопластический способ зашивания влагалищно-пузырного мочевого свища Ж. А. и Ж. Б. 1901, 91.
26. **Абражанов А. А.**—14 высоких камнесечений. М. Об. 1901, LVI, 13.
27. **Благовещенский Д. А.**—Случай злокачественного новообразования левой почки. М. Об. 1901, LV, 346.

Digital Library (repository)
of Tomsk State University
http://vital.lib.tsu.ru

28 **Богаевский А. Т.**—Случай дермоида мочевого пузыря. II-й С. Р. Хир. 1901.—(Р. Х. Арх. 1902, 985).

29. **Богаевский А. Т.**—Обзор 46 операций на почках в Кременчугской больнице. II-й С. Р. Хир. 1901.—(Р. Х. Арх. 1902, 939).

30. **Воскресенский Г.**—К хирургии мочеточников. Случай образования соустия между мочеточниками и толстой кишкой по способу Maydl'я при экстрофии мочевого пузыря. Хир. 1901, IX, 537.

31. **Воскресенский Г. Д.**—Случай травматического недержания мочи, излеченного оперативным способом. Хир. 1901, X, 368.

32. **Гаген-Торн И. Э.**—О значении цистоскопии и катетеризации мочеточников для распознавания некоторых заболеваний пузыря и почек. II С. Р. Хир. 1901.—(Р. Х. Арх. 1902, 937).

33. **Гаген-Торн**—К вопросу о катетеризации мочеточников; их применение в случаях бугорчатки почек и воспаления почечных лоханок, обусловливаемого присутствием в них камней. Р. Вр. 1901, 1217.

34. **Губарев А. П.**—О ранении мочевых путей при операциях на тазовых органах женщины. Ж. А. и Ж. Б. 1901, 3.

35. **Далингер А. П.**—О пришивании б уждающей почки. М. Об. 1901, LV, 341.

36. **Дерюжинский С. Ф.**—Редкий случай первичной бугорчатки мочевого пузыря и ее хир. лечение. Хир. 1901, ix, 565.

37. **Казанли А. И.**—К казуистике высокого камнесечения. В.-М. Ж. 1901, 2278.

38. **Краснобаев Т. П.**—Обзор 117 случаев камнедробления у детей. М. Об. 1901, LVI. 3.

39. **Минц В. М.**—Хирургическое лечение нефралгий и пароксизмальных почечных кровотечений, обусловленных интерстициальным нефритом. II С. Р. Хир. 1901.—(Р. Х. Арх. 1902, 940).

40. **Михайлов Н. Н.**—К казуистике инородных тел мочевого пузыря, попадающих в него вне обычного пути. Хир. 1901, X, 377.

41. **Михайлов Н. А.**—К распознаванию почечных заболеваний. Р. Вр. 1901, 883.

42. **Никольский Н.**—Инородное тело мочевого пузыря. Хир. 1901, X, 383.

43. **Орлов Л. В.**—Оперативное лечение эктопии мочевого пузыря. Хир. 1901, X, 472.

44. **Острянский А. М.**—К казуистике огнестрельных ранений мочеиспускательного канала. В.-М. Ж. 1901, 1651.

45. **Правдолюбов В. В.**—К вопросу об иссечении рубцовых сужений мочеиспускательного канала. Л. Р. Хир. 1901, 1081.

46. **Праксин И. А.**—Оперативное лечение fistulae recto-urethralis через раздельное зашивание прямой кишки и уретры. II С. Р. Хир. 1901.—(Р. Х. Арх. 1902, 989).

47. **Разумовский В. И.**—Простая солитарная язва пузыря. Л. Р. Хир. 1901, 349.

48. **Рубец Н. Г.**—Электролиз при сужениях мочеиспускательного канала. В.-М. Ж. 901, 989.

49. **Савинов Н. Н.**—Околовлагалищный и поднадкостничный способ закрытия больших и сращенных с костью пузырно-влагалищных свищей. Хир. 1901, ix, 671.

50. **Саксаганский М. Л.**—Об инородных телах в мочевом пузыре. Л. Р. Хир. 1901, 1056.

51. **Сарычев И. Д.**—О подкожных повреждениях почек. II С. Р. Хир. 1901.—(Р. Х. Арх. 1902, 939).

52. **Сахаров А. Н.**—К вопросу о задней катетеризации. II С. Р. Хир. 1901.—(Р. Х. Арх. 1902, 991).

53. **Соболев Л. В.**—Случай множественных кист мочеточников. Б. Г. Б. 1901, 2049.

54. **Субботин М. С.**—Образование мочевого пузыря и уретры с жомом из прямой кишки при эктопиях, эписпадиях и вообще при недержании мочи. И. В.-М. Ак. 1901, II, 259.

55. **Суслов К.**—Pseudohydronephrosis traumatica dextra. В.-М. Ж. 1901, 3572.

56. **Суслов К.**—К казуистике мочево пузырно-каменной болезни у женщин и ее лечение. В.-М. Ж. 1901, 1657.

57. **Филатов Н. Ф.**—О пиэлите и мочекислом диатезе у детей. Д. Мед. 1901, 261.

58. **Хольцов Б. Н.**—О лечении стриктур мочеиспускательного канала электролизом. Б. Г. Б. 1901, 225.

1902.

59. **Абражанов А. А.**—К учению о смещенной почке и к казуистике ее поражения каменною болезнью. Хир. 1902, xi, 53.

60. **Абражанов А. А.**—Пузырный шов по способу профессора Бэрнгаупта. Хир. 1902, xi, 551.

61. **Абрамов С. С.**—К казуистике восходящей бугорчатки мочевых органов. Хир. 1902, xii, 322.

62. **Алтухов Н. В.**—Топографическое положение мочеточников. Хир. 1902, xii, 534.

Digital Library (repository)
of Tomsk State University
http://vital.lib.tsu.ru

63. **Аронштам С. Л.**—Инородное тело в мочевом пузыре, попавшее через ранение стенки vesicae. В.-М. Ж. 1902, 4420.
64. **Бондарев И. А.**—Резекция семевыносящих протоков при гипертрофии предстательной железы. Хир. 1902, xi, 571.
65. **Гордон-Клячко Б. Л.**—К казуистике разрывов мочеиспускательного канала. Хир. 1902 xii, 82.
66. **Груздев В. С.**—Уретропластика по идее проф. М. С. Субботина в гинекологической практике. Р. Вр. 1902, 1145.
67. **Добротворский В. И.**—Новое видоизменение мочеприемника при постоянных надлобковых свищах пузыря. Хир. 1902, xi, 314.
68. **Залога А. Г.** Наблюдение над больной с перевязанным мочеточником. III С. Р. Хир. 1902.—(Р. Х. Арх. 1903, 558).
69. **Кон Л. В.**—О бугорчатке мочевого пузыря и предстательной железы М. Об. 1902, LVII, 455.
70. **Кравков Н. П.**—О студневидной моче. Р. Вр. 1902, 717.
71. **Крепс М. Л.**—Из урологических наблюдений (пузырчатый отек мочевого пузыря, лейкоплакия пузыря, лечение пиэлита промыванием лоханки, cystilis papillomatosa). Р. Вр. 1902, 340.
72. **Кудинцев И.**—О наружной и внутренней уретротомии при сужениях мочеиспускательного канала. Хир. 1902, xi, 412.
73. **Мартынов А. В.**—О пришивании подвижной почки. III С. Р. Хир. 1902.—(Р. Х. Арх. 1903, 542).
74. **Михайлов Н. Н.**—Из области хирургии мочевых путей. Вр. Газ. 1902, 641.
75. **Моргулиес М.**—200 лучаев катетеризации мочеточников. Хир. 1902, xi, 441.
76. **Моргулиес М. С.**—К казуистике инородных тел в мочевом пузыре. Р. Вр. 1902, 1887.
77. **Моргулиес М.**—К диагностике почечных камней. Р. Х. Арх. 1902, 832.
78. **Моргулиес М.**—К диагностике и казуистике хир. заболеваний почек. Хир. 1902 xi, 797.
79. **Муратов А. А.**—К вопросу об образовании мужской уретры у больной эписпадией, соединенной с расщеплением лонного соединения. Р. Вр. 1902, 1085.
80. **Невядомский П. М.**—Случай самопроизвольного излечения турберкулезного пиэлита. М. Об. 1902, LVII, 409.
81. **Овчинников П. Я.**—Случай врожденного отсутствия почки. Каз. Мед. Ж. 1902, 586.
82. **Покровский М.**—Врожденная пасочная опухоль жировой почечной сумки. М. Об. 1902, LVII 158.
83. **Порошин Н. Н.**—Случай высокого сечения мочевого пузыря. В.-М. Ж. 1902, 38.
84. **Праксин И. А.**—Оперативное лечение fistulae recto-urethralis через раздельное зашивание прямой кишки и уретры. Хир. 1902, xi, 210.
85. **Пуссеп Л. М.**—Иннервация предстательной железы. Б. Г. Б. 1902 2155.
86. **Сарычев И. Д.**—О подкожных повреждениях почки. М. Об. 1902, LVII, 189.
87. **Серапин К. П.**—К вопросу о nephropexi' и. Р. Х. Арх. 1902, 341.
88. **Снегирев В. Ф.**—Случай hydro—nephro—cysto-neostomiae. Вр. Газ. 1902 341.
89. **Стуккей Л. Г.**—Случай врожденного мочевого свища пупка. Р. Х. Арх. 1902, 997.
90. **Соболев Л. А.**—О последствиях экстирпации одной почки для организма. Б. Г. Б. 1902, 617.
91. **Тихов П.**—О высоком камнесечении в детском возрасте. Р. Вр. 1902. 837.
92. **Тырмос И. А.**—К излечению дефектов уретры путем пересадки слизистой оболочки. Р. Х. Арх. 1902, 1036.
93. **Федоров С. П.**—Значение функциональной способности почки для диагностики хирургических заболеваний этого органа. Р. Х. Арх. 1902, 688.
94. **Финкельштейн Л. О.**—К казуистике туберкулеза почек Д. Мед. 1902, 159.
95. **Хольцов Б. Н.**—Случай гематурии, вызванной уши ом пузыря. Б. Г. Б. 1902, 521.
96. **Хольцов Б. Н.**—О лечении сужений мочеиспускательного канала электролизом Р. Вр. 1902. 169.
97. **Штейнгауз Н. А.**—Случай саркомы почки. Сиб. Вр. Вед. 1902, 144.
98. **Ястребов Г. А.**—Старческая гипертрофия prostatae, ее роль и значение в патологии tractus uro-geniitaes senilis. Хир. 1902, XI, 267.
99. **Эванс В. Ф.**—Случай необычного расположения уретры с врожденной гипоспадией. Вр. Газ. 1902, 669.

1903.

100. **Бонч-Осмоловский Б. Ф.**—Некоторые данные об изменении почек при их декапсуляции Р. Вр. 1903 801.
101. **Валяшко Г. А.**—Паховая грыжа мочевого пузыря. Хир 1903, XIV, 225.
102. **Валяшко Г.**—О лимфангиоме почки. М. Об. 1903, Lix, 785.

Digital Library (repository)
of Tomsk State University
http://vital.lib.tsu.ru

103. **Васильев М. А.**—О влияния резекции семевыносящего протока на тонус мочевого пузыря Р. Х. Арх. 1903, 85.
104. **Владиславлев В. В.**—Ущемление в пахово-мошоночной грыже почка, вправленная с спехом оперативным путем. В-м. ж. 1903 Т. I. 570.
105. **Галенковский А. Ю.** — К вопросу о притворных болезнях мочеполовых органов. В-М. Ж. 1903, Т. II, 343.
106. **Гербсман И. И.** - К казуистике инородных тел в мочевом пузыре. Вр. Газ. 1903, 85.
107. **Герцен П. А.**— О полной промежностной простатектомии. М. Об. 1903, LX, 701.
108. **Гончаров Г. А.**—Статистика камнесечений Воронежской губ. земской больницы. Р. Х. Арх. 1903. 294.
109. **Дерюжинский С. Ф.** — Обширная резекция стенки мочевого пузыря по поводу рака у женщины с благополучным исходом. Хир. 1903. xiv, 152.
110. **Зельдович Я Б.**—О внутрибрюшинных разрывах мочевого пузыря Р. Вр. 1903, 1422.
111. **Каблуков А. Ф.**—Из области почечной хирургии: иссечение правой первичнораковой почки, одновременно сочетанное с пупочным и паховым коренным грыжесечением. Хир. 1903, xiv, 58.
112. **Колосов Г. А.**—Случай сочетания двуполостного мочевого пузыря с удвоением одного мочеточника. Р Х. Арх. 1903, 474.
113. **Крепс М. Л.** — К лечению так называемой калькулезной анурии. К патологии анурии отраженной. Р. Вр. 1903, 651.
114. **Колосов Г. А.** — К учению о новообразованиях мочевого пузыря. Р. Х. Арх. 1903, 892.
115. **Лавров О. А.**—Случай отсутствия одной почки у больного гнойным гепатитом Вр. Газ. 1903, 3 .
116. **Мартынов А.**—О пришивании подвижной почки. Хир. 1903. xiii. 393.
117. **Михайлов Н. А.**—Успехи современной цистоскопии. Р. Вр. 1903. 1786.
118. **Михалкин И.** - 116 операций при каменной болезни. Хир. 1903. xiv, 625.
119. **Моргулиес М.** Сифилис и почечная хирургия. М Об. 1903, Lix, 323.
120. **Розанов В. В.**—К вопросу о шве мочевого пузыря (24 случая надлобкового камнесечения). Р. Вр. 1903, 956.
121. **Рябов И. И.**—К казуистике хирургических заболеваний почек. Травматический гидронефроз Р. Вр. 1903 1071.
122. **Самохоцкий С. О.**—Грыжи мочевого пузыря. Хир. 1903, xiv, 211.
123. **Спасокукоцкий С. И.**—Пластика мочевого пузыря из кишки с образованием искусственного мочеприемника при эктопии Хир. 1903, xiii, 646.
124. **Тонков В. Н.**—Два случая аномалий почек. Р. Х. Арх. 1903 177.
125. **Фавицкий А. П. и Орловский В. Ф.** К распознаванию катарральных форм воспаления почечных лоханок. Р. Вр. 1903, 282.
126. **Федоров С. П.** - Об оперативных вмешательствах при опухолях мочевого пузыря. Р. Х. Арх. 1903, 8 2.
127. **Фирштенберг С. Г.** — О показаниях к внутренней уретротомии при сужениях мочеиспускательного канала. Р. Х. Арх. 1903, 122.
128. **Хохряков Н А.** К вопросу о поясничных свищах почечного происхождения В-М. Ж. 9 3 Т II. 744.
129. **Шефтель Б. Г.** - Значение цистоскопии и катетеризации мочеточников вообще и для хирургии почек в особенности. Р. Вр. 1903, 1506.
130. **Яновский В. Л.**—О подвижной блуждающей почке. Р. Вр. 1903, 897.

1904.

131. **Александров Л. П.** О возвратах мочепузырных камней. Д. Мед. 1904, 57.
132. **Барадулин Г.** - Осложнения со стороны мочевого пузыря при аппендиците. М. Об. 1904, LXI. 472.
133. **Вархаш П. А.**—Случай хронической бугорчатки почек (nephrophtisis) и мочеполовых органов. Вр. Газ. 1904, 1169.
134. **Боголюбов В.**—Эхинококк почки Р. Х. Арх. 1904, 820.
135. **Валяшко Г. А.** Случай лимфангиомы в почке. Хир 1904, xv, 85.
136. **Васильев С. А.** — Случай врожденной пупочно-пузырной фистулы. М. Об. 1904, LXII, 229.
137. **Венгловский Р. И.** - Способ раздельного добывания мочи из каждой почки. Катетеризация мочеточников. Разделение пузыря аппаратом Cathelin'a Р. Г. Х. Кл. Д Т. III, 272.
138. **Вертоградов С. П.** — О ночном недержании мочи у новобранцев в связи с методами ее исследования. В-М. Ж. 1904, Т. II, 55.
139. **Гагман А. Н.** - Распознавание и лечение бугорковых поражений мочевого пузыря. Хир. 1904, xvi, 213.

Digital Library (repository)
of Tomsk State University
http://vital.lib.tsu.ru

140. **Груздев В. С.**—К терапии пузырных свищей у женщин. Р. Вр. 1904, 77.
141. **Девицкий В. С.**—Chorionepithelioma мочевого пузыря. М. Об. 1904, Lxi, 353.
142. **Дерюжинский С. Ф** — Случай иссечения опухоли мочевого пузыря у женщины Хир. 1904. xvi, 43.
143. **Дешин А. и Шмидт В.**—К вопросу о лечении врожденных мочевых свищей пупка. Хир. 1904, xv, 35.
144. **Добровольский Н. Н.** Клинический обзор 43-х оперативных случаев каменной болезни В-М. Ж. 1904, Т. I, 247.
145. **К епс М. Л.**—Из цистоскопической практики. Вр. Газ. 1904, 1260.
146. **Моргулиес М.**—Перепончато-гангренозное воспаление мочевого пузыря. Хир. 1904, xv, 158.
147. **Оппель В. А.** Разрывы мочевого пузыря с клинической точки зрения. Р. Х. Арх. 1904, 672.
148. **Пожарисский И. Ф.** — Злокач. гипернефрома надпочечника с множественными метастазами. Хир. 1904, xv, 83.
149. **Пожарисский И. Ф.**—3 случая отсутствия почки у человека. Хир. 1904, xv, 79.
150. **Пожарисский И. Ф.**—Два случая первичной опухоли почек. М. Об. 1904, Lxi 433.
151. **Пожарисский И. Ф.**—Окостенение почки, экспериментально вызванное у кроликов. Хир. 1904, xv, 80.
152. **Садовский П. Т.** — Методы зашивания поранений мочеточника. Ж. А. и Ж. Б. 1904, 27.
153. **Саксаганский М.**—К вопросу о простатэктомии при гипертрофии предстательной железы. Р. Х. Арх. 1904, 930.
154. **Синицин Ф. И.** О гемоглобинурии. Хир. 1904, xvi, 379.
155. **Стержеминский Г. И.**—Огнестрельное ранение мочевого пузыря. Дилятатор мочевого пузыря. В.-М. Ж. 1904, Т. I. 270.
156. **Тавилдаров Ф. Н.**—К вопросу о пересадке мочеточников с иссечением пузыря при полном удалении раково перерожденной матки путем чревосечения. (операция Wertheim'a). Р. Вр. 1904, 1472.
157. **Файт Ф. Ф.**—Топографическое отношение мочеточников к органам малого таза у женщины. Дисс. 1904.
158. **Хворостанский М.**—Новообразование мочевого пузыря. Хир. 1904, xv, 138.
159. **Хольцов Б. Н.**—Сравнительная оценка способов оперативного лечения при гипертрофии предстательной железы и показания к ним. Р. Вр. 1904, 124.

1905.

160. **Барадулин Г. И.**—Эхинококк почки и его диагностика. Мед. Об. 1905, 553.
161. **Баратынский П. А.** К вопросу о последовательном лечении мочепузырной раны после высокого камнесечения. Р. Вр. 1905, 255.
162. **Гагман А. Н.**—Распознавательное значение катетеризации мочеточников, раздельного собирания мочи из почек и их функциональной пробы. Р. Х. Арх. 1905, 302.
163. **Гехтман А. Н.**—К патологии почек. Р. Вр. 1905, 228.
164. **Дерюжинский С. Ф.**—Иссечение значительного участка мочевого пузыря, с удалением части левого мочеточника, захваченного раковой опухолью. Выздоровление. Хир. 1905, xvii, 358.
165. **Кожуховский А. П.** Гнойные пиэлиты, их диагностика и лечение. Дисс. 1905.
166. **Кузнецкий П. В. и Кузнецкий Д. П.** Случай колоссальной доброкачественной опухоли мочевого пузыря. Р. Х. Арх. 1905, 338.
167. **Меньшиков А. Н.**—К вопросу о подкожных внутрибрюшинных разрывах мочевого пузыря. Р. Х. Арх. 1905, 488.
168. **Михайлов Н. А.**—Цистоскопия, как метод исследования в урологии, 1905.
169. **Оппель В. А.**—Подкожное повреждение почки с клинической точки зрения. Р. Х. Арх. 1905, 79.
170. **Орловский В. Ф.**—Пиэлит, как осложнение беременности. Р. Вр. 1905, 578.
171. **Перешивкин Н. С.**—Диагностика почечных камней при помощи рентгенографии. Р. Х. Арх. 1905, 320.
172. **Радзиевский А. Г.**—Существуют ли аутонефролизины. Мед. Об. 1905, 505.
173. **Розе Ф. Ю.**—О восстановлении дефектов мужской уретры. Р. Х. Арх. 1905, 499.
174. **Софотеров С. К.**—Случай эхинококка почки. Сиб. вр. вед. 1905, 233.
175. **Спижарный И. К.**—Повреждения и хирургические заболевания почек, 1905.
176. **Старков А. В.**—К хир. анатомии предстательной железы. Хир. 1905, xvii, 175.
177. **Фон-Визен К. В.**—О врожденных дивертикулах мочеиспускательного канала. Р. Г. Х. К. Дьяк. V, 77.
178. **Хворостанский М.**—Мочевые камни и рахит. Хир. 1905, XVIII, 43.

Digital Library (repository)
of Tomsk State University
http://vital.lib.tsu.ru

1906.

179. **Абрамов С. С.**—Патолого-анатомическое исследование случая Bilharziosis'a (египетской гематурии) в связи с вопросом об uretheritis et cystitis cystica. Мед. Об. 1906, LXVI, 269.
180. **Березовский С. Е.**—Случай врожденного дивертикула мужского мочеиспускательного канала. Мед. Об. 1906, LXVI, 774.
181. **Боголюбов В. Л.**—Об эмбриональных адено-саркомах почки. Р. Х. Арх. 1906, 323.
182. **Боголюбов В. Л.**—К патологической анатомии и клинике гипернефромы. Р. Х. Арх. 1906, 445.
183. **Боголюбов В. Л.**—К вопросу о частичном и полном иссечении пузыря при злокачественных новообразованиях. Мед. Об. 1906, LXV, 514.
184. **Волков Вл.**—Случай внутрибрюшинного разрыва мочевого пузыря. Сиб. вр. вед. 1906, 169.
185. **Гаген-Торн И. Э.**—К вопросу о лечении мочеточнико-влагалищных свищей. Ж. А. и Ж. Б. 1906, 973.
186. **Гейн К.**—Свищи и повреждения мочеточников. Ж. А. и Ж. Б. 1906, 435.
187. **Давыдов М. С.**—Об эхинококковой кисте почки, временами вскрывающейся в почечную лоханку и освобождающейся от своих дочерних пузырей и об ее лечении. Р. Вр. 1906, 1118.
188. **Деревенко В. Н.**—К вопросу о папилломах лоханки. 1906.
189. **Дробный Б. А.**—Сифилис предстательной железы. Мед. Об. 1906, LXV, 455.
190. **Жебровский Э. А.**—О распознавательном значении изменений мочи при ощупывании (сдавливании) почек. Р. Вр. 1906, 1402.
191. **Заболотнов П.**—Злокачественная опухоль почки надпочечникового типа. Р. Х. Арх. 1906, 431.
192. **Игнатович К. И.**—Случай удаления предстательной железы, пораженной туберкулезом. Хир. 1906, xix, 256.
193. **Каблуков А. Ф.**—К казуистике огнестрельных ранений почек. Мед. Об. 1906, LXV, 3.
194. **Копылов Н. В.**—Металлический шов пузыря. Хир. 1906, xx, 101.
195. **Кравченко И. И.**—Случай пришивания подвижной почки. Хир. 1906, xix, 145.
196. **Крымов А. П.**—О почечных камнях. Р. Вр. 1906, 1268.
197. **Кудинцев И. Я.**—К вопросу о простой язве мочевого пузыря. Х. М. Ж. 1906, 99.
198. **Леви Э. С.**—Приспособление для укрепления бужей Le-Fort'a. Р. Вр. 1906, 898.
199. **Левин И. А.**—Об инородных телах в мочевом пузыре. Юб. сб. Разумовского. 1906, 185.
200. **Марголин М. И.**—Об огнестрельных внебрюшинных ранениях мочевого пузыря. Р. Вр. 1906, 1512.
201. **Михайлов Н. А.**—Основная задача терапии при хирургических заболеваниях мочеполовых путей. Р. Вр. 1906, 896.
202. **Оппель В. А.**—Бугорчатка почек. Т. Г. Х. К. Ф., I, 1906.
203. **Петров Н. Н.**—О гематурии. Врач. Газ. 1906, 225.
204. **Радзиевский А. Г.**—К вопросу о лечении надлобковых свищей мочевого пузыря. Хир. 1906, XX, 112.
205. **Редлих А.**—Цистоскопия и зондирование мочеточников, как методы исследования в гинекологии. 1906.
206. **Розе Ф. Ю.**—К казуистике dystopiae renis. Хир. 1906, XX, 170.
207. **Терпепсон Э.**—Пути распространения туберкулеза в мужской мочеполовой системе. Дисс. 1906.
208. **Федоров С. П.** Случай образования соустия у пузырного конца мочеточника. Ж. А. и Ж. Б. 1906, 1156.
209. **Федоров С. П.**—К хирургии мочеточников. Р. Х. Арх. 1906, 475.
210. **Федоров С. П.** Гидронефроз (этиология, лечение). Т. Г. Х. К. Ф. I, 1906.
211. **Феноменов Н.**—К вопросу о лечении мочеточниковых свищей у женщин Neoureterocystostomia). Р. Х. Арх. 1906, 482.
212. **Хольцов Б. Н.**—К патологии и патогенезу отраженной анурии. Р. Вр. 1906, 1308.
213. **Шатский А. В.**—К казуистике мочеточниковых свищей и их лечению. Ж. А. и Ж. Б. 1906, 670.

1907.

214. **Алксне И. О.**—Операции на пояснично-тазовой части мочеточника и их функциональные результаты. 1907.
215. **Бурденко Н.**—Случай подкожного внутрибрюшинного разрыва мочевого пузыря. Р. Х. Арх. 1907, 101.

Digital Library (repository)
of Tomsk State University
http://vital.lib.tsu.ru

216. **Буш Э. В.**—К вопросу о влиянии декапсуляции почек на течение нефритов. Vii С. Р. Хир. 1907. - (Р. Х. Арх. 1908, 247).
217. **Васильев М. А.**—К вопросу о лечении поранений и свищей мочеточников. Р. Х. Арх. 1907, 525.
218. **Вишневский А. В.**—Аномалии почечных сосудов в связи с врожденным смещением почки. Р. Х. Арх 1907, 749.
219. **Гагенторн А. А.**—К вопросу об огнестрельных повреждениях мочевого пузыря. Р. Х. Арх. 1907, 531.
220. **Герцен П. А.** Оценка и значение некоторых способов диагностики почечных заболеваний. vii С. Р. Хир. 1907.—(Р. Х. Арх. 1908, 244).
221. **Герцен П. А.** – О технике чрезпузырной простатэктомии. Хир. 1907, xxi, 476.
222. **Герцен П.** — О ремиттирующем гидронефрозе и о лоханочно-мочеточниковой пластике. Мед. Об. 1907, Lxvii, 387.
223. **Герцен П. А.** Случай огнестрельного повреждения почечных сосудов и печени. Операция. Выздоровление. Мед. Об. 1907, Lxviii, 895.
224. **Гирголав С. С.**—Врожденные дивертикулы мужской уретры. Р. Вр. 1907, 1179.
225. **Гораш В. А.**—К вопросу о месте выделения индиго-кармина почечной паренхимой. vii С. Р. Хир. 1907. (Р. Х. Арх. 1908, 236).
226. **Городищ С. М.** — Современные способы лечения недержания мочи. Врач. Газ. 1907, 1173.
227. **Гренов И. И.**—О туберкулезе почки и мочевого пузыря. Р. Х. Арх. 1907, 869.
228. **Груздев В. С.**—К вопросу об осложнении влагалищно-пузырных свищей ущемлением выворочнного пузыря. Р. Вр. 1907, 109.
229. **Дзирне И. Х.**—Современное положение вопроса о криоскопии крови при определении работоспособности почек. Хир. 1907, xxi, 183.
230. **Дробный Б. А.**—Об отношении урологии к другим отделам медицины. Вр. Газ. 1907, 77.
231. **Зельдович Я. Б.**—Множественность почечной артерии и хирургическое значение этого явления Р. Вр. 1907, 1525.
232. **Земацкий И. Ф.**—К вопросу о быстроте образования камней в мочевом пузыре. Р. Вр. 1907, 1339.
233. **Зеренин В.**—Саркома мочеиспускательного канала у женщин. Хир. 1907, xxii, 44
234. **Игнатовский А. И.**—К вопросу о влиянии на организм нефректомии., перевязки почечных сосудов и мочеточников. И. В-м. Ак. 1907 120.
235. **Караффа-Корбут К. К.**—К истории литотомий в России, 1907.
236. **Караффа-Корбут К. В.**—К вопросу о функции мочеточника при изменении просвета его. VII С. Р. Хир. 1907.—(Р. Х. Арх. 1908. 237).
237. **Крымгольц М. Л.**—Случай полного отрыва уретры от пузыря в простатической части. Хир. 1907, xxii, 537.
238. **Крымов А. П.**—К технике нефротомии. Хир. 1907, xxii, 487.
239. **Крымов А. П.**—О паранефрите. Хир. 1907, xxii, 607.
240. **Кузнецкий Д. П.**—Эксперим. полиурия, как метод исследования функциональной способности почек. vii С. Р. Хир. 1907.—(Р. Х. Арх. 1908, 235).
241. **Кулигин В. Н.**—К хирургии почек. Р. Х. Г. К. Д. xi, 1.
242. **Лежнев Н. Ф.**—К диагностике туберкулеза почек. vii С. Р. Хир. 1907.—(Р. Х. Арх. 1908, 244).
243. **Лисянский В. И.**—К казуистике новообразований мочевого пузыря. Хир. 1907 xxii, 303.
244. **Лисянский В. И.**—Из области почечной хирургии. Хир. 1907, xxii, 518.
245. **Логашкин С. А. и Забродин М. Ф.**—О высоком камнесечении (62 случая) с наложением пузырного шва. В-м. ж. 1907, т. 218, 19.
246. **Михайлов Н. А.**—Современное положение урологии, как отдельной специальности Р. Вр. 1907, 1100.
247. **Мыш Вл.**—Случай пересадки мочеточников по видоизмененному способу Berglung-Borelius'a Хир. 1907, xxi, 464.
248. **Оппель В. А.**—К оперативному лечению прямокишечно-уретральных свищей. Р. Вр 1907, 253
249. **Оппель В. А.**—К казуистике бугорчаткового поражения почек. Р. Вр. 1907, 1590.
250. **Пастернацский Ф. И.**—Пиэлит, 1907.
251. **Петров Н. Н. и Перешивкин Н. С.**—К вопросу о распознавательном значении индигокарминовой пробы. vii С. Р. Хир. 1907.—(Р. Х. Арх. 1908, 236).
252. **Розанов В. Н.** К патологической анатомии и клинике злокачественных опухолей почек. Мед. Об. 1907. Lxvii, 371.
253. **Розе Ф. Ю.**—Об оперативном лечении гипертрофии предстательной железы. Х. М. Ж., 1907, 452.
254. **Ручинский Б. П.**—К казуистике множественных уродств почек. Вр. Газ. 1907, 620
255. **Темкин Г. Е.**—Редкий случай почечных камней. Вр. Газ. 1907, 246.

Digital Library (repository)
of Tomsk State University
http://vital.lib.tsu.ru

256. **Тихов П. И.**—Пересадка мочеточников в прямую кишку. Хир. 1907, xxii, 32.
257. **Томсон Т. И.**—К вопросу о мочеточнико-влагалищных свищах. Ж. А. и Ж. Б. 1907, 403.
258. **Трофимов В. К.**—К вопросу о подкожных повреждениях почек. Р. Вр. 1907, 1706.
259. **Троянов А. А.**—К казуистике полного удаления предстательной железы по надлобковому способу Freyer'a. Р. Вр. 1907, 1765.
260. **Файн С. Е.**—Высокое камнесечение в земско-медицинской практике Р. Вр. 1907, 1710.
261 **Федоров С. П.**—Диагностика почечных заболеваний. vii С. Р. Хир. 1907. — (Р. Х. Арх. 1908, 237).
262. **Хардин А. А.**—Случай внутрибрюшинного разрыва мочевого пузыря. Хир. 1907, xxii, 551.
263. **Хольцов Б. Н.**—Радикальное лечение сужений мочеиспускательного канала иссечением суженной части канала. vii С. Р. Хир. 1907.—(Р. Х. Арх. 1908, 390).
264. **Хольцов Б. Н.**—Редкий случай аномалии почки. Перекрестная дистопия. Р. Вр. 1907, 1173.
265. **Хольцов Б. Н.**—К казуистике редких форм задержания мочи. Хроническая контрактура шейки мочевого пузыря. Р. Вр. 1907, 1670.
266. **Хольцов Б. Н.**—К технике промежностных операций. Р. Вр. 1907, 151.
267. **Шабад И. А.**—Аппарат для собирания мочи у детей. Вр. Газ. 1907, 1403.
268. **Эрдман Р. Р.**—К вопросу о строении гипернефром. И. В. М. Ак. 1907, 255.

1908.

269. **Барадулин Г. И.**—К хирургии опухолей почек (гипернефром). Р. Х. Арх. 1908, 609.
270. **Белинский К. Д.**—Первичные опухоли почек надпочечникового типа. Хир. 1908, XXIV, 458.
271. **Богданов П. Ф.**—О простатических камнях. VIII С. Р. Х. 1908, 194. (Хир. 1909, XXV).
272. **Боголюбов В.**—Случай травматической стриктуры уретры у девочки 6 лет. Мед. Об. 1908, LXIX, 910.
273. **Боровский П. Ф.**—К оперативному лечению гипертрофии предстательной железы. В.-М. Ж. 1908. ccxxi, 423.
274. **Вакуленко М. В.**—Внутрибрюшинный разрыв мочевого пузыря. Хир. 1908, XXIV, 215.
275. **Вдовиковский Т. И.**—К истории урологии в России. Р. Вр. 1908, 745.
276. **Воскресенский Г. Д.**—К оценке конечных результатов простатэктомии. VIII С. Р. Х. 1908, 77.—(Хир. 1909, XXV).
277. **Гагман А. Н.**—Руководство цистоскопии. 1908.
278. **Герцен П. А.**—К вопросу о диагностике почечных заболеваний. Вр. Газ. 1908. 512.
279. **Гехтман А.**—Влияние резекции различных частей почечной ткани на почку и на некоторые ее функции. Дисс. 1908.
280. **Деревенко В. Н. и Федоров С. П.**—К вопросу о новообразованиях почек. Т. Г. Х. К. Ф. II, 1908.
281. **Деревенко В. Н.**—К вопросу о папиллярных новообразованиях лоханки и мочеточника. Р. Х. Арх. 1908, 641.
282. **Донсков В.**—Первичный рак почки. Каз. Мед. Ж. 1908, 434.
283. **Дробный Б. А.**—К вопросу об инородных телах уретры. Вр. Газ. 1908, 245.
284. **Дьяконов П. П.**—Некоторые данные о совместном заболевании правой почки и червеобразного отростка. Хир. 1908, XXIII, 620.
285. **Караффа-Корбутт**—Об уретероуретероанастомозах. Ж. А. и Ж. Б. 1908, 995 и 1153.
286. **Караффа-Корбут К.-В. В.**—Случай гидронефроза подвижной почки, имевшей art. renalis accessoria inferior.. Вр. Газ. 1908, 1125.
287. **Караффа-Корбут К.-В. В.**—К вопросу о функции мочеточника при изменении просвета его (экспериментальное исследование). Вр. Газ. 1908, 509.
288. **Караффа-Корбут К.**—Значение мочеточников в этиологии почечных заболеваний. Дисс. 1908.
289. **Копылов Н. В.**—Смешанная опухоль почки. Р. Х. Арх. 1908, 601.
290. **Кравченко И. И.**—К казуистике инородных тел в мочевом пузыре у женщин. Ж. А. и Ж. Б. 1908, 1041.
291. **Кузнецкий Д. П. и Караффа-Корбут К.**—К вопросу о врожденных дивертикулах мужской уретры. Р. Х. Арх. 1908, 537.
292. **Кузнецкий Д. П.**—Экспериментальная полиурия, как способ исследования функциональной способности почек. Р. Вр. 1908, 401.
293. **Лисовский Л.**—Случай солитарных кист левой почки. Р. Х. Арх. 1908, 633.
294. **Логинов Г. М.**—Случай свежего зашивания пуз.-влагалищного свища после родов. Ж. А. и Ж. Б. 1908, 275.

Digital Library (repository)
of Tomsk State University
http://vital.lib.tsu.ru

295. **Марьяшес С. Е.**—Сравнительная оценка высокой и промежностной простатэктомии. VIII С. Р. Х. 1908, 73.—(Хир. 1909, XXV).
296. **Миротворцев С. Р.**—К вопросу о пересадке мочеточников в кишечник. VIII С. Р. Х. 1908, 138.—(Хир. 1909, XXV).
297. **Михайлов Н. А.**—Киста vesiculae prostaticae (к вопросу о кистах уретры). Вр. Газ. 1908, 317.
298. **Мокин Н.**—3 случая врожденных аномалий почек. Каз. Мед. Ж. 1908, 212.
299. **Мохин Н. С.**—К казуистике врожденных аномалий почки. Р. Х. Арх. 1908, 679.
300. **Мухаринский М. А.**—Из области урологической техники. Н. В. Мед. 1908, 323.
301. **Петров Н. Н. и Перешивкин Н. С.**—К вопросу о распознавательном значении индиго-карминовой пробы. Р. Вр. 1908, 109.
302. **Пономарев З. И.**—К вопросу о лечении подкожных повреждений почек. Р. Вр. 1908, 1644.
303. **Руднев Н. М.**—О высоком камнесечении по способу проф. Разумовского. Хир. 1908, XXIII, 31.
304. **Саввин В. Н.**—Случай врожденного смещения почки. Мед. Об. 1908, LXIX, 167.
305. **Спасокукоцкий С. И.**—Neopyeloplastica при обширных гидронефрозах. VIII С. Р. Х., 1908, 186. (Хир. 1909, XXV).
306. **Стромберг Г. Г.**—К патогенезу и клинике множественного кистозного перерождения печек. Т. Г. Х. Кл. Ф. III, 1908.
307. **Трофимов В. К.**—К казуистике асептической нефротомии со швом по поводу почечного камня. Хир. 1908, XXIII, 45.
308. **Федоров С. П.**—Хир. лечение гипертрофии prostatae. VIII. С. Р. Х.. 1908, 67.—(Хир. 1909, XXV).
309. **Федоров С. П.**—О подвижной почке. Р. Вр. 1908, 1.
310. **Фронштейн Р. М.**—К казуистике инородных тел мочевого пузыря. Р. Вр. 1908, 909.
311. **Хворостанский М.**—Мочевые камни и рахит. Хир. 1908, XXIII, 20.
312. **Хольцов Б. Н.**—Хир. лечение при гипертрофии prostatae. VIII. С. Р. Х. 1908, 71.—(Хир. 1909, XXV).
313. **Хольцов Б. Н.**—О показаниях и технике простатэктомии на основании личных наблюдений. Р. Вр. 1908, 287.
314. **Хольцов Б. Н.**—О применении асептики в урологии. Р. Вр. 1908, 122.
315. **Хольцов Б. Н.**—К вопросу о клиническом распознавании аномалий почек. Р. Вр. 1908, 1251.
316. **Хольцов Б. Н.**—Случай множественных камней гипертрофированной предстательной железы. Н. В. Мед. 1908, 677.
317. **Чистович Ф. Я.** Редкий случай одностороннего отсутствия почки и недоразвития половой системы (у женщины). Р. Вр. 1908, 46.
318. **Штерн Н.**—Случай вскрытия гнойника желчного пузыря в почечную лоханку. Вр. Газ. 1908, 833.
319. **Якобсон В. Л.**—Rectoscopia, Colonoscopia и Cystoscopia по методу Отта. Н. В. Мед. 1908, 97.

1909.

320. **Алексинский И. П.**—Случай двухстороннего нефролитиаза у ребенка. IX. С. Р. Хир., 1909, 191.
321. **Белавенец П. П.**—Случай пересадки мочеточников в кишку (операция проф. П. И. Тихова). Р. Вр. 1909, 1776.
322. **Бирон С. Э.**—Подковообразная почка и ее клиническое значение. Р. Вр. 1909, 1240.
323. **Богораз Н. А.**—К вопросу о пересадке одного мочеточника в прямую кишку. Ж. А. и Ж. Б., 1909, 1001.
324. **Виолин Я. А.**—К казуистике инородных тел мочевого пузыря. Вр. Газ. 1909, 441
325. **Вишневский А.** Простая перфорирующая язва мочевого пузыря. Р. Х. Арх 1909, 129.
326. **Воскресенский Г. Д.**—К вопросу о cystitis cystica. IX. С. Р. Хир., 1909, 213.
327. **Гаврилов Н. Г.**—О механизме действия операции Edebohls'a (декапсуляция почек) при пуэрперальной эклампсии и других расстройствах кровообращения и функциональной способности почек. Вр. Газ. 1909, 36.
328. **Гагман А. Н.**—Несколько замечаний о технике камнедробления. Р. Вр. 1909, 1594.
329. **Герцен П. А.**—О лейкоплакии мочевого пузыря. IX. С. Р. Хир. 1909, 213.
330. **Герцен П. А.**—Экспериментальное исследование о действии на почки веществ, возникающих в крови при иммунизации животных почечною тканью или при повреждении одной почки. Дисс. 1909.

Digital Library (repository)
of Tomsk State University
http://vital.lib.tsu.ru

331. **Гинзбург А. А.**—Редкий случай инородного тела в мочевом пузыре. Вр. Газ. 1909, 442.
332. **Гораш В. А.**—Показания к хирург. лечению туберкулеза почек. IX. С. Р. Хир., 1909, 181.
333. **Граменицкий Ф. И.**—О применении колларгола при циститах. Р. Вр. 1909, 1496.
334. **Груздев Д. А.**—Функциональная проба почек с применением внутрипузырного разделения мочи при почечных заболеваниях. IX. С. Р. Хир. 1909, 166.
335. **Дамский А. Я.**—К лечению гипертрофии предстательной железы инструментарием Гольдшмидта. IX. С. Р. Хир., 1909, 235.
336. **Дамский А. Я.**—К казуистике случаев недержания мочи у детей. Р. Вр. 1909, 376.
337. **Дерюжинский С. Ф.**—Три случая экстрофии пузыря, излеченные операцией Maydl'я. Хир. 1909, xxvi, 198
338. **Дзирне И. Х.**—Цистоскопия, 1909.
339. **Жуковская Е. Ю.**—Редкий случай гидронефроза, как следствие аномалии мочеточников. Р. Вр. 1909, 1014.
340. **Зефиров П. В.**—К вопросу о новообразованиях мочевого пузыря. Хир. 1909, xxv, 115.
341. **Караффа-Корбут К.-В. В.**—Pyonephrosis gravidarum. Вр. Газ. 1909, 809.
342. **Кончаловский М. И.**—Почечные камни и первичный рак лоханок. Мед. Об. 1909, LXXI, 693.
343. **Косогледов В. М.**—Адреналин в гипернефромах. Р. Вр. 1909, 1745.
344. **Красавицкий П. М.**—Изменения почек при стафилококковой инфекции. Дисс. 1909.
345. **Красинцев В. А.**—О пересадке мочеточников в кишку. IX. С. Р. Хир. 1909, 206.
346. **Крепс М. Л.**—К патологии и терапии анурии. Р. Вр. 1909, 950.
347. **Кузнецкий Д. П.**—О двухстороннем нефролитиазе. IX. С. Р. Хир. 1909, 187.
348. **Кузнецкий Д. П.**—О закрытом пионефрозе бугорчаткового происхождения. Р. Вр. 1909, 294.
349. **Кузнецкий Д. П.** К оперативному вмешательству при опухолях в мочевом пузыре у беременных. Р. Вр. 1909, 535.
350. **Лиокумович С. И.**—Экспериментальные данные о новом способе простатэктомии д-ра Wilms'a. Р. Вр. 1909, 1420.
351. **Лиокумович С. И.**—К казуистике камней мочеиспускательного канала. Вр. Газ. 1909, 1097.
352. **Мартынов А. В.**—Оперативное пособие при подковообразной почке. IX. С. Р. Хир. 1909, 177.
353. **Марьяшес С. Е.**—Случай подковообразной почки с туберк. перерождением левой половины ее. IX. С. Р. Х. 1909, 173.
354. **Марьяшес С. Е.**—Сп.-мозговая анэстезия при литотрипсии. IX. С. Р. Хир. 1909, 215.
355. **Марьяшес С. Е.**—Случай камня в тазовой части правого мочеточника. IX. С. Р. Хир. 1909, 198.
356. **Марьяшес С. Е.**—Nephritis septica, nephrectomia, выздоровление. IX. С. Р. Хир. 1909, 198.
357. **Марьяшес С. Е.**—К казуистике новообразований мочевого пузыря. IX. С. Р. Хир. 1909, 222.
58. **Менциковский А. Л.**—К лечению ночного и дневного недержания мочи. Р. Вр. 1909, 337.
359. **Миротворцев С. Р.**—К вопросу о пересадке мочеточников в кишечник. IX. С. Р. Хир. 1909, 205.
360. **Миротворцев С. Р.**—Экспериментальные данные к вопросу о пересадке мочеточников в кишечник. Дисс. 1909.
361. **Михайлов Н. А.**—К вопросу об эндоуретральном оперативном вмешательстве. IX. С. Р. Хир. 1909, 231.
362. **Михайлов Н. А.**—О технике уретроскопического исследования и об эндоуретральном вмешательстве. Вр. Газ. 1909, 1385.
363. **Михайлов Н. А.**—Основы диагностики заболеваний мочеполовых органов. 1909.
364. **Москалев М. Н.**—К вопросу о нагноении почек. Р. Вр. 1909, 571.
365. **Оппель В. А.**—К казуистике геморрагических нефритов. Р. Х. Арх. 1909, 316.
366. **Перешивкин Н. С.**—Функциональная диагностика хирургических заболеваний почек на основании клинического материала. IX. С. Р. Хир. 1909, 163.
367. **Петров Н. Н.**—Полное иссечение мочевого пузыря при раке его. IX. С. Р. Хир. 1909, 221.
368. **Поленов А. А.**—Множественные насечки почечной капсулы при анурии в течении нефрита. Р. Х. Арх. 1909, 780.
369. **Проскурин В. Е.**—К вопросу о частоте почечно-каменного заболевания. Хир. 1909, xxvi, 191.
370. **Рейн Г. Е.**—О пограничных областях между хирургией, гинекологией и урологией Ж. А. и Ж. Б. 1909, 471.

Digital Library (repository)
of Tomsk State University
http://vital.lib.tsu.ru

371. **Розе Ф. Ю.**—Случай удаления дивертикула мочевого пузыря. ix. С. Р. Хир. 1909, 211.
372. **Соловов П. Д.**—К казуистике колото-резанных ран почки. ix. С. Р. Хир. 1909, 178.
373. **Спасокукоцкий С. И.**—Neopyeloplastica как метод лечения гидронефрозов. Р. Х. Арх. 1909, 428.
374. **Стромберг Г. Г.**—Анатомо-клиническое исследование забрюшинной клетчатки и нагноительных процессов в ней. Дисс. 1909.
375. **Тавилдаров О. Н.**—Пересадка мочеточника в пузырь во время операции удаления матки по расширенному влагалищному способу (Schuchardt'a). Р. Вр. 1909, 1604.
376. **Трофимов В. К.**—К вопросу о глухом шве мочевого пузыря при высоком камнесечении. Дисс. 1909.
377. **Федоров С. П.**—О вторичных нефректомиях. ix. С. Р. Хир. 1909, 195.
378. **Федоров С. П.**—Оперативное лечение опухолей мочевого пузыря через надлонный свищ. ix. С. Р. Хир. 1909, 220.
379. **Федоров С. П.**—Казуистика хирургии почек: папиллома почки, бугорчатка. Р. Вр. 1909, 1041.
380. **Хольцов Б. Н.**—Хронич. контрактуры шейки мочевого пузыря. ix. С. Р. Хир. 1909, 214.
381. **Хольцов Б. Н.**—Клиническое значение и лечение врожденных дивертикулов мочевого пузыря. ix. С. Р. Хир. 1909, 210.
382. **Хольцов Б. Н.**—Хирургическое лечение при гипертрофии предстательной железы. Р. Вр. 1909, 1381.
383. **Хольцов Б. Н.**—Коренное лечение сужений мочеиспускательного канала усечением суженной части его. Р. Вр. 1909, 78.
384. **Хольцов Б. Н.**—Патологическая анатомия и патогенез бугорчатки половых органов мужчин. Р. Вр. 1909, 642.
385. **Хольцов Б. Н.**—Повреждения и заболевания предстательной железы. 1909.
386. **Шарецкий Б. Г.**—Случай внутрибрюшинного разрыва мочевого пузыря. Х. М. Ж. 1909, viii, 358.
387. **Шмигельский Н. П.**—Случай пребывания восковой церковной свечи в мочевом пузыре в течение 4-х месяцев. Р. Вр. 1909, 577.
388. **Шоур М. М.**—Сѣмные швы при высоком сечении пузыря. Хир. 1909, xxvi, 194.

1910.

389. **Александров В. В.**—К казуистике солитарных кист почек. Х. С. Р. Хир. 1910, 156.
390. **Александров В. В.**—К казуистике и лечению пиэлита Вр. Газ. 1910, 720.
391. **Александров Л. П.**—Каменная болезнь мочевого пузыря у девочки и ее особенности. Р. Вр. 1910, 1515.
392. **Ануфриев А. А.**—Выпадение слизистой оболочки женского мочеиспускательного канала с анатомическим очерком последнего, 1910.
393. **Боголюбов В. Л.**—К вопросу о врожденных дивертикулах мужской уретры. Х. А. В. 1910, 507.
394. **Богораз Н. А.**—О подкожном повреждении почки. Х. А. В. 1910, 254.
395. **Бржозовский А. Г.**—К вопросу о камнедроблении у детей. Х. С. Р. Хир. 1910, 177.
396. **Бржозовский А. Г.**—К вопросу о тк. наз. Cystilis cystica. Хир. 1910, 157.
397. **Вакуленко М. В.**—Случай дивертикула мочевода. Хир. 1910, XXVIII, 56.
398. **Васильев А. И.**—К вопросу о vaso—testiculoneostomi'и. Х. С. Р. Хир. 1910, 185.
399. **Венгловский Р. И.**—Об этиологии эктопий мочевого пузыря. Х. С. Р. Хир. 1910, 171.
400. **Владимиров В. В.**—Туберкулез женской уретры. Х. А. В. 1910, 562.
401. **Воробьев В. А.**—О кистозном перерождении почек. Мед. Об. 1910, LXXIV, 853.
402. **Гагенторн А. А.**—К вопросу об огнестрельном ранении мужского мочевого канала. Х. А. В. 1910, 237.
403. **Гайкович Р. И.**—Туберкулин при бугорчатке почек. Вр. Газ. 1910, 1123.
404. **Гайчман В. Е.**—Единственная находящаяся в полости малого таза почка, принятая за опухоль и едва не вылущенная. Ж. А. и Ж. Б. 1910, 1209.
405. **Генеропитомцев Е. Н.**—К казуистике гипернефром. Р. Вр. 1910, 1053.
406. **Герасимов Н. А.**—К вопросу о дивертикулах и камнях мочеиспускательного канала. Мед. Об. 1910, LXXIII, 848.
407. **Герцен. П. А.**—О гипертрофии предстательной железы и ее лечении. Хир. 1910, XXVIII, 300.
408. **Герцен П. А.**—Лейкоплякия мочевого пузыря. Мед. Об. 1910, LXXIII, 854.
409. **Городищ С. М.**—О новом способе стерилизации мочеточниковых катетеров. Вр. Газ. 1910, 752.

Digital Library (repository)
of Tomsk State University
http://vital.lib.tsu.ru

410. **Городищ С. М.**—Катетеризация мочеточников. Современная техника и лечебное применение. Цистоскопическая техника. Катетеризация мочеточника и промывание почечных лоханок. 1910.
411. **Гранштейн В. М.**—Казуистика в патологии мочевого пузыря. Хир. 1910, XXVIII, 54.
412. **Гусев П. Ф.**—Случай операции Maydl'я при эктопии мочевого пузыря. Хир. 1910, xxviii, 464.
413. **Гусев П. Ф.**—4 случая простатэктомии по способу Freyer'a. Мед. Об. 1910, LXXIV, 348.
414. **Долгополов А.**—К вопросу о высоком камнесечении по способу проф. Разумовского. Х. А. В. 1910, 688.
415. **Жебровский Э. А.**—К вопросу о распознавательном значении т. наз. пальнаторной альбуминурии. Р. Вр. 1910, 1203.
416. **Кобылинский Э. Л.**—Экспериментальные данные к вопросу об изоляции мочеточников. Вр. Газ. 1910, 193.
417. **Кобылинский Э. Л.**—О пиэлолитотомии. Вр. Газ. 1910, 679.
418. **Кремс М. Л.**—145 камнедроблений. Х. С. Р. Хир. 1910, 175.
419. **Кузнецкий Д. П.**—К оперативному вмешательству при гнойном пиэлонефрите. Р. Вр. 1910, 2016.
420. **Кузнецкий Д. П.**—К патогенезу и клинике анурии. Т. Г. Х. К. Ф. IV, 1910.
421. **Левит В. С.**—К казуистике паховых грыж мочевого пузыря. Хир. 1910, 637.
422. **Левоневский П. К.**—Клиника мочеполовых болезней проф. Albarran'a в Париже. В.-М. Ж. 1910, Т. 227, 669.
423. **Лежнев Н. Ф.**—К вопросу о специфическом лечении туберкулеза почек. Х. С. Р. Хир. 1910, 159.
424. **Лиокумович С. И.**—Об острых простатитах. Р. Вр. 1910, 834.
425. **Лиокумович С. И.**—К вопросу о редких формах цистита. Случай импрегнации стенок мочевого пузыря солями. Вр. Газ. 1910, 1379.
426. **Лисянский В. И.**—К лечению эктопии мочевого пузыря. Хир. 1910, XXVIII, 442.
427. **Мартынов А. В.**—Оперативное пособие при подковообразной почке. Мед. Об. 1910, LXXIII, 218.
428. **Менциковский А. А.**—О лечении половой слабости и недержания мочи. Видоизменение способа эпидурально-сакральных впрыскиваний по Cathélin'y. Р. Вр. 1910, 236.
429. **Миленушкин И. Ф.**—5 случаев пересадки мочеточников в сигмовидную кишку. Хир. 1910, 285.
430. **Михайлов Н. А.**—Диагностика и терапия заболеваний мочевых и мочеполовых органов. 1910.
431. **Назаровский Н. М.** Пересадка мочеточников по Maydl'ю при эктопии пузыря. Хир. 1910, XXVIII, 454.
432. **Новиков В.**—О шве мочевого пузыря. Хир. 1910, 650.
433. **Новиков В. Н.**—Функция почек после nephrotomii. Р. Вр. 1910, 874.
434. **Оппель В. А. и Миротворцев С. Р.**—К показаниям и способам выключения мочевого пузыря. Х. А. В. 1910, 784.
435. **Павлов-Сильванский В. Н.**—К вопросу о камнях предстательной железы. Хир. 1910, 162.
436. **Певницкий А. А.**—К учению о ночном недержании мочи. В.-М. Ж. 1910, Т. 227, 63.
437. **Петкевич М. М.**—Выпадение через уретру кистовидно расширенного устья мочеточника. Ж. А. и Ж. Б. 1910, 885.
438. **Проскурин В. Е.**—О распознавании камней почек и мочеточников с помощью лучей Рентгена. Хир. 1910, 448.
439. **Рознатовский Д. Н.**—О грыжах мочевого пузыря. Хир. 1910, 642.
440. **Рубашев С. М.**—К вопросу о направлении разреза при нефротомии. Мед. Об. 1910, LXXIV, 537.
441. **Руфанов И. Г.**—К вопросу о врожденных дивертикулах мочевода. Хир. 1910, XXVIII, 424.
442. **Смиттен А. Г.**—О влиянии подвижной почки на состояние желудка. Мед. Об. 1910. LXXIV, 935.
443. **Соловов П. Д.**—К казуистике колото-резаных ран почки. Хир. 1910, 282.
444. **Стуккей Л. Г.**—К казуистике колото-резаных ран почки. Х. А. В. 1910, 924.
445. **Сысоев Ф. Ф.**—К вопросу о гипернефромах. Р. Вр. 1910, 1694.
446. **Тиканадзе И. Е.**—К вопросу о хирургическом вмешательстве при огнестрельных ранениях мочевого пузыря. В.-М. Ж. 1910, Т. 227, 227.
447. **Тринклер Н. П.**—К диагностике заболеваний, симулирующих гидронефроз. Х. А. В. 1910, 933.
448. **Фабрикант М. Б.**—Оперативное удаление камня мочеточника. Вр. Газ. 1910, 195.
449. **Фронштейн Р. М.**—Врожденные сужения мочеиспускательного канала. Р. Вр. 1910, 983.

Digital Library (repository)
of Tomsk State University
http://vital.lib.tsu.ru

450. Фронштейн Р. М.—К диагностике и лечению односторонних гэматурических нефритов. Мед. Об. 1910, LXXIII, 222.
451. Хольцов Б. Н.—К вопросу о распознавании тяжелых форм туберкулеза почек. Х. С. Р. Хир. 1910, 158.
452. Хольцов Б. Н.—О противопоказаниях к двухмоментной надлобковой простатэктомии. Х. С. Р. Хир. 1910, 183.
453. Хольцов Б. Н. К вопросу о хирургическом лечении хронических нефритов. Р. Вр. 1910, 1700.
454. Хольцов Б. Н.—Двухмоментный способ надлобковой простатэктомии. Мед. Об. 1910, LXXIV, 747.
455. Черноусенко А. М.—Эпидурально-крестцовые впрыскивания при некоторых невралгиях и заболеваниях мочеполового прибора. Р. Вр. 1910, 1706.
456. Черноусенко А. М.—О капиллярном проколе мочевого пузыря. Р. Вр. 1910, 199.
457. Черноусенко А. М.—Дальнейшие наблюдения над эпидуральными впрыскиваниями при некоторых заболеваниях мочевого аппарата и невралгиях. Х. С. Р. Хир. 1910, 189.
458. Шевкуненко В. Н.—Portio intramuralis мочеточников и пузырный треугольник. Варианты их форм. Т. Г. Х. Кл. Ф., iv, 1910.

1911.

459. Александров В. В.—К казуистике солитарных кист почки. Т. Г. Х. К. Ф., V, 1911
460. Бекман В. Г.—К технике оперативного закрытия пузырно-влагалищных свищей Х. А. В. 1911, 707.
461. Богораз Н. А.—Простейший метод семного шва мочевого пузыря при высоком сечении. Вр. Газ. 1911, 255.
462. Брайцев В. Р. Грыжи мочевого пузыря. Хир. 1911, 59.
463. Буткевич. Ф. Г.—Смещенная почка и ее оперативное лечение. 1911.
464. Валь Л. О.—О возбудителях хронического уретрита. Н. В. Мед. 1911, 481.
465. Вебер Ф. К.—О кистах зародышевого мочевого протока. Х. А. В. 1911, 757.
466. Викер Л.—К технике пересадки мочеточников в прямую кишку. Сиб. Вр. Газ. 1911, 193.
467. Вишневский А. В.—О регенерации предстательного отдела уретры применительно к экспериментальному изучению последствий простатэктомии. Каз. Мед. Ж. 1911, 94.
468. Волкович Н. М.—К лечению губовидных свищей мужского полового члена. Р. Вр. 1911, 717.
469. Гагман А. Н.—Значение систематически производимой катетеризации мочеточника, как лечебного средства. Мед. Об. 1911, LXXV, 229.
470. Гирголав С. С.—К вопросу об улучшении кровоснабжения почки. Х. А. В. 1911, 466.
471. Гораш В. А.—Алипин, как обезболивающее средство в урологии и осложнения наблюдаемые при его применении. Р. Вр. 1911, 1281.
472. Гораш В. А.—К вопросу о pyelolithotomia in situ. Н. В. Мед. 1911, 6.
473. Гораш В. А.—К вопросу об обширной резекции стенки мочевого пузыря. Н. В. Мед. 1911, 1353.
474. Граменицкий Ф. И.—Случай артериального кровотечения из мочевого пузыря. Р. Вр. 1911, 1353.
475. Деханов С. Ф.—Пересадка мочеточников по Maydl'ю с видоизменением по Berglund-Borelus'y и по проф. Мыш. Х. А. В. 1911, 503.
476. Дзирне И. Х.—Повреждения и хирургические заболевания мочевого канала. 1911.
477. Дмитриевский Е.—К паталогии мочевого пузыря. Хир. 1911, 233.
478. Еремич А. П.—О гэматогенных абсцессах почек. Т. Г. Х. К. Ф., V, 1911.
479. Ковригина З.—О шве мочевого пузыря по способу д-ра Богораза при высоком камнесечении. Сиб. Вр. Газ. 1911, 603.
480. Крепс И. Л.—К вопросу об инородных телах мочевого пузыря. Вр. Газ. 1911, 279.
481. Крепс М. Л.—145 камнедроблений. Р. Вр. 1911, 1032.
482. Кузнецкий Д. П.—Нефректомия и беременность. Ж. А. и Ж. Б. 1911, 1589.
483. Кузнецкий Д. П.—75 случаев оперативного лечения камней почки и мочеточника. Р. Вр. 1911, 1726.
484. Кузнецкий Д. П.—Камни почки и мочеточника. 1911.
485. Кузьмин П. И.—О лечении свищей мочеточника имплантацией в пузырь. Мед Об. 1911, LXXV, 1063.
486. Ледомский В. И.—К хирургии почек (Nephritis haemorrhagica. Periureteritis). xi. С. Р. Хир. 1911, 156.
487. Лежнев Н. Ф.—Ureterocele. Н. В. Мед. 1911, 1043.

Digital Library (repository)
of Tomsk State University
http://vital.lib.tsu.ru

488. **Лиокумович С. И.**—Случай врожденного дивертикула мочевого пузыря. Вр. Газ. 1911, 721.
489. **Лиокумович С. И.**—Случай начинающегося ракового перерождения гипертрофированн й предстательной железы. Вр. Газ. 1911, 1315.
490. **Лиокумович С. И.**—К казуистике аномалий почек. Редкий случай левосторонней почечной дистопии. Вр. Газ. 1911, 502.
491. **Лукин А. Г.**—Случай дистопии почки. Р. Вр. 1911, 1620.
492. **Малиновский Л. И.**—Один случай операции рассечения подковообразной почки, лежащей на аорте. xi. С. Р. Хир. 1911, 161.
493. **Марков Н.**—Врожденное расширение мочеиспускательного канала. Хир. 1911, 253.
494. **Марк н И. В.**—О возбудителях хронич. уретрита. Н. В. Мед. 1911, 651.
495. **Мелконянц Г. А.**—К вопросу о фиксации подвижной почки. Х. А. В. 1911, 47.
496. **Минц В. М.**—Прямое подкожное повреждение печени и почки. Хир. 1911, 225.
497. **Михайлов Н. А.**—Простатэктомия надлобковая, как способ выбора. xi. С. Р. Хир. 1911, 180.
498. **Михайлов Н. А.**—К лечению затяжных циститов (цисто-уретеритов) и хронических пиэлитов. xi. С. Р. Хир. 1911, 173.
499. **Мухадзе Г. М.**—К вопросу об удалении предстательной железы при ее гипертрофии. Вр. Газ. 1911, 109.
500. **Мухаринский М. А.**—Случай камней предстательный железы и мочеиспускательного канала. xi. С. Р. Хир. 1911, 178.
501. **Мухаринский М. А.**—О специфической диагностике и терапии туберкулеза мочеполового аппарата. XI С. Р. Хир. 1911, 162.
502. **Оппель В. А.**—К казуистике выключений мочевого пузыря. Х. А. В. 1911, 1030.
503. **Парин В. Н. и Донсков В. А.**—К вопросу о врожденных смешанных опухолях почек. Х. М. Ж., 1911, xii, 188.
504. **Перешивкин Н. С.**—К вопросу о пиэлографии. XI С. Р. Хир. 1911, 165.
505. **Пивоваров Г. К.**—Случай 17-дневной полной анурии. Р. Вр. 1911,289.
506. **Поленский Г. А.**—Четыре случая гипернефромы почек. Мед. Об. 1911.LXXVI, 495.
507. **Попов Д. Д.**—О пересадке мочеточников в прямую кишку Р. Вр. 1911, 637.
508. **Рогозинский Н. А.**—Случай чрезпузырной простатэктомии. Каз. мед. Ж. 1911, 109.
509. **Рокицкий В. М.**—Случай первичной нефректомии при подкожном повреждении почки. Х. А. В. 1911, 1068.
510. **Рубашев С. М.**—К казуистике каменной болезни мочевого аппарата. Х. А. В. 1911, 316.
511. **Семенов В. П.**—Сравнительная оценка современных способов обнаружения бугорчатковых палочек в моче и их окрашивание. Р. Вр. 1911, 436.
512. **Соболев И. А.**—Случай колото-резаной раны почки. Р. Вр. 1911, 1911.
513. **Соколов В. Д.**—К вопросу о недержании мочи и его лечении у детей. Вр. Газ. 1911, 915.
514. **Тиканадзе И. Е.**—Pyelitis gravidarum, как показание к искусственному прерыванию беременности. Ж. А. и Ж. Б. 1911, 95.
515. **Федоров С. П.**—К казуистике иссечения мочев го пузыря xi С. Р. Хир. 1911, 169.
516. **Федоров С. П.**—Атлас цистоскопии и ректоскопии. 1911.
517. **Хольцов Б. Н.**—О промежностной уретростомии. xi С. Р. Хир. 1911, 181.
518. **Хольцов Б. Н.**—О противопоказаниях к двухмоментной надлобковой простатэктомии Вр. Газ. 1911, 821.
519. **Хольцов Б. Н.**—О технике и результатах двух и трех-моментной надлобковой простатэктомии. Х. А. В. 1911, 1143.
520. **Хольцов Б. Н.**—О распознавании при тяжелом бугорчатковом поражении почек и мочевых путей. Р. Вр. 1911, 1650.
521. **Хольцов Б. Н.**—Диагностика болезней мочеполовых органов 1911.
522. **Чумаков Н. М.**—Об эктопии мочевого пузыря и операции проф. Субботина В. м. Ж. 1911, Т. 232, 232.
523. **Шамов В. Н.** Об околопочечных опухолях. Т. Г. Х. К. Ф., V. 1911.
524. **Шпрингенфельд И. С.**—К казуистике насильственного введения инородного тела в мочеиспускательный канал. Вр. Газ. 1911, 282.
525. **Эберле А.**—Случай эхинококка блуждающей почки Вр. Газ. 1911, 1175.

1912.

526. **Александров Л. П.**—Каменная болезнь мочевого пузыря. 1912.
527. **Берлацкий Г. В.**—Клиника и патологическая анатомия злокачественной гипернефромы. Х. А. В. 1912, 631.
528. **Богораз Н. А.**—Простейший метод оперативного лечения недержания мочи при дефектах мочепузырной шейки и уретры. Ж. А. и Ж. Б. 1912, 343.

Digital Library (repository)
of Tomsk State University
http://vital.lib.tsu.ru

529. **Брайцев В. Р.**—Некоторые эксперим. данные к вопросу о функциональной диагностике почек. xi, С. Р. Хир. 1912, 167.
530. **Бритнев А. В.**—Об уретральных камнях, Х. А. В. 1912, 368.
531. **Быстров Н. Н.**—Об оперативном лечении опухолей мочевого пузыря Дисс. 1912.
532. **Вашкевич Е. Ф.**—К вопросу о лечении хронических пиэлитов промываниями. Р. Вр. 1912, 478.
533. **Викер Л.**—К казуистике пересадки мочеточника в прямую кишку. Сиб. Вр. Газ. 1912, 419.
534. **Виолин Я. А.**—О внутрибрюшинных разрывах мочевого пузыря. Вр. Газ. 1912, 1773.
535. **Виолин Я. А.**—О притворной каменной болезни. Вр. Газ. 1912, 1611.
536. **Гар Г. Л.**— К вопросу о простатэктомии. Х. А. В. 1912, 845.
537. **Гессе Э. Р.**—К вопросу о внутрибрюшинных разрывах мочевого пузыря и пластике изолированным сальником при пузырном шве. Х. А. В. 1912, 619,
538. **Гоберман А. В.**—Случай подкожного субкапсулярного разрыва почки Х. А. В. 1912, 936.
539. **Горохов Д. Е.**—К вопросу о камнесечениях. Пед. 1912, 81.
540. **Граве А. А.**—Nephrolithiasis gigantica. Хир. 1912, 691.
541. **Григорьев С. П.**—Рентгенологический метод исследования почек. xii. С. Р. Хир. 1912, 173.
542. **Гриненко А. П.**—К вопросу о полном удалении предстательной железы при тк. аз. гипертрофии ее. Дисс.
543. **Груздев А. Я.**—К этиологии гидронефрозов. Перегибы мочеточника через добавочные сосуды. Хир. 1912, 387.
544. **Деревенко В. Н.**—К казуистике разрывов гидро (пио—) нефрозов. Р. Вр. 1912, 328.
545. **Дерюжинский С. Ф.**—Четыре случая нефротомии. Хир. 1912, 394.
546. **Емельянов Н. М.**—Экстрофия мочевого пузыря (Ex trophia vesicae) у мальчика 5 лет, В. М. Ж. 1912, Т. 233, 561.
547. **Ильин А. И.**—К вопросу о восходящей инфекции почек и борьбе с нею при пересадке мочеточников в кишку. Дисс.
548. **Ильин А. И.**—К вопросу о восходящем заражении почек после пересадки мочеточников в кишку и борьба с ним. Предохранительная вакцинация и вакцинотерапия. Р. Вр. 1912. 713.
549. **Ингал И. М.**—Оперативный доступ к семенным пузырькам и семе-проводам. xii, С. Р. Хир. 1912, 186.
550. **Иозефович А. Б.**—Случай воздействия через полость носа на акт мочеиспускания. Мед. Об. 1912, Lxxviii, 473.
551. **Какушкин Н. М.**—Добавочный мочеточник у женщины. Некоторые особенности клиниче кого течения, распознавания и лечения в данном случае Р. Вр. 1912, 1471.
552. **Кестлер**—Случай гипернефромы почки. Сиб. Вр. Газ. 1912, 227.
553. **Лежнев Н. Ф.**—К диагностике туберкулеза почек. Н. В. Мед. 1912, 796.
554. **Лиокумович С. И.**—К вопросу о пароксизмальной гэмоглобинурии. Н. В. Мед. 1912. 321.
555. **Малиновский А. А.**—2 случая внутрибрюшинного разрыва мочевого пузыря. Р. Вр. 1912, 304.
556. **Мельников А. Е.**—О частичном замещении мочеточника изолированной кишечной петлей Т. Г. Х. К. Ф. vi, 1912.
557. **Михайлов Н. А.**—Черезпузырная простатэктомия (по Freyer'y), как избранный мет д оперирования Вр. Газ. 1912, 705.
558. **Мухаринский М. А.**—К вопросу о сифилисе мочевого пузыря. н. в. Мед. 1912, 145.
559. **Мыш В. М.**—Распознавание и лечение туберкулеза почек. Сиб. Вр. Газ. 1912. 189.
560. **Никольский А. М.**—К вопросу о клиническом значении удвоения мочеточников. Ж. А. и Ж. Б. 1912, 495.
561. **Оппель В. А.**—К казуистике метастатических пиэлонефритов. Х. А. В. 1912, 603.
562. **Остряпский А. М.**—Два случаа выключения моч вого пузыря пересадкой мочеточников в прямую кишку. В. М. Ж. 1912, Т. 233. 405.
563. **Павлов А. Н.**—Pyelitis gravidarum. Ж. А. и Ж. Б. 1912, 1267.
564. **Перешивкин Н. С.**—Диагностика заболеваний почечной лоханки и мочеточника Дисс.
565. **Перешивкин Н. С.**—К вопросу о пиэлографии. Х. А. В. 1912, 150.
566. **Пономарев З. И.**—О лечении подкожных поврежлений почек по данным мужской Обух. больницы xii, С. Р. Хир. 1912, 179.
567. **Рамм М. Г.**—Случ й 6-дневный анурии у 4-летнего ребенка (Nephrolithiasis). Х. м. Ж, 1912, XIV, 254.
568. **Рознатовский Д. Н.**—Случай подкожного размождения почки, пораженной опухолью. Хир. 1912. 382.

Digital Library (repository)
of Tomsk State University
http://vital.lib.tsu.ru

569. **Ситенко—М. И.**—Четыре случая аномалии почек. Х. М. Ж. 1912, 73.
570. **Соколова М. В.**—Случай полного выворота и выпадения мочевого пузыря через мочеиспускательный проток. Р. Вр. 1912, 1598.
571. **Стрелков С. Я.**—Об исходах гангренознаго воспаления мочевого пузыря. Каз. Мед. Ж. 1912, 273.
572. **Хольцов Б. Н.**—К казуистике последовательных кровотечений при nephrotomi'u. Р. Вр. 1912, 609.
573. **Хольцов Б. Н.**—О промежностной urethrostomi'u. Р. Вр. 1912, 291.
574. **Хольцов Б. Н.**—Отведение мочи, как необходимое условие успешного результата пластических операций на мочеиспускательном протоке и половом члене, как лечебное средство при множественных свищах мочеиспускательного протока и как вспомогательное средство при разъедающих язвах полового члена. Р. Вр. 1912, 1417.
575. **Чалусов М. А.**—Узловатый шов при высоком камнесечении. Хир. 1912, 618.
576. **Чалусов М. А.**—Подкожное повреждение почек. Каз. Мед. Ж. 1912, 39.
577. **Яцута К. З.** О зависимости положения почек от брыжжеек толстых кишек. Вр. Газ. 1912, 85.

1913.

578. **Барадулин Г. И.**—Случай травматического внутрибрюшинного разрыва мочевого пузыря. Хир. 1913, 30.
579. **Беликов—Штомич.**—Краспознаванию паранефрита. Мед. Об. 1913, LXXIX, 734.
580. **Болярский Н. Н.**—Влияние некоторых общих анэстезирующих средств на работоспособность почки. xiii С. Р. Х. 1913. (Х. А. В. 1914, 418).
581. **Брайцев В. Р.**—Функциональная способность почек при хир. их заболеваниях. Прил. к № 202. Хир. 1913.
582. **Былов Н. В.**—Метастазы, как первые признаки злокачественной гипернефромы. Хир. 1913, XXXIV, 419.
583. **Валяшко Г. А. и Лебедев А. А.**—К вопросу о заживлении ран печени, селезенки и почек. Р. Вр. 1913, 989.
584. **Варищев В. К.**—К вопросу о декапсуляции почек. Х. А. В. 1913, 250.
585. **Гайчман В. И.**—Врожденное отсутствие почки у женщины с одновременным недоразвитием полового аппарата. Ж. А. и Ж. Б. 1913, 69.
586. **Гинзберг М.**—К вопросу о расщеплении подковообразной почки. xiii С. Р. Х. 1913.—(Х. А. В. 1914, 416).
587. **Гораш В. А.**—Сравнительная оценка внутрипузырных операций опухолей мочевого пузыря. xiii С. Р. Х. 1913.—(Х. А. В. 1914, 422).
588. **Горвиц Р. Е. и Ипатов Н. А.**—Цистоскопия, и катетеризация мочеточников, как вспомогательное диагнотическое средство в гинекологии Ж. А. и Ж. Б. 1913, 42.
589. **Добровольская Н. А.—Видеман Г. К.**—К вопросу о внутрибрюшинных разрывах мочевого пузыря. Р. Вр. 1913, 1749.
590. **Ефремов П. Д.**—О происхождении, образовании формы и клиническом значении подковообразной почки. Х. М. Ж. 1913, 335.
591. **Завьялов И. А.**—О грыжах мочевого пузыря и о ранениях пузыря во время грыжесечения. Хир. 1913. XXXIV, 558.
592. **Клопфер Е. Ф.**—О результатах резекций мочеиспускательнаго канала и о значении отведения мочи при этой операции. xiii С. Р. Х. 1913.—(Х. А. В. 1914, 422).
593. **Ключарев С.**—К вопросу о пластике мужского мочевода. Хир. 1913, 45.
594. **Кузнецкий Д. П.**—О некоторых осложнениях при nephrorexi' и Р. Вр. 1913, 688.
595. **Кушнир М. Г.**—К казуистики выпадения слизистой оболочки мочеиспускательного канала у девочки. Р. Вр. 1913, 1038.
596. **Лиокумович С. И.**—Функциональное исследование почек с помощью фенолсульфонфталеина. xiii С. Р. Х. 1913.—(Х. А. В. 1914, 416).
597. **Лиокумович С. И.**—О функциональном распознавании почечных заболеваний. Р. Вр. 1913, 1402.
598. **Лиокумович С. И.**—К вопросу о функциональной диагностике почечных заболеваний. Н. В. Мед. 1913, 1405.
599. **Михайлов Н. А.**—Некоторые новые данные к этиологии гидронефрозов и пионефрозов. Х. А. В. 1913, 545.
600. **Мухаринский М. А.**—Вопросо специфической диагностике и терапии туберкулеза мочевых и половых органов. Н. В. Мед. 1913, 449.
601. **Мыш В. М.**—Наблюдения над хирургическим лечением хронич. нефритов (гематурических и болевых). Х. А. В. 1913. 419.

Digital Library (repository)
of Tomsk State University
http://vital.lib.tsu.ru

602. **Певницкий А. А.**—К вопросу об испытании страдающих недержанием мочи. В. м. ж. 1913. Т. 236, 37.
603. **Персшивки Н. С.**—К вопросу о распознавании пиэлоэктазии. Р. Вр. 1913, 1232.
604. **Пономарев З. И.**—Об операциях при подкожных разрывах почек. Р. Вр. 1913, 1224.
605. **Рокицкий В. М.**—Повреждения почек, мочевого пузыря. Х. А. В. 1913, 554.
606. **Рыбак А. М.**—К лечению послеоперационной задержки мочи. Н. В. Мед. 1913, 257.
607. **Самборский В. С.**—К удалению пораженного раком мочевого пузыря и пересадке удвоенного мочеточника. Р. Вр. 1913, 568.
608. **Сидоренко П. И.**—Об оперативном лечении промежностных губовидных свищей мочеиспускательного протока Р. Вр. 1913, 256.
609. **Смирнов Я. М.**—Хирургическая анатомия почечного Nilus'a. xiii С. Р. Х. 1913.—(Х. А. В. 1914, 419).
610. **Тимофеев С. Л.**—Abscessus corporis cavernosi urethrae. Х. А. В. 1913, 490.
611. **Трифильев С. П.**—Хирургическое лечение пузырно-каменной болезни у детей. Хир. 1913, 34.
612. **Федоров С. П.**—Кишечные кровотечения после операций на почках. xiii С. Р. Х., 1913.—(Х. А. В. 1914, 417).
613. **Фешин В. И.**—Случай инородного тела в мочевом пузыре, удаленного per sectionem altam. В. м. ж. 1913, Т. 237, 208.
614. **Фронштейн Р. М.**—Несколько слов по поводу внутренней уретротомии. Вр. Газ. 1913, 926.
615. **Фронштейн Р. М.**—О совместном заболевании почек туберкулезом и каменною болезнью. Хир. 1913, XXXIV, 150.
616. **Фронштейн Р. М.**—Двойной мочеиспускательный проток (Urethra duplex) Р. Вр. 1913, 765.
617. **Хольцов Б. Н.**—Значение коэффициента Ambard'a при заболеваниях почек xiii С. Р. Х. 1913.—(Х. А. В. 1914, 416).
618. **Чайка А. А.**—Кровотечение из почек при нефротомии и борьба с ним. xiii С. Р. Х. 1913.—(Х. А. В. 1914, 419).
619. **Черноусенко А. М.**—Обзор оперативной и научной деятельности урологического отделения городской мужской Обуховской б-цы в Петрограде за 1905—1911, год. Р. Вр. 1913, 335.
620. **Чистович Н. Я.**—Периодический геморрагический нефрит. (Nephritis haemorrhagica periodica). Р. Вр. 1913, 1345.
621. **Шишко Л. П.**—О пересадке мочеточников в кожу. Вр. Газ. 1913, 1604.
622. **Якобсон Л. А.**—Исследование почек лучами Рентгена. Мед. Об. 1913, LXXX, 212.

1914.

623. **Болярский Н. Н.**—Влияние некоторых общих анестезирующих средств на работоспособность почек. Р. Вр. 1914, 1453.
624. **Болярский Н. Н.**—Нефропексия при помощи fasciae latae. Н. В. Мед. 1914, 648.
625. **Богораз Н. А.**—О внутрибрюшинном разрыве мочевого пузыря при фибромиоме матки. Ж. А. и Ж. Б. 1914, 225.
626. **Брауде И. Л.**—О лечении папилом мочевого пузыря при помощи токов высокой частоты. Ж. А. и Ж. Б. 1914, 1143.
627. **Броннер В. М.**—К вопросу о консервативном лечении туберкулеза почек. Сиб. Вр. 1914, 581.
628. **Гораш В. А.**—Отдаленные результаты хирург. лечения туберкулеза почек. Х. А. В. 1914, 294
629. **Гриненко А. П.**—К вопросу о полном удалении предстательной железы при тказ. шпертрофии ее. Х. А. В. 1914, 257.
630. **Дзирне И. Х.** Оперативная урология, 1914.
631. **Кистер А. К.**—К казуистике внутрибрюшинных разрывов мочевого пузыря. Х. А. В. 1914, 583.
632. **Клопфер Е. Ф.**—О результатах иссечения мочеиспускательного протока и о значении отведения мочи при этой операции. Р. Вр. 1914, 1138
633. **Корчемкин И. И.**—Случай эктопии мочевого пузыря. Хир. 1914, XXXV, 263.
634. **Кусков П. В.**—О первичных пиэлоциститах в детском возрасте. Мед. об. 1914, LXXXI. 239.
635. **Лисовская С. Н.**—Случай добавочного мочеиспускательного канала. Х. А. В. 1914, 45.
636. **Марков Н.**— Об изменениях мочевого пузыря после отслойки его при гинекологических операциях. Ж. А. и Ж. Б. 1914, 1149.

Digital Library (repository)
of Tomsk State University
http://vital.lib.tsu.ru

637. **Михайлов Н. А.**—Роль запасной силы почки после нефректомии Х. А. В. 1914, 580.
638. **Михайлов Н. А.**—К лечению заболеваний мочевых и половых органов грязевыми ваннами в Ессентуках. Р. Вр. 1914, 1580.
639. **Мухина В. В.**—Случай удаления почки с двумя мочеточниками. Р. Вр. 1914, 1356.
640. **Мыш В. М.**—К вопросу о происхождении фосфатурии. Сиб. Вр. 1914. 243
641. **Перетц В.**—Лечение ночного недержания мочи жидким экстрактом Rhois aromaticae и другие способы лечения. Вр. Газ. 1914, 735.
642. **Плетенев В. Ф.**—Случай вскрытия паранефритического абцесса в бронх. В. М. Ж. 1914, Т. 240, 216.
643. **Покровский А.**—Случай полной врожденной эктопии мочевого пузыря и полной эписпадии. Вр. Газ. 1914, 107.
644. **Раевский Г. И.**—К вопросу о декапсуляции почек. Хир. 1914, XXXV, 62.
645. **Рубашев С.** Рентгенодиагностика хирург. заболеваний мочевых органов. Х. А. В. 1914, 53, 313.
646. **Фортунатов Т. А.** К казуистике подковообразной почки. Вр. Газ. 1914, 768.
647. **Фрочштейн Р. М.**—К вопросу об этиологии ночного недержания мочи. Р. Вр. 1914, 310
648. **Хольцев Б. Н.** -Значение коэффициента Ambard'a для определения степени работоспособности почек. Р. Вр. 1914, 465.
649. **Шолков Б. В.**—О простатэктомии. Хир. 1914, XXXV, 267.

1915.

650. **Барадулин Г. И.**—Травматический разрыв одной слизистой оболочки мочевого пузыря Р. Вр. 1915. 1042.
651. **Березнеговский Н. И и Шипачев В. Г.**—Об образовании нового мочевого пузыря из кишки Вр. Газ. 1915, 381.
652. **Гамалко И. А.**—Эхинококк мочевого пузыря. Х. А. В. 1915. 441.
653. **Голенищев П. Л.**—Отчет по хирургическому отделению усиленного лазарета Л. Гв. Финлядского полка за 1913 г. и случай огнестрельного ранения почки и выхождения пули по истечении трех лет через уретру. В-м. ж. 1915, т. 243. 384.
654. **Левитский В. А.**—К вопросу об оперативном лечении блуждающей почки. Х. А. В. 1915, 607.
655. **Лисовская С. Н.**—Случай образования пузырного камня вокруг осколка шрапнели. Р. Вр. 1915, 679.
656. **Морозова. А И.**—О пересадке мочеточников в кишку Х. А. В. 1915, 230.
657. **Парин В. Н.**—К вопросу о ближайших и отдаленных последствиях пересадки мочеточников при экстрофии пузыря по способу Мауде'я Х. А .В. 1915, 137.
658. **Суслов Б. Я**—К казуистике почечных камней. Р. Вр. 1915, 226.
659. **Цукерман В. И.**—Эхинококк почки и его диагностика. Х. М., Ж. 1915. 281.

1916.

660. **Введенский А. А.**—Urethrotomia interna posterior в случае травматического непроходимого сужения перепончатой и простатической порций канала и современные операции для восстановления уретры при разрывах и травматических стриктурах. Мед. об. 1916, Lxxxv, 16.
661. **Барадулин Г. И.**—Кровотечение из мочеиспускательного канала, обусловленное полипами задней части его. Вр. Газ. 1916, 174.
662. **Барадулин Г. И.**—К казуистике инородных тел мочевого пузыря. Извлечение булавки из пузыря per vias naturales. Вр. Газ. 1916, 270.
663. **Барадулин Г. И.**—Внутрипузырное удаление камня, сидящего в пузырном отверстии мочеточника и в pars intramuralis его. Вр. Газ. 1916, 725
664. **Барадулин Г. И.**—Varices venarum мочевого пузыря, как причина кровотечения из него. Р. Вр 1916, 919.
665. **Барадулин Г. И.**—О кистах vesiculae prostaticae Р. Вр. 1916, 632.,
666. **Григорьев А. М**—О ранениях мочевого пузыря. Вр. Газ. 1916, 133.
667. **Данилевич К. А.**—К вопросу о лечении раздражимости мочевого пузыря и эссенциального недержания мочи у женщин. Вр. Газ. 1916, 469.
668. **Зюков А. М**—Значение формулы Ambard'a для определения степени работоспособности почек Р. Вр. 1916, 424.
669. **Крым Р. С.**—К казуистике образования камня в мочевом пузыре после огнестрельного ранения. Р. Вр. 1916, 274.

Digital Library (repository)
of Tomsk State University
http://vital.lib.tsu.ru

670. **Мыш В. М.**—Случай консервативной операции при истинной аневризме ветви почечной артерии. Х. А. В. 1916, .1
671. **Стефановский Ф.**—Случай трех камней в мочеиспускательном канале. В-м ж. 1916, Т. 247, 81.
672. **Сычева-Цветкова Л. М.**—К вопросу об отдаленных результатах пересадки мочеточников в прямую кишку. Х. А. В. 1916, 250
673. **Тимофеев С. Л.**—Огнестрельные ранения мочевого пузыря. Р. Вр. 1916, 578.
674. **Троянов**—Случай большого камня в мочеиспускательном канале В-м. ж. 1916, Т. 245, 46.
675. **Файн Л. С**—К казуистике уретероцисто-неостомии. Вр. Газ. 1916, 768.
676. **Щербак А. Е.**—Местная д'арсонвализация при поллакиурии. Varices pudendo labiales. Вр. Газ. 1916, 345.
677. **Якобсон С. А.**—К вопросу о гипернефроме почек. Х. А. В. 1916, 501.

1917.

678. **Барадулин Г. И.**—Язва мочевого пузыря, вызванная кишечной палочкой. Р. Вр 1917, 323.
679. **Блох С. Л.**—Случай поражения мочеточника при чревосечении. Ж. А. и Ж. б. 1917, 274.
680. **Вебер О. К.**—Задняя (ретроградная) катстеризация без конца, как способ лечения тяжелых огнестрельных повреждений мочеиспускательного протока. Р. Вр. 1917, 219.
681. **Воскресенский Г. Д.**—Простатома и простатизм. Мед. Об. 1917, Lxxxvii, 150.
682. **Горохов Д. Е.**—4 случая эктопии мочевого пузыря у девочек. Мед. Об. 1917, Lxxxvii, 545.
683. **Краузман У. М.**—К вопросу о недержании мочи у женщин. Вр. Газ. 1917, 439
684. **Ласточкин И. П.**—К казуистике комбинированного ранения почки и кишки с благоприятным исходом. Вр. Газ. 1917, 451.
685. **Михайлов Н А.**—Питуитрин при ночном недержании мочи у детей. Р. Вр. 1917, 417.
686. **Тимофеев В. В.**—Об огнестрельных ранениях мочевого пузыря Вр. Газ. 1917, 545.
687. **Федоров С. П.**—Мой взгляд на современное лечение опухолей мочевого пузыря Р Вр. 1917, 313.
688. **Фронштейн Р. М.**—Гэматурия. Мед. Об. 1917, 255.
689. **Фронштейн Р. М.** К вопросу о простой язве мочевого пузыря. Вр. Газ 1917, 329.
690. **Фронштейн Р. М.**—К казуистике инородных тел мочевых путей Вр. Газ. 1917, 480.
691. **Цетковский Э. А.**—К вопросу о врожденном смещении почек. Dystopia renis congenita. Р. Вр. 1917, 162.

1918—19.

692. **Брайцев В. Р.**—Случай эхинококка почки. Вр. Д. 1918-19, 431.
693. **Петров А. М.**—К вопросу о сифилисе мочевого пузыря. Вр. Д. 1918-19, 775.
694. **Розе Ф. Ю.**—Резекция врожденного дивертикула мочевого пузыря. Вр. Д. 1918-19, 99
695. **Сухарев О. И.**—О влиянии удаления простаты на тестикулы. Вр. Д. 1918-19, 67.
696. **Фронштейн Р. М.**—К вопросу о трофической язве мочевого пузыря. Н. Мед. 1919, кн. 3, 292.
697. **Штейнберг Г. О.**—К казуистике случаев разрыва мочеиспускательного канала с переломом тазовой кости. Н. Мед. 1919, кн. 1, 103.

1920.

698. **Недохлебов В. П.**—К вопросу о лечении открытых повреждений почки. Вр. Д. 1920, 238.
699. **Смирнов И. А.**—Туберкулез почек. Н. Мед. 1920, кн. 7, 765.

1921.

700. **Гораш В. А.**—Метастатический гэматогенный абсцесс почки. Н. Х. А. 1921, I, 89.
701. **Добротворский В. И.**—Оценка методов и результатов оперативного лечения опухолей мочевого пузыря. Н. Х. А. 1921, I, 353.
702. **Духинова З. И.**—Десять случаев новообразований почек. Юб. Сб. Грекова. 1921, 447.

Digital Library (repository)
of Tomsk State University
http://vital.lib.tsu.ru

703. **Михельсон Я. Д.**—К вопросу о камнях в нижнем отделе мочеточника. Юб. Сб. Грекова. 1921, 505.
704. **Смирнов Я. М.**—О вариантах почечных сосудов, имеющих хирургическое значение. Юб. сб. Грекова. 1921, 494.
705. **Смирнов А. В.**—О ложных камнях почек. Н. Х. А. 1921, I, 437.
706. **Спасокукоцкая Н. И.**—Гнойные заболевания почек. Юб. сб Грекова. 1921, 473.
707. **Тавилдаров Ф. Н.**—Поранение мочеточников во время гинекологических операций. Н. Х А. 1921, I, 5.
708. **Теплиц В. Л.** К вопросу о внебрюшинном разрыве мочевого пузыря. Юб. сб. Грекова. 1921, 518.

1922.

709. **Бронников М. Н.**—К вопросу о быстроте образования камней мочевого пузыря. Н. Х. А. 1922, II, 701.
710. **Гаспариан Г. И.**—Гипернефрома Н. Х. А. 1922, I, 498.
711. **Голяницкий И А.**—Новый способ образования сфинктера мочевого пузыря. Н. Х. А. 1922, II, 153
712. **Гораш В. А.**—Эндо-везикальные операции с применением токов высокой частоты Н. Х. А. 1922,в, 596.
713. **Кузнецкий Д. П.**—О туберкулезе почки. Н. Х. А. 1922, II, 148.
714. **Лисовская С. Н**—К вопросу о болезненных и гематурических нефритах. Юб. сб. Нечаева. 1922, II в413.
715. **Миесерова М. С.**—О, пересадке мочеточников в прямую кишку по способу проф. Тихова при разли чных показаниях. Тр. Д. Ун. 1922, 18.
716. **Миротворцев С. Р. и Коммисаров М. П.**—К вопросу о симптоматологии, распознавании и лечении патологически неизмененной подковообразной почки. Н. Х. Х. А. 1922, II, 170.
717. **Никольский А. М.**—Отдаленные результаты пересадки мочеточников в кишечник. Н. Х. А. 1922, II. 649.
718. **Павленко В. А.**—К вопросу о положении почек. Н. Х А. 1922, II, 617.
719. **Симонсон С. Г.**—К казуистике больших камней мочеточника. Вест. Рентг. 1922. 49.
720. **Спасокукоцкая Н. И.**—Метастатические нагноения жировой капсулы почки. Юб. сб. Нечаева 1922, II, 422.
721. **Файн Л. С.**—Еще к вопросу о влиянии голодания на некоторые заболевания мочевых путей. Юб. сб. Нечаева. 1922, II. 430.
722. **Федоров С. П.** - К казуистике уретероцеле Н. Х. А. 1922, II, 426.
723. **Федоров С. П.**—О туберкулезе почек. Н. Х. А. 1922 II, 163.
724. **Федоров С. П.**—К клинике и лечению нефролитиаза. Арх. Гос. Клин. Институт. 1922, I, 86.
725. **Фигурнов К. М.**—К вопросу о патологии и лечении фибромиом мочевого пузыря. Н. Х. А. 1922, II. 134.
726. **Фронштейн Р. М.**—Огнестрельные ранения мочеиспускательного канала и их лечение Н. Х. А. 1922 II, 120.
727. **Фронштейн Р. М.** Гангрена мочевого пузыря. Н. Х. А. 1922, II, 179.
728. **Хольцов Б. Н.**—Об односторонних нефритах. Юб. сб. Нечаева. 1922, II. 402.
729. **Чайка А. А.** Хирургическое лечение туберкулеза почек и мочевого пузыря. К. м. ж. 1922, 6.

1923.

730. **Бржозовский А. Г.**—Новый способ сфинктеропластики при недержании мочи. Н. Х. А. 1923, III, 252.
731. **Вашкевич Е. Ф.**—К казуистике непроходимых с'ужений мочевода. Урология 1923, 15.
732. **Вишневский А. П.**—Об оперативном лечении пионефрозов, осложненных паранефритом. Н. Х. А. 1923, III, 236.
733. **Войташевский Я. Б.**—Лечение сернокислой магнезией растройств мочеиспускания. Н. Х. А. 1923, III, 29.
734. **Герштейн Г. М.**—К вопросу о подкожных разрывах внутренних органов. Н. Х. А. 1923, IV, 110.
735. **Готлиб Я. Г.**—О нагноениях, вызываемых гонококками. Урология. 1923, 19.
736. **Добротворский В. И.**—Метастазы гипернефромы путем прививки на слизистой мочеточника и пузыря. В. Х. 1923, II, 63.
737. **Добротворский В. И.**—Транссудация кровяной плазмы через ворсинчатые опухоли мочевого пузыря и ее клиническое значение. В. Х. 1923, II. 67.

Digital Library (repository)
of Tomsk State University
http://vital.lib.tsu.ru

738. **Комиссаров М. П.**—О значении клинического наблюдения для распознавания почечно-каменной болезни. Н. Х. А. 1923, III, 344.
739. **Левит В. С.**—К вопросу о полном удалении мочевого пузыря при доброкачественных папилломах. Ирк. м. ж. 1923, кн 1-2. 111.
740. **Лидский А. Т.**—Хирургические подступы к предстательной железе при гипертрофии ее. А. м. ж. 1923, № 10-12.
741. **Миротворцев С. Р.**—О некоторых редких осложнениях при нефректомии. Н. Х. А. 1923, III, 331.
742. **Опокин А. А**—Об огнестрельных ранениях почек по материалу минувшей войны. Урология. 1923, 5.
743. **Новиков П В.**—К вопросу о грыжах мочевого пузыря. П. М. Ж. 1923, 56.
744. **Парин В. Н.**—К пластике мочеиспускательного канала. П М. Ж. 1923, 21.
745. **Прокин А. Д.**—Гистологические изменения в оставшейся почке после односторонней нефректомии. Н. Х. А. 1923, IV, 142
746. **Рейнберг С. А.**—Анатомические основы нефротомических разрезов. Вест. Рентг. 1923, 83
747. **Розе Ю.**—Конституция в патогенезе хронического туберкулеза почек. Урология. 1923, 3.
748. **Смирнов И. А.**—К вопросу о кохобациллярном нефроциррозе. Урология 1923, 7.
749. **Стуккей Л. Г.**—К казуистике гэматогенного гнойника почки. В. Х. 1923, II, 85.
750. **Самарин Н. Н.**—Об иннервации нижних отделов мочеточников и области их впадения в мочевой пузырь. В. Х. 1923, II, 55.
751. **Фронштейн Р. М.**—Первичная атония мочевого пузыря. Урология 1923, 10.

1924.

752. **Аронович Г. Д.**—К семиотике ночного недержания мочи. Вр. Газ. 1924, 394.
753. **Атабеков Д. Н.**—О надлонном сечении при пузырных свищах у женщин. Ж. А. и Ж. Б. 1924, 47.
754. **Барадулин Г. И.**—Контрактура шейки мочевого пузыря. Урология 1924, 14.
755. **Белицкий И. М.**—О внутрибрюшинных разрывах мочевого пузыря по наблюдениям русских хирургов. П. М. Ж. 1924, 110.
756. **Белостоцкий М. Ю.**—70 случаев острого гнойного простатита. Урология 1924, 16.
757. **Богославский В. М.**—Роль добавочных сосудов почки в этиологии гидронефроза и терапия последнего при этом. Н. Х. А. 1924, V, 504.
758. **Василевский Е. В** Случай перемежающегося гидронефроза и белковых камней почки. Урология 1924, 5.
759. **Васильев А. И**—О функции семенного бугорка. Ж. Усов. Вр. 1924, 26.
760. **Васильев А. В.**—Бужирование семевыбрасывающих протоков. Ж. Усов. Вр. 1924, 10.
761. **Васильев А. И.**—Сперматорея с точки зрения современной урологии. Ж. Усов. Вр. 1924, 31.
762. **Виноградова С. П.**—Случай стриктуры женского мочеиспускательнаго канала травматическаго происхождения. Г. и А. 1924, 71.
763. **Воскресенский Н. В.**—К казуистике редких форм камней мочеиспускательного канала. Н. Х. А. 1924, iv, 169.
764. **Воскресенский Г. Д**—Урология. 1924.
765. **Гагман А. Н.**—О скрыто текущем туберкулезе почки. Н. Х. А. 1924, iv, 552.
766. **Гораш В. А.**—Мочевой туберкулез и щелочность крови. Урология 1924, 22.
767. **Готлиб Я. Г.**—К казуистике инородных тел, иммигрировавших в мочевой пузырь Урология 1924, 23.
768. **Готлиб Я. Г.**—К вопросу о гематурии при аппендиците. Урология 1924, 3.
769. **Дягилев А. З.**—К вопросу о происхождении злокачественных опухолей почек. У. Мед. Об. 1924, № 4-5.
770. **Здановский С. Н.**—К казуистике пересадки мочеточников в прямую кишку. Вр. Газ. 1924, 133.
771. **Ильин Г. А.**—Дивертикулярные камни мужской уретры. Урология 1924, 20.
772. **Ильинский В. П.**—К клинике форм вторичного сифилиса мочевого пузыря Урология 1924, 15.
773. **Иозефович Л. Б.**—К клинике метастатического гэматогенного абсцесса почки. Вр. Д. 1924, 649.
774. **Кватер Е. И.**—Вопрос о „Pyelitis gravidarum" с точки зрения современной урологии. Г. и А. 1924, 372.
775. **Кватер Е. И.**—Экспериментальные данные по вопросу о послеродовой ишурии Г. и А. 1924, 270.
776. **Кнох Г. И.**—К вопросу о лечении воспаления мочевого пузыря. Н. Х. А. 1924, vi, 416.

Digital Library (repository)
of Tomsk State University
http://vital.lib.tsu.ru

777. Крепс А. Л.—О технике простатектомии. Урология 1924, 26.
778. Кузнецов С. Н.—К вопросу о дивертикулах и камнях мужской уретры. Вр. Газ. 1924, 430.
779. Лежнев Н. Ф.—История возникновения и развития Российского Урологического О-ва в Ленинграде. Урология 1924, 34.
780. Лидский А Т.—К клинике и терапии атрофий предстат. железы. Н. Х. А. 1924, V, 371.
781. Лякер Б. Опыт этиологической классификации ретенционных опухолей почек. Урология 1924, 9.
782. Маккавеев И. Ф.—Оперативное лечение недержания мочи у женщин по способу проф. Ширшова. В. Хир. 1924,, кн. 8-9, 79.
783. Мельников А. В—К вопросу об образовании искусственного мочевого пузыря. Н. Х. А. 1924, vi, 259.
784 Михельсон Я Д. К вопросу о простой язве мочевого пузыря. Урология 1924. 12.
785 Мухаринский М. А.—О подкожных разрывах почек. Н. Х. А. 1924, vi, 326.
786. Перумова Н. Д.—Случай камней мочеиспускательного канала. Н. Х. А. 1924, vi, 388.
787. Робустов Д. В.—Случай множественных камней мужской уретры. Урология 1924, 27.
788. Рыжих А. Н.—О скрытом абсцессе гипертрофированной простаты. Урология 1924, 30.
789. Рязанцева. Т. А.—Карбункул почки. В. Хир. 1924 кн. 8-9, 149.
790. Смирнов А. В.—Пнеймоперитонеум как диагностический метод в урологии. Урология 1924, 3
791. Смиттен А. Т.—Пересадка мочеточников в кишку на протяжении. Н. Х. А. 1924, vi, 84.
792. Соколов М. С.—О лейкоплакии мочевого пузыря. Урология 1924, 9.
793. Трофимов В. К.—К вопросу о паранефритах. Н. Х. А. 1924, iv, 252.
794. Фоменко Б. П.—К казуистике кистозной почки у новорожденных. Ж. А. и Ж. Б. 1924, 166.
795. Хольцов Б. Н.—Лечение папилломатозных опухолей мочевого пузыря электрокоагуляцией. Вр. Газ. 1924. 324.
796. Хольцов Б. Н.—Руководство по урологии т. I, вып. 1 и 2, 1924.
797. Чайка А.—Случай осложнения со стороны желудочно-кишечного тракта после нефрэктомии. Урология 1924, 12.
798. Чайка А.—Пупочные свищи и кисты мочевого протока. Урология 1924, 19.
799. Шишов И. Ф.—Бактериурия. Урология 1924, 3.
800. Шпигель Н. А.—Операция пересадки в кишку мочеточников, перерезанных на протяжении, и ее осложнения. Н. Х. А. 1924, V, 112.

1925.

801. Бабук—К вопросу о фиброзно-склерозирующем паранефрите. Н. Х. А. 1925, viii, 254.
802. Баратынский П. А.—Каменная болезнь мочевого пузыря у женщин и ее особенности. Н. Х. А. 1925, vii, 455.
803. Бобин В. В.—О нервах мочевого пузыря. xvi С. Р. Х. 1925, 695.
804. Боголюбов В. Л.—Кооперативному лечению рубцовых заращений женского мочеиспускательного канала. Каз. Мед. Ж. 1925, 419.
805. Богуславский В. М.—Затруднения при распознавании туберкулезно-пораженной почки. 2 й С. Од. Х. 1925, 182.
806. Богуславский В. М.—Пиэлография, как основа наших консервативных хирургических вмешательств на почках и мочеточнике, 2-й С. Од. Х. 1925, 184.
807. Веревкин М. Д.—Операция больших пузырно-влагалищных свищей через высокое сечение. 2-й С. Од. Х. 1925, 180.
808. Вишневский А. В.—Инфекционный нефрит, как осложнение смещенной почки. В. Х. 1925, iv, кн. 12, 3.
809. Гильман А. Г.—Жировое замещение почек. В. Х. 1925, iv, 213.
810. Гораш В. А.—Новый метод фиксации смещенной почки (фасциопликация). Н. Х. А. 1925, vii, 382.
811. Готлиб Я. Г.—О диагностике и лечении дистопии почек. Н. Х. А. 1925, vii, 259.
812. Готлиб Я. Г. и Клинковштейн И. М.—О пиэлографии. Xvi С. Р. Х. 1925, 666.
813. Готлиб Я Г. и Клинковштейн И. М.—Рентгенодиагностика камней почки и мочеточника. Н. Х. А. 1925, vii, 611.
814. Готлиб Я. Г. и Клинковштейн И. М.—О ренгенодиагностике заболеваний мочеточника. Xvi С. р. Х. 1925, 670.

Digital Library (repository)
of Tomsk State University
http://vital.lib.tsu.ru

815. **Добротворский В. И.**—О некоторых клинически важных формах аномалий почек. В. Х. 1925, iv, кн. 12, 11.
816. **Иваницкий М. Ф.**—К анатомии почечного таза. xvi С. Р. Х. 1925, 658.
817. **Какушкин Н. М.**—Мочеточнико-влагалищный свищ. Восстановление соустия между пузырем и мочеточником влагалищным путем. Ж. А. и Ж. Б. 1925, 121.
818. **Климов Е. В.**—Случай метастатического гэматогенного гнойника почки. В. Х. 1925, iv, 320.
819. **Кучеренко П. А.**—К вопросу о гидро-пионефрозах на почве атонии мочеточников. Н. Х. А. 1925, viii, 123.
820. **Матусов М. Б.**—Результаты пересадки мочеточников на протяжении в кишечник по данным клиники Оппеля XVI. С. Р. Х. 1925, 649.
821. **Пономарев А. Ф.**—Пересадка мочеточников при пузырно-влагалищных свищах XVI С. Р. Х. 1925, 649.
822. **Розе Ф. Ю.**—Новый биологический метод фиксации блуждающей почки. Н. Х. А. 1925, viii, 66.
823. **Рябус С. П.**—Случай эхинококка почки. Урология 1925, 3.
824. **Смитенн А. Г.**—Пересадка мочеточников в кишку на протяжении по данным всероссийской анкеты и русских работ. XVI С. Р. Х. 1925, 628.
825. **Соколов Н. В.**—Гэматогенный абсцесс почки или скрытый туб. пионефроз. В. Х. 1925, iv, кн. 12. 241.
826. **Спасокукоцкая Н. И.**—Туберкулез почек. В. Х. 1925, iv, 229.
827. **Субоцкий В. Е.** Иннервация мочевого пузыря, физиология и патология его механизма. В. Х. 1925, iv, 195
828. **Трофимов П. Е.**—Случай камней уретры. Н. Х. А. 1925, viii, 149.
829. **Файн Л. С.**—О заболеваниях мочевых органов, вызванных паратифибациллозом. XVI. С. Р. Х. 1925 688.
830. **Файн Л. С.**—К эффициент Ambazd'a при определении функции почек. XVI. С Р. Х. 1925. 678
831. **Файн Л. С.** Наблюдения над пнейморадиографией почек. XVI. С. Р. Х. 1925, 662.
832. **Федоров С. П.**—Хирургия почек и мочеточников. 1925.
833. **Фирфаров Д. Г.** К вопросу о пересадке мочеточника в кишечник. случай пересадки мочеточников при разрыве мочевого пузыря после родов. В. Х 1925, iv, 188.
834. **Фрумкин А. П.**—К Рентгенодиагностике страданий мочевой системы. XVI. С. Р. Х. 1925, 670.
835. **Штарк В. А.**—К вопросу о хирургическом лечении сулемового нефрита Н. Х. А. 1925, vii, 408.
836. **Юдин С. С.**—К вопросу об одномоментной двухсторонней нефролитотомии. Н. Х. А. 1925, vii, 398.
837. **Юзефович К. М.**—К лечению опухолей мочевого пузыря электрокоагуляцией 2-й С. Од. Х. 1925, 180.

111430

Digital Library (repository)
of Tomsk State University
http://vital.lib.tsu.ru

Digital Library (repository)
of Tomsk State University
http://vital.lib.tsu.ru

ОГЛАВЛЕНИЕ.

		Стр.
Предисловие		
Группа **гэматурии:**	1) Гэматурический нефрит	5
	2) Злокачественные новообразования почек. Кровотечения из мочеточников после нефректомии	24
	3) Огнестрельное повреждение почки. Цынготные кровотечения из почек	39
	4) Новообразования мочевого пузыря	47
Группа **пиурии:**	5) Туберкулез почек	61
	6) Туберкулез почек в детском возрасте	92
	7) Пиэлит, пиэлонефрит, пионефроз	107
	8) Цистит	130
Группа **болей:**	9) Камни мочеточников	138
	10) Камни мочевого пузыря	149
	11) Блуждающая почка	161
	12) Болевой нефрит	174
	13) Гнойный паранефрит	197
	14) „Подвижный“ гнойный паранефрит	206
	15) Метастатический абсцесс почки; острый гнойный простатит	210
Группа **затруднения resp. задержки мочи:**	16) Гипертрофия предстательной железы	232
	17) Фимоз, с'ужение мочеиспускательного канала, спинная сухотка, операции геморроя и на матке	253
Указатель отечественной урологической литературы за 1900—1925 г.г.		263
Предметный указатель		264
Хронологический указатель		267

Digital Library (repository)
of Tomsk State University
http://vital.lib.tsu.ru

Digital Library (repository)
of Tomsk State University
http://vital.lib.tsu.ru

Digital Library (repository)
of Tomsk State University
http://vital.lib.tsu.ru

Digital Library (repository)
of Tomsk State University
http://vital.lib.tsu.ru

Digital Library Repository
of Tomsk State University
http://vital.lib.tsu.ru