Электронная библиотека (репозиторий)
Томского государственного университета

Б. ФУКС.

Анатомия гипофизарной системы человека.

Из Института Топографической Анатомии и Оперативной Хирургии Томского Государственного Университета. (Директор профессор В. Н. Саввин).

ВВЕДЕНИЕ.

Придаток мозга, hypophysis cerebri, несомненно, начал привлекать к себе большой интерес с тех пор, как была установлена его принадлежность к группе органов с мощным гормональным действием,—к железам со внутренней секрецией. Принадлежность его к этой группе в настоящее время является твердо установленной в результате большого ряда работ по физиологии, микрофизиологии и патологии этого органа. В известном труде Biedl'я суммированы с возможной полнотой современные сведения по этим вопросам. Я хотел бы только указать, что русские авторы дали в них ряд вкладов общепризнанной ценности. Перемешко в 1867 г. дал описание анатомического строения органа, принятое в главных чертах до настоящего времени. Достоевский в 1886 г. независимо от работ Flesch'a и Lothringer'a провел основное деление между различными видами клеток передней доли придатка мозга. Часовников в 1914 г. дал одну из последних стройных теорий по микрофизиологии органа, пользуясь при этом оригинальным и тонким методом исследования. Роговичу (1886 г.) принадлежит честь экспериментально доказать наличность изменений в придатке мозга после тиреоидектомии, причем он поставил этим на твердую почву учение о корреляции между придатком мозга и другими железами со внутренней секрецией. Изучению вопросов физиологии гипофиза (экстирпация его, изменения в нем после удаления щитовидной железы и после кастрации, влияние экстрактов из него на животный организм) посвящается ряд русских работ (Нарбут, Российский, Лозинский, Обросов, Альперн). Богоявленский (1911 г.) первый применил с удачным результатом лобный внутричерепной доступ для удаления придатка мозга у человека. Разработка вопросов о хирургическом вмешательстве производится русскими авторами до последнего времени (Минц, Федоров, Спасокукоцкий).

В мировой литературе каждый месяц приносит большое количество работ, посвященных физиологии и патологии гипофиза. Изучаются вопросы о корреляции гипофиза с другими железами с внутренней секрецией, при чем наиболее изученными представляются взаимоотношения его с gl. thyreoidea и с половыми железами. В органе находят глубокие изменения при беременности. Многочисленные экспериментаторы исследуют явления выпадения после экстирпации гипофиза, причем, если часть отрицает существование этих явлений, то некоторые находят глубокие изменения в росте, в обмене веществ, в состоянии половой сферы после экстирпации, а многие считают последнюю несовместимой с дальнейшей жизнью животного. Изучение действия экстрактов из органа показало их влияние на кровяное давление, на сосудистую стенку, на гладкую мускулатуру мочевого пузыря, кишечника и матки, на углеводный обмен, хотя в этих вопросах многое представляется еще спорным до настоящего времени. Эти же экстракты применяются в настоящее время с лечебной целью.

Электронная библиотека (репозиторий)
Томского государственного университета

Заболевания придатка мозга лежат в основе своеобразных, интересных в отношении патогенеза и весьма важных в клиническом отношении болезненных форм, как akromegalia и dystrophia adiposogenitalis. Освещается роль придатка мозга в картине гигантского роста и некоторых случаев карликового роста. В последнее десятилетие выдвинуто учение о гипофизарной кахексии у человека при разрушении придатка мозга болезненными процессами в нем или его окружности. Текущая литература до настоящего времени дебатирует вопрос об участии гипофиза в патогенезе различных видов мочеизнурения, изучается участие гипофиза в картине полигландулярной недостаточности. Патолого-анатомическая литература выдвинула ряд работ по поводу острых и хронических воспалительных процессов в придатке мозга, как первично в нем локализирующихся, так и возникающих в нем вторично при переходе с окружающих частей или при занесении из отдаленных частей организма.

Для хирурга особый интерес представили опухоли придатка мозга вызывающие наряду с акромегалией и гипофизарным ожирением ряд локальных симптомов. Из последних—головные боли, рвота, падение психики, зрительные расстройства—прогрессирующее падение зрения было в большинстве случаев главным стимулом для оперативного вмешательства. Хирургия органа движется быстрыми шагами вперед. Со времени первых операций, произведенных Schloffer'ом в 1907 г., к 1911 г. насчитывалось около 40 оперированных случаев, в 1913 г. материал только v. Eiselsberg'a, Hirsch'a и Cushing'a составлял 71 случай, а в 1914 г. Schmidt в своей диссертации насчитывает свыше 200 вмешательств. Сейчас это число, конечно, выросло значительно, так как периодическая литература то и дело дает описание оперированных по поводу опухолей органа больных.

При том видном месте, которое занял гипофиз в современной физиологии, патологии и хирургии очень отчетливо выступает необходимость точного знакомства с его анатомией. Подавляющее большинство исследований было посвящено вопросам тонкого гистологического строения органа, гистогенезу и взаимоотношениям входящих в его состав клеточных форм, процессам секреции клеток и т. д. С этими сведениями можно ознакомиться в монографическом их изложении в известном труде Biedl'я, в русских диссертациях Нарбута и Лозинского.

С начала настоящего столетия появился ряд работ (Erdheim, Citelli, Haberfeld, Pende, Arai и др.), в результате которых было установлено, что в толще мягких тканей свода глотки у человека находится постоянное анатомическое образование нескольких м./м. величины, весьма сходное по строению с железистой частью придатка мозга. Это образование получило название „глоточного гипофиза". Кроме того были найдены уже непостоянные аналогичные образования на пути от глоточного гипофиза к придатку мозга.

Erdheim, Staderini, Perna, Tilney и другие занялись исследованием того комплекса железистой ткани, который простирается от передней доли гипофиза кверху на воронку и даже на основание мозга.

Таким образом, возникает учение о целой гипофизарной системе, не ограниченной органом, лежащим в углублении турецкого седла, но простирающейся за его пределы как далеко книзу,—к крыше глотки, так и кверху,—к основанию мозга.

Электронная библиотека (репозиторий)
Томского государственного университета

Отдельные части гипофизарной системы тотчас привлекли к себе внимание патологов. Последние десятилетия наряду с давно уже разрабатываемой патологией самого придатка мозга, дают ряд работ о значении в патологии других частей гипофизарной системы. Со времени Citelli разрабатывается вопрос о значении глоточного гипофиза в возникновении части симптомов так называемого аденоидизма. Исследования Erdheim'a позволили выделить часть опухолей основания мозга в особую патолого-анатомическую единицу—в опухоли гипофизарного хода („Hypophysen ganggeschwülste" Erdheim'a); эти опухоли оказались имеющими ближайшее отношение к продолжению ткани гипофиза на основание мозга. Этот же автор нашел, что исходным пунктом опухоли, вызывающей явления акромегалии, может явиться остаток гипофизарной ткани, заключенный в теле основной кости.

Если принять придаток мозга—образование, заключенное в турецком седле—за центральную часть гипофизарной системы, то указанные железистые группы на пути к нему от крыши глотки и в мягких частях последней могут быть об'единены в понятие о нижней части гипофизарной системы, а продолжения кверху—к основанию мозга—в понятие о верхней части этой системы.

Возникновение отдельных частей гипофизарной системы может быть понятным лишь в связи с эмбриологией придатка мозга. В процессе развития последнего, в частности, его передней, железистой доли, исходящей от эктодермального выпячивания глотки, возникают условия, при которых, с одной стороны, остаются железистые группы на пути развивающегося органа от крыши глотки к турецкому седлу, а с другой, при сложных процессах перемещения и роста гипофизарные элементы фиксируются на протяжении от гипофиза до основания мозга, с которым развивающийся орган рано приходит в соприкосновение.

Задачей настоящей работы является дать описание гипофизарной системы человека с освещением истории развития отдельных частей ее. Два вопроса в анатомии гипофизарной системы явились предметом специального исследования: верхняя часть гипофизарной системы и кровоснабжение придатка мозга у человека.

Верхняя часть гипофизарной системы служит исходным пунктом особого вида опухолей основания мозга; она сыграла видную роль в вопросе об экспериментальном удалении придатка мозга, и ряд авторов об'ясняет ту путаницу, которая получилась в вопросе о жизненной важности органа лишь тем, что не была принята в учет именно эта, оставляемая при экстирпации, часть гипофизарной системы. У человека эта часть в силу своего анатомического положения не затрагивается при всех видах оперативного вмешательства, которое всегда носит интраселлярный характер и поэтому должна быть выделена в обособленную топографически „надседловую часть" гипофиза.

Уже в виду того положения, которое занял придаток мозга в современной физиологии и патологии, знакомство с его кровоснабжением выступает с такой же необходимостью, как знакомство с кровоснабжением других желез со внутренней секрецией,—щитовидной железы, надпочечников и т. д. Помимо большого теоретического значения, план кровоснабжения, повидимому, может пролить свет на особенности локализации и распространения некоторых эмболических процессов в гипофизе, с включением в это понятие и воспалительных очагов в нем при генерализации инфекции, и метастазов злокачественных новообразований.

Электронная библиотека (репозиторий)
Томского государственного университета

Работа начинается кратким очерком эмбриологии гипофизарной системы; после этого детально рассматриваются процессы, разыгрывающиеся в нижней части гипофизарного хода, ведущие к развитию глоточного гипофиза и других образований нижней части гипофизарной системы, а затем рассматривается и анатомия этой нижней части.

Верхняя часть гипофизарной системы в связи с историей ее развития рассматривается мной непосредственно после нижней части этой системы, а анатомия придатка мозга и его кровоснабжение выделены в нижеследующие главы. Это является не только более удобным для изложения, но продиктовано и теми соображениями, что с недавних пор изучаемые образования, возникающие на полюсах гипофизарного хода, могут быть противопоставлены железистой части гипофиза, как части гипофизарной системы, наименее дифференцированные, имеющие много общего между собой по строению, а, возможно, и по значению для организма.

При рассмотрении процессов, ведущих в верхнем отделе гипофизарного хода к образованию верхней части гипофизарной системы, излагается значение, которое имеет эта часть в вопросе об экспериментальном удалении гипофиза у животных и в вопросе об опухолях гипофизарного хода у человека. Далее приводятся собственные исследования, выясняющие протяжение, форму, величину и строение комплекса железистой ткани выше турецкого седла на воронке и сером бугре, выясняются особенности анатомии этого отдела у человека и возможность выделения его в топографически обособленную надседловую часть гипофиза.

После краткого очерка центральной части гипофизарной системы—придатка мозга—в отдельной главе рассматривается вопрос о кровоснабжении. После литературного обзора приводятся собственные исследования относительно системы верхних и нижних сосудов гипофиза и распределения этих сосудов в органе. Выясняются особенности эмболических процессов в гипофизе и возможность предположительного их об'яснения при знакомстве с планом кровоснабжения органа. Наконец, в заключительной главе даются выводы из работы.

Я считаю своим долгом принести глубокую благодарность моему многоуважаемому учителю профессору Витту Николаевичу Саввину, предложившему мне настоящую тему и непрерывно руководившему мною при ее выполнении. Работа эта в большей своей части выполнялась в лаборатории Патолого-анатомического Института, заведывающему которым профессору Виктору Павловичу Миролюбову, а также д-ру Виталию Михайловичу Константинову, весьма часто приходившему мне на помощь техническими указаниями, я считаю приятным долгом выразить свою признательность.

Электронная библиотека (репозиторий)
Томского государственного университета

Краткий очерк эмбриологии гипофизарной системы.

На первой странице истории наших современных воззрений на развитие придатка мозга надо, несомненно, поставить имя Rathke. Свое сообщение, относящееся к 1883 г., этот автор начинает следующими словами:

„Уже давно я заметил у некоторых животных в весьма ранней стадии утробной жизни, у млекопитающих, именно, значительно раньше, чем образуется небо, в задней части ротовой полости под поверхностью основания черепа маленькое неправильно-кругловатое углубление, которое принадлежало слизистой оболочке рта и было, очевидно, тонкостенным выпячиванием последней. Долго, однако, я не знал, как истолковать его (углубление), тем более, что я не находил его у старших плодов, когда исследовал (у них) полость рта. Наконец, я убедился, что это углубление обозначает первый шаг к образованию придатка мозга (gland. pituitariae)".

Описанию дальнейшего развития этого углубления, получившего с этого времени название кармана Rathke, автор предпосылает краткое описание развития спинной струны—chordae dorsalis. В то время, как передний конец chordae dorsalis оканчивается сзади на уровне будущих пирамид височных костей, оболочка хорды тянется значительно более кпереди и делится на непарный и два парных боковых отростка. Непарный оканчивается в углублении между задним мозговым пузырем и мозговой воронкой,—в углублении, обусловленном сильным изгибом мозга. Исчезая совсем у амфибий и птиц, у млекопитающих этот отросток соответствует в дальнейшем спинке турецкого седла. Парные отростки тянутся значительно более кпереди, сходясь друг с другом под относительно большой воронкой и передним мозговым пузырем (будущими мозговыми полушариями). Срастаясь в дальнейшем друг с другом, они дают переднюю бо́льшую половину основной кости.

Описанное выпячивание слизистой оболочки ротовой полости, увеличиваясь, внедряется в ткань между этими двумя парахордальными отростками по направлению кверху и кзади, давая в известной стадии короткую слепую трубочку с относительно широким входом. Верхняя половина трубочки лежит спереди указанного парахордального отростка, срастаясь с ним. Слепой конец ее, изгибаясь немного кпереди, касается области мозговой воронки. Несколько позже впереди входа в трубочку оболочка ротовой полости образует полулунную складку, которая, увеличиваясь в ширину, как клапан надвигается на этот вход и, наконец, закрывает его. Трубочка отшнуровывается от ротовой полости, „как плавательный пузырь от пищеварительного канала" и превращается в пузырек, принадлежащий уже полости черепа и имеющий форму двояко-выпуклой линзы.

У млекопитающих процесс протекает также, как у амфибий и птиц, но процесс отшнурования наступает у них значительно позже. Еще до отшнурования у овцы и свиньи орган претерпевает разделение на две овальной формы половины.

Положив основание изучению вопроса, Rathke, как это ни странно, 10 лет спустя*) сам отказывается от своих взглядов. Убежденный исследованиями Bourgery относительно головного окончания симпати-

*) Цит. по Luschka.

Электронная библиотека (репозиторий)
Томского государственного университета

ческого нерва, Rathke считает придаток мозга непарным ганглием этого нерва и источником происхождения его считает ткань, заложенную между задней стенкой вышеописанного пузырька и позвоночной струной. По справедливому замечанию Luschka, он оставляет при этом совершенно невыясненным, какой субстрат лежит в основе развития передней доли. Описанное им выпячивание, по мнению Rathke, исчезает, не принимая участия в образовании гипофиза. Такой же шаг назад был проделан и другими авторами.

По Reichert'y (1840), также находившему круглую ямку на основании черепа у цыпленка, сообщения между полостью черепа и ротовой нет; всегда можно доказать присутствие разделяющей перегородки, хотя и тонкой, соединенной с утолщенными боковыми частями основания черепа. Сама ямка возникает, по Reichert'y, тогда, когда придаток мозга уже на лицо. Своеобразные круглые очертания ямки обусловлены пробегающими в окружности ее сосудами. Сам придаток мозга, по этому автору, обязан своим происхождением переднему концу chordae dorsalis.

Оспаривая этот взгляд, Luschka (1860) приводит свои наблюдения относительно человеческих зародышей. У последних выпячивание слизистой оболочки глотки через основание черепа в его полость, не наблюдавшееся до Luschka, найдено было им у некоторых эмбрионов 8—12-тинедельного возраста в виде слепого канальца, впадающего по направлению спереди назад в отверстие на середине свода глотки. У большинства, однако, в том числе и у более молодых зародышей, Luschka в норме не находил кармана Rathke. Не находя здесь решения вопроса, Luschka делает весьма интересную попытку обратиться к изучению уродств—задержек развития,—которые могли бы выяснить значение канала, описанного Rathke, в истории развития придатка мозга. Предпринятые в этом отношении систематические исследования дали в его руки один ценный случай. У 8-мимесячного плода со spina bifida и hernia diaphragmatica турецкое седло было найдено весьма плоским, не содержащим на первый взгляд придатка мозга, что совершенно не согласовалось с возрастом плода. При ближайшем исследовании в переднем отделе седла было найдено скопление красновато-серого вещества, величиной с булавочную головку. При осторожной препаровке обнаружено было отверстие на дне sellae диаметром до 15 м/м, ведущее в канал 5 м/м. длины. В этом канале располагался в волокнистой оболочке отросток мягкого красноватого вещества, во всем сходный с передней долей гипофиза, исходящий от указанного выше скопления. Поиски со стороны свода глотки также дали удовлетворительный результат: по средней линии в слизистой оболочке найдено было кругловатое отверстие в $^3/_4$ м/м диаметром, с передним клапанообразным краем, пропускавшее зонд на глубину в 2 м/м; Luschka приходит к выводу, что этот случай является ярким примером остановки в развитии передней доли придатка мозга и считает таковым же примером случай Klinkosch *), где у новорожденного ребенка с большой головной водянкой твердая мозговая оболочка проходила через отверстие в sella turcica, давая мешок величиной с орех, вдававшийся в ротовую полость и заключавший в себе гипофиз. Еще Rathke **) об'яснял этот случай тем, что при незамкнутом еще канале

*) Цит. по Luschka.
**) Цит. по Luschka.

Электронная библиотека (репозиторий)
Томского государственного университета

часть твердой мозговой оболочки с образовавшимся уже придатком мозга была вытолкнута давлением жидкости из полости черепа.

В первом издании своих „Основ эмбриологии человека" Kölliker *) (1861) поддерживает первый взгляд Rathke, считая его приложимым и к процессу развития придатка мозга у человека.

Dursi **) (1886) высказывается за происхождение придатка мозга из двух источников. Передний конец chordae dorsalis, соответствуя области будущего гипофиза, является пуговчато-утолщенным („Chordaknopf") и тесно срастается на длительный период развития с кишечным листком и основанием переднего мозга. При значительном отставании в росте хорды по сравнению с мозгом место срощения вытягивается в воронку—исходный пункт дальнейшего развития задней доли гипофиза; впоследствии срощение исчезает и дальнейший рост воронки идет самостоятельно. Передняя доля происходит из двух источников: эпителий ее развивается из слепого конца головной кишки, сосудонесущая строма—из пуговчато-утолщенного переднего конца хорды.

Не располагая собственными исследованиями по этому поводу, His (1868) не сомневается, что канал не принимает участия в образовании гипофиза. По аналогии с другими пунктами, где стенки кишки и медуллярная трубка вступают в тесные отношения друг с другом, автор предполагает, что связь медуллярной трубки с верхним концом кишки, обусловившая выпячивание последнего с образованием канала Rathke, впоследствии исчезает. „И мне также кажется, что гипофиз должен возникать из той связующей массы, которая первоначально связывает обе части (т. е. медуллярную трубку и головную кишку),—от самой передней части осевой струны, от пуговчатого утолщения (Endknopf)" (His).

Присоединяясь к взгляду Rathke, Müller ***) полагает, что придаток мозга развивается из отшнуровавшегося слепого конца головной кишки. Отшнурованию предшествует превращение нижней части кармана Rathke в эпителиальный ход, подобный выводному протоку желез. Этот процесс Müller об'ясняет сдавливанием задней стенки кармана в нижней его части сравнительно крупной артерией, соединяющей на этом уровне обе внутренние сонные артерии. Но этот сосуд был находим им лишь у куриных зародышей. Процесс образования самого кармана связан по Müller'у не с ростом эпителия глотки через основание черепа к промежуточному мозгу, а с тем, что слепой конец головной кишки остается на месте при относительном опущении остальной части кишки. Наблюдая, как и Dursi, тесную и длительную связь chordae dorsalis с кишечным листком и с основанием переднего мозга, Müller приписывает спинной струне механическую роль в процессе образования придатка мозга. Описав processus infundibuli и сравнивая его строение со строением веретенообразно-клеточковой саркомы, автор видит причину превращения отростка центральной нервной системы в соединительно-тканное образование во врастании в этот отросток наружной оболочки многочисленных сосудов.

Мы видим, таким образом, что первый взгляд Rathke, от которого отказался сам автор, нашел, тем не менее существенную под-

*) Цит. по Coliina.
**) Цит по Михалковичу и Collina.
***) Цит. по Михалковичу, Haller'у и Collina.

Электронная библиотека (репозиторий)
Томского государственного университета

держку у ряда исследователей. По этому взгляду, в образовании гипофиза целиком принимает участие исключительно слепой конец головной кишки. Придаток мозга является с этой точки зрения образованием энтодермального происхождения, принадлежит гипобласту. Со времени Goette на сцену выступает значение эпибласта. Описывая образования, исходящие из верхнего зародышевого листка у ужа, Goette указал, что в переднем конце тела этот листок подгибается под возвышение переднего мозга и затем вырастает между последним и концом головной кишки сначала воронкообразно, затем в виде сплошного образования. Конец последнего, будучи полым, превращается в придаток мозга. Goette простирает эти данные и на млекопитающих: „у зародышей млекопитающих я нашел его (процесс развития придатка мозга) таковым же, а ошибка в существовавшем доныне представлении покоится просто на том, что рано исчезающую перегородку между наружным ротовым углублением и внутренней ротовой полостью локализировали перед исходным пунктом выпячивания (Rathke) и предполагали, что последнее возникает только в открытой первичной ротовой полости. Я вижу, однако, что его развитие исходит (из пункта) перед еще наличной перегородкой, в углу между ней и далеко выступающим основанием переднего мозга, и притом явственно из верхнего зародышевого листка".

Годом спустя Balfour кратко упоминает о развитии гипофиза у акуловых, аналогичном с описанием Goette *).

Сторонником исключительно эктодермального происхождения передней доли придатка мозга выступил Михалкович. Сначала в предварительном сообщении в 1874 г., а затем в фундаментальной, всеми цитируемой работе в 1875 г., автор тщательно обрисовывает все стадии развития придатка мозга. На зародышах кролика, гуся и курицы автор прослеживает стадии развития chordae dorsalis и придатка мозга, близость которых в зародышевой жизни дала повод некоторым авторам установить между ними генетическую связь. Chorda dorsalis не достигает переднего конца тела, оканчиваясь заострением позади основания переднего мозга. Вследствие этого, основание черепа может быть разделено на заднюю, содержащую хорду, часть и переднюю,—бесхордовую. Последняя—Sphenoethmoidaltheil—весьма рано закладывается в ряду позвоночных (вместе с развитием больших полушарий, зрительного и обонятельного органов) и является дериватом первой—Sphenooccipitaltheil. При процессах изгиба головного конца зародыша и хорда приобретает двойной S—образный изгиб. На месте этого изгиба образуется дисковидное утолщение,—будущий synchondrosis sphenooccipitalis. Передний конец хорды сначала доходит до наружного зародышевого листка, до той области, где образуется карман Rathke; при процессе образования этого кармана этот конец хорды вследствие растяжения заостряется. После образования кармана заостренный конец атрофируется, и хорда теперь оканчивается у перихондрия турецкого седла.

Самое развитие придатка мозга Михалкович описывает следующим образом: у зародыша кролика в 5 м/м., у которого еще не исчезла глоточная перепонка, последняя состоит из кишечно-железистого листка, небольшого количества эмбриональной ткани и наружного листка. Она отходит от основания черепа на границе клиновидно-затылочной

*) Цит. по Михалковичу.

Электронная библиотека (репозиторий)
Томского государственного университета

и клиновидно-решетчатой частей, имеет в длину до 0,1 м/м и вверху несколько толще, чем внизу. Наружный листок состоит из одного ряда кубических клеток; одевая нижнюю поверхность клиновидно-решетчатой части черепа, он перегибается затем на глоточную перепонку. Место этого перегиба и является особенно важным, т. к. служит исходным пунктом развития эпителиального мешочка—закладки гипофиза; этот перегиб назван автором „гипофизарным углом". Здесь же оканчивается, прилегая к наружному листку, chorda dorsalis. Таким образом, придаток мозга развивается из эктодермы верхней стенки ротовой ямки, а не из кишечно-железистого листка, как полагал Rathke. Позади глоточной перепонки эпителий слепого конца головной кишки также является утолщенным, но этот пункт не имеет отношения к развитию гипофиза. (В дальнейшем мы увидим, что именно этот пункт послужил предлогом для длительного спора). С развитием сердца и сильным ростом мозговой трубки глоточная перепонка подвергается растяжению; из ее центральных частей исчезает эмбриональная ткань, разделяющая оба зародышевых листка; последние соприкасаются здесь между собой; затем, при дальнейшем растяжении этих плохо питаемых листков, наступает прорыв. Верхний остаток глоточной перепонки, отходившей от основания черепа под прямым углом, пригибается теперь к клиновидно-решетчатой части, углубляя гипофизарной угол в маленькую бухту. В этом выражается начало образования гипофизарного мешочка. Одновременно с этим начинается и образование воронки на основании мозга. У зародыша кролика в 6 м/м., где только что наступил прорыв глоточной перепонки, верхний остаток ее в 0,04 м/м длины лишь отчасти отделяет ротовое углубление от головной кишки; непрерывный переход наружного зародышевого листка в кишечно-железистый в этом пункте еще отсутствует; этот верхний остаток пригибается кпереди к основанию черепа, превращая гипофизарный угол в маленькое слепое углубление; на основании переднего мозгового пузыря, как раз против этого остатка, появляется маленькое выпячивание—будущая воронка. Хорда не находится ни в какой связи с основанием мозга; образование воронки Михалкович не считает поэтому последствием ретрагирующего влияния отстающей в росте хорды. Развитие воронки является результатом образования на основании мозга складки, вызываемой в свою очередь давлением возникающего гипофизарного мешочка. Первичная воронка велика и соответствует не только позднейшему processus infundibuli cerebri, но и его окружности—серому бугру. Processus infundibuli выростает позже из части первичной воронки, представляя у зародыша кролика в 12 м/м. маленький конический отросток. На месте перегиба основания черепа в этом стадии лежит уже значительно развитый гипофизарный карман, примыкая к нижней поверхности промежуточного мозга, а своим верхним закругленным концом—к передней стенке воронки, отделяясь от них слоем веретенообразных клеток. Карман открывается внизу в общую теперь ротовую полость. Периферия кармана обладает ясными контурами. Стенки его сближены, оставляя щель в 8μ шириной, и состоят из слоя цилиндрического эпителия. Chorda dorsalis заканчивается, слегка закругляясь, на 0,03 м/м. кзади от задней стенки кармана. В этом периоде начинается значительное утолщение клиновидно-решетчатой части черепа. Развитие гипофизарного кармана опять таки нельзя поставить в связь с механическими влияниями со стороны хорды, так как в этом случае хорда должна

Электронная библиотека (репозиторий)
Томского государственного университета

была бы прикрепляться к верхнему концу кармана. Между тем это имеет место лишь у зародышей птиц, у кролика же хорда оканчивается лишь у нижней половины задней стенки кармана и должна была бы вытянуть эту стенку, чего не случается в действительности. Да и сама связь хорды с наружным зародышевым листком, образующим стенку кармана Rathke, вскоре нарушается, и конец хорды оказывается отделенным от кармана врастающей зародышевой соединительной тканью. В дальнейшем имеет место отшнурование гипофизарного кармана. У зародыша кролика в 16 м/м. длины этот карман, имеющий уже вид мешочка, лежит на границе между клиновидно-решетчатой и клиновидно-затылочной частями основания черепа. Позади него располагается processus infundibuli основания мозга, достигающий 0,2 м/м. длины. Верхний конец гипофизарного мешочка вклинивается в угол, образуемый инфундибулярным отростком и основанием промежуточного мозга. В этом периоде можно различать две части—верхнюю,—мешковидную и нижнюю,—суженно-цилиндрическую, напоминающую выводной проток желез. Верхняя часть—гипофизарный мешочек, вышиной в 0,25 м/м., шириной в 0,1 м/м, снабжена центральной полостью; стенка ее в 0,03 м/м. толщиной состоит из нескольких рядов тесно-лежащих цилиндрических клеток, хорошо контурирована. Длинная ось этой части в середине своей перегнута под тупым углом, так что верхняя половина, прилежащая к processus infundibuli, стоит вертикально, а нижняя согнута кпереди. Поперечные разрезы показывают, что мешочек сильно сдавлен спереди назад, и боковые края его несколько прогибаются кпереди; впереди них лежат обе a. a. carotides; у задней, вогнутой стенки кармана лежит processus infundibuli. От нижней части мешочка отходит превращенная в узкий ход (до 0,012 м/м. шириной) часть с очень узким просветом и стенками, состоящими из низких кубических эпителиальных клеток; эти клетки переходят без перерыва в стенки ротовой полости, указывая еще на исходный пункт развития кармана. Отмечая значительное утолщение в этом периоде клиновидно-решетчатой части основания черепа, Михалкович видит в этом обстоятельстве причину отшнурования гипофизарного мешочка. Верхняя часть его, находящаяся рядом с processus infundibuli, т. е. под основанием мозга и над основанием черепа, остается без изменений; нижняя же часть, заложенная в самом основании черепа при значительном утолщении клиновидно-решетчатой части его вытягивается в длинный ход. Таким образом, образование, дающее в дальнейшем придаток мозга, с самого начала заложено над основанием черепа, что утверждает Михалкович вместе с Müller'ом в противоположность мнению Rathke о прорастании эпителиального выпячивания глотки через основание черепа. Мнение Müller'a об отшнуровывающем действии давящего на нижнюю часть гипофизарного кармана крупного анастомоза, существующего на этом уровне между внутренними сонными артериями, не подтверждается, ввиду отсутствия этого анастомоза у млекопитающих. Заключительным стадием является образование железистых трубок из гипофизарного мешочка. Нижняя часть его, согнутая под углом по отношению к верхней, дает соответственно тому пункту, где отходит сжатый гипофизарный ход, сплошной отросток по направлению кпереди и кверху. У зародыша кролика в 2 с/м. длиной гипофиз имеет вследствие этого форму полумесяца, нижним рогом которого является этот сплошной отросток; в остальной части полумесяца сохранилась полость, ограниченная несколькими рядами

Электронная библиотека (репозиторий)
Томского государственного университета

цилиндрических клеток;остальная часть органа состоит из кругловатых многоугольных клеток. Гипофизарный ход имеет 0,01 м/м. толщины, лишен просвета, но стоит еще в связи с эпителием глотки. На своем пути он проходит через узкую щель между сближающимися хрящами основной кости. Эти хряши (клиновидно-решетчатая и клиновидно-затылочная части) формируют уже турецкое седло, при чем задний из них дает его спинку. Processus infundibuli имеет в длину 0,22 м/м., в ширину 0,07 м/м., обладает узким просветом, окруженным цилиндрическими клетками, за коими следуют кругловатые клетки, а еще более кнаружи—мелкозернистая масса, в которую врастают сосуды из окружающей соединительной ткани.

Для нас представляет интерес, как описывает Михалкович отношение сосудов к развивающемуся гипофизу. В ближайшем соседстве с гипофизом находится весьма богатая сосудами соединительная ткань; в особенности много просветов больших сосудов в вогнутости полумесяца,—в промежутке между двумя отростками (рис. 2). В дальнейшем (зародыш в 3 с м. длиной) описанный сплошной отросток удлиняется, превращается в изогнутые железистые трубки в 0,015 м/м. толщиной. В межуточной ткани между трубками лежат просветы больших артерий. Передняя вогнутая стенка мешочка также дает начало таким трубкам, вследствие чего сосуды, бывшие в вогнутости полумесяца, также захватываются в межуточную часть органа. В задней части мешочка сохранилась полость гипофиза, ограниченная теми же цилиндрическими клетками. Хрящи основной кости в этом периоде слились, гипофизарный ход исчез. Processus iufundibuli, имея то же строение, достигает 0,25 м/м. длины и 0,08 м/м. толщины, книзу колбовидно утолщается—начало образования задней доли гипофиза. Процесс заканчивается отшнурованием железистых трубок в изолированные образования. У зародыша кролика в 4 с/м. длиной гипофиз представляет горизонтально лежащее в углублении турецкого седла тело с нижним выпуклым краем; передний конец органа вытянут в отросток по направлению к chiasma, клеточные тяжи в нем располагаются параллельно. Вся остальная часть органа состоит из различной длины извитых трубок, шириной в 0,018—0,03 м/м., большей частью лишенных просвета. Между этими трубками лежит скудная соединительная ткань, содержащая большое количество сосудов, окутывающих каждую трубку. Задняя (вернее,—верхняя), прилежащая к processus infundibuli часть органа содержит полость в 0,03 м/м. ширины; задняя стенка полости состоит из цилиндрических или круглых клеток, более тонка, нежели передняя стенка, из которой выросли трубки. К этой задней стенке прилежит отделенный от нее скудной соединительной тканью processus infundibuli, состоящий из круглых и веретенообразных клеток и из волокон, утративший, следовательно, сходство по строению с центральной нервной системой. Вогнутость бывшего полумесяца в этом периоде, следовательно, окончательно выполнена железистыми трубками, и все многочисленные лежавшие в ней широкие сосуды оказались захваченными в межуточную ткань органа. Самый процесс отшнурования должен быть связан с тем, что богатая сосудами соединительная ткань отделяет трубки от места их происхождения. „Затем—заключает Михалкович—железа получает артерии от близлежащих маленьких ветвей внутренних сонных артерий, которые (ветви) большей частью входят в языкообразный отросток (т. е. отро-

Электронная библиотека (репозиторий)
Томского государственного университета

сток, вытянутый по основанию мозга по направлению к chiasma), вены впадают в сплетение на дне турецкого седла*).

У птиц образование железистых трубок идет на обоих стенках гипофизарного мешочка. По окружности последнего находится весьма богатая ветвями внутренних сонных артерий соединительная ткань; ветви эти прилежат к стенке гипофизарного мешочка, и эпителий последнего, размножаясь, может давать лишь зубчатые выросты между сосудами; из этих выростов в дальнейшем и образуются трубки.

Результаты своих исследований Михалкович резюмирует следующим образом:

„В развитии гипофиза можно различать 4 стадии: 1) Образование гипофизарного угла, 2) превращение лежащего здесь наружного листка в гипофизарный карман, 3) отшнурование кармана, 4) образование железистых трубок.

После образования головного изгиба наружный листок образует у клиновидно-решетчатой части черепа и у глоточной перепонки открытый угол (гипофизарный угол). Это место образует закладку гипофиза, эпителий последнего, таким образом, исходит от наружного зародышевого листка. Когда глоточная перепонка прорывается, ее верхний отрывок приближается к клиновидно-решетчатой части черепа, вследствие чего гипофизарный угол превращается в маленький карман. Последний лежит между основанием промежуточного мозга и средней черепной перекладиной. Когда клиновидно-решетчатая часть черепа развивается сильнее, нижняя часть кармана вытягивается в длинный ход, который еще некоторое время сообщается с полостью глотки, но затем, при срастании обоих хрящей клиновидной кости, совершенно атрофируется. Отшнуровавшийся мешочек лежит, таким образом, всегда над закладкой обоих хрящей клиновидной кости. Во время отшнурования мешочка эпителий последнего вырастает в трубковидные образования. У птиц это происходит на обоих стенках мешочка, первоначальная полость уменьшается и постепенно исчезает. У млекопитающих (кролик) нижняя часть мешочка сначала несколько перегибается кпереди и кверху, а затем вырастает в сплошной отросток. Гипофиз имеет теперь на разрезе (продольном) вид полумесяца. Развитие трубковидных образований исходит от нижнего языкообразного отростка и от передней стенки кармана и продолжается до тех пор, пока вогнутость полумесяца совсем не выполняется. При этом вовлекаются ветви внутренних сонных артерий, которые дают петли по направлению к эпителию, так что последний при размножении может вырастать только в упомянутые трубки. Вследствие этого окружающая богатая сосудами соединительная ткань попадает вглубь железистого тела, превращается в межуточную ткань органа. Трубки отделяются затем от связи с местом их развития врастающими сосудами. В сформировавшейся железе (в так называемой передней доле придатка

*] Для нас интересно отметить следующее обстоятельство: в межуточной ткани органа заключены, как видно будет из последней главы, два сосудонесущих образования—fasciculi laterales hypoph. cerebri. Эти образования по протяжению и областям распространения их сосудов связаны с сосудонесущей соединительной тканью железистого слоя передней поверхности воронки. И вот мы видим, что уже Михалкович наблюдал, во-первых, присутствие железистого отростка по направлению к перекресту зрительных нервов (позднейшая pars tuberalis), во-вторых,—вхождение сосудов именно в этот отросток, и, в третьих, устанавливает определенную связь между сосудами воронки и сосудами железистой доли—и те и другие, как видно из описания, захватываются развивающимся органом из окружающей ткани.

Электронная библиотека (репозиторий)
Томского государственного университета

мозга) удерживаются остатки первоначальной полости. Далее железа отпускает кпереди, к chiasma, языкообразное удлинение, состоящее из параллельных железистых трубок, в которое входят некоторые ветки внутренних сонных артерий. Задняя доля придатка мозга составлена из отростка воронки. Отросток этот вырастает в длинное, колбовидно расширяющееся книзу образование, в котором последовательно первоначальные клетки центральной нервной системы почти совсем исчезают вследствие врастания соединительной ткани adventitiae сосудов. У низших позвоночных это имеет место в ограниченной степени, так что отросток воронки у них удерживает свое первоначальное строение, как часть центральной нервной системы".

Во втором издании „Эмбриологии человека и высших животных" Kölliker (1879) принимает уже всецело взгляды Михалковича. Начало образования гипофизарного кармана можно видеть у зародыша кролика 9-ти дней и 2-х часов; у зародыша 10-ти дней карман хорошо развит, имея в длину до 0,19 м/м; между 10 и 16 днем карман отшнуровывается постепенно от глотки и у зародыша 16-ти дней в выполненном соединительной тканью промежутке между хрящами основной кости нет уже гипофизарного хода; гипофизарный мешечек в этом периоде уже приобретает характерный изгиб нижнего конца кпереди. Принимая относительно дальнейшего развития описание Михалковича, Kolliker не находит у кролика того сплошного отростка на нижнем конце мешечка, который описал Михалкович.

Первый след выпячивания processus infundibuli Kölliker находит у зародыша кролика 10-ти дней, а у зародыша 16-ти дней processus infundibuli имеет уже 0,2 м/м. длины. Сходство его по строению с центральной нервной системой простирается вначале до того, что автор находит в нем тяжипродольных нервных волокон, исходящих от дна промежуточного мозга; в дальнейшем превращение егоидет тем путем, как наблюдали его Müller и Михалкович. Kölliker дает весьма показательный рисунок с зародыша овцы, иллюстрирующий отношения развивающегося гипофиза к окружающей, богатой сосудами, ткани, позднее образующей сосудонесущую строму гипофиза.

Взгляды Михалковича были приняты большинством исследователей. На сцену выступил новый вопрос—вопрос об участии в развитии гипофиза энтодермы верхнего конца головной кишки. Этот, как называет его Collina, третий период во взглядах на развитие придатка мозга, начал был Hoffmann'ом (1885) Еще раньше Seessel (1877), примыкая ко взглядам Михалковича и Goette, нашел при исследовании многочисленных главным образом продольных, срезов эмбрионов птиц и млекопитающих, что у последних на 4-й день развития возле гипофизарного кармана становится заметным второе выпячивание кишечного листка, раз в пять меньшее по величине в этом периоде. Увеличиваясь в следующие дни, на 7-ой день оно представляется в виде небольшого добавочного тяжа близ хода, соединяющего зачаток гипофиза с полостью глотки Это обрисование получило по имени автора название кармана Seessel'я. В дальнейшем и разбирался вопрос об участии его в развитии придатка мозга.

Вполне подтверждая положение об эктодермальном происхождении гипофиза для костистых рыб, Hoffmann находит другие отношения у ящериц и змей. У эмбрионов, у которых глоточная перепонка еще не прорвалась, Hoffmann не находил еще закладки ги-

Электронная библиотека (репозиторий)
Томского государственного университета

пофиза. Между тем, в области слепого конца головной кишки наружный и внутренний листок тесно срослись между собой и граница между ними стушевана. После прорыва перепонки появляется закладка гипофиза в виде маленького слепого углубления, исходящего как раз из места срастания листков, так что определение, из какого листка исходит эта закладка, при неясной границе между листками представляется весьма затруднительным. При ближайшем изучении оказывается, что цилиндрические клетки внутреннего зародышевого листка отличаются от таковых же наружного листка значительно более светлой протоплазмой. Автор дает рисунок с зародыша такого периода развития, где, при уже происшедшем разрыве перепонки, можно видеть, что гипофиз закладывается из элементов внутреннего зародышего листка: „здесь—говорит автор—граница светлых клеток гипобласта и темных, зернистых клеток эпибласта достаточно ясна; а так как слепо оканчивающееся углубление представляет первую закладку гипофиза, то отсюда следует, что он (гипофиз) подлинно исходит из гипобласта". Отшнуровка развивающегося мешочка происходит сравнительно поздно. Мешочек приходит в соприкосновение с очень тонкой вентральной стенкой infundibuli, при чем отделен от нее тонким слоем мезобласта, весьма богатым сосудами.

Orr *) принимает, что верхняя и задняя стенка гипофиза образуется из внутреннего зародышевого листка.

Я не буду подробно останавливаться на исследованиях Gaupp'а относящихся к ящерицам. У зародышей последних автор нашел образование гипофиза из трех закладок: со стороны эпителия рта внедряются срединная и две боковые „почки". Срединная проделывает те же изменения, которые нашел Михалкович при развитии гипофиза у млекопитающих; боковые почки, соединяясь затем с главным органом, в дальнейшем отделяются от него, как сплошные эпителиальные образования. Автор предполагает возможность существования этих образований и у взрослых экземпляров.

V. Kupffer **), бывший в начале сторонником теории чисто эктодермального происхождения гипофиза, на основании сравнительно—анатомических исследований, главным образом, над круглоротыми рыбами и земноводными, пришел к выводу, что в образовании гипофиза принимает участие и энтодерма, главным образом в виде эпителия головной кишки. В образовании гипофиза принимают участие три зачатка: 1) эктодермальный — остаток филогенетически-старой, лежавшей поверх позднейшего рта ротовой ямки, (paleostomae) — позднейший карман Rathke, 2) энтодермальный—полый или сплошной вырост головной кишки, образующий описанный Seessel'ем карман и 3) мозговой—infundibulum и инфудибулярная железа (у нисших рыб). У последних Kupffer наблюдал, что эктодермальная закладка гипофиза спустя 45 часов после оплодотворения достигает уже при росте своем кзади стенки головной кишки. На месте соприкосновения происходит прорыв, дающий сообщение полостей кишки и закладки („первичный носоглоточный ход" Kupffer'a). Уже смешанная закладка дает гипофиз, а соединяющий ее с эктодермой тяж исчезает. У амфибий соприкосновение с эктодермой достигается таким же образом, после чего

*) Цит по Collina.
**) Цит по Collina, Valenti, Haller'y, Biedl'ю.

Электронная библиотека (репозиторий)
Томского государственного университета

связь с кишкой теряется, состоящая же из двух частей закладка дает орган, в котором, по автору, и у взрослого индивидуума можно различать две различных эпителиальных части. У млекопитающих v. Kupffer также видел это, временно существующее в известном периоде зародышевой жизни, соединение кармана Rathke с выростом из кармана Seessel'я.

Присоединяясь к взглядам v. Kupffer'а относительно участия энтодермы, Valenti, на основании исследований на амфибиях, считает исходным пунктом энтодермального зачатка не слепой конец головной кишки близ membrana pharyngea, а участок ее, расположенный более дорзально. Этот последний зачаток направлен к окончанию хорды и к нижней стенке мозга; в более позднем стадии он отделяется от кишечной стенки, приобретает полулунную форму и образует эпителиальную закладку гипофиза. В своей позднейшей работе Valenti *) защищает экто-энтодермальное происхождение придатка мозга и на основании исследований куриных и кроличьих зародышей.

Изыскания Kupffer'а побудили St. Rémy (1895) исследовать у птиц и млекопитающих отношение кармана Seessel'я к развитию гипофиза. Не отрицая того, что у нисших позвоночных карман этот является энтодермальным зачатком гипофиза, St. Rémy отвергает его роль в построении придатка мозга у птиц. У последних (цыпленок) наблюдается к концу третьего дня кратковременное соприкосновение кармана Seessel'я и кармана Rathke, при чем, вследствие исчезновения разделяющей их эпителиальной перегородки, между полостями обоих карманов получается соединение в виде очень тонкого отверстия, быстро исчезающего. В дальнейшем карман Seessel'я анатомически участия в построении гипофиза не принимает. У млекопитающих карман Seessel'я представляется еще более редуцированным и не имеет никакого отношения к карману Rathke, хотя и является, по автору, гомологом энтодермального зачатка придатка мозга нисших позвоночных.

В результате своих сравнительно анатомических изысканий над нисшими позвоночными Andriezen полагает, что гипофизарный зачаточный канал у них служит проводником питательных веществ из ротовой полости в нервную систему.

Nussbaum, исследуя 9 м./м -ые зародыши собак, нашел, что позади гипофизарного выпячивания находится складка, соответствующая, как это полагал и Михалкович, положению глоточной перепонки. Эпителий, покрывающий переднюю сторону этой складки,—т. е. эпителий задней стенки гипофизарного кармана, принадлежит эктодерме. Позади этой складки находится другое выпячивание—карман Seessel'я. Эпителий, покрывающий заднюю сторону складки, т. е. эпителий передней стенки этого кармана, принадлежит энтодерме. И по строению тот и другой эпителий найдены были автором различными. Присутствие самой складки вполне естественно об'ясняется существованием двух карманов впереди и позади ее. Не у всех, но у большинства из исследованных им зародышей старшего возраста Nussbaum проследил дальнейшее отношение кармана Seessel'я к зачатку гипофиза. У зародыша 14 м./м. этот карман сильно растет в длину, оставаясь частично полым лишь в нижней своей части. Лишенная просвета, верхняя часть его распадается на две—три близлежащие клеточные группы, верхняя и

*) Цит. по Biedl'ю.

Электронная библиотека (репозиторий)
Томского государственного университета

наиболее выраженная из которых тесно связывается с задне-нижней стенкой пузырьковидного уже зачатка гипофиза. Таким образом, в этом месте в состав стенки этого пузырька, т. е. в состав зачатка гипофиза, входит энтодерма. Остальная часть кармана Seessel'я в дальнейшем постепенно исчезает.

В работе от 1896 г. Haller дает сведения из онтогенеза придатка мозга у нисших позвоночных и, в общем, примыкает вполне ко взглядам Михалковича; если отросток преоральной кишки и подходит близко к закладке гипофиза, то все же он остается отделенным от нее и в дальнейшем ее развитии участия не принимает. Я не могу входить в подробное рассмотрение этой и ряда позднейших работ автора, целью которых было доказать, что у всех позвоночных придаток мозга является железой, изливающей свой секрет в субдуральное пространство. Этот взгляд, как известно, поддержан не был.

Salzer (1898) задался целью проследить главным образом последние стадии развития придатка мозга (на зародышах свиньи и морской свинки). После появления гипофизарного мешечка и инфундибулярного отростка идет образование сплошных отростков из передней стенки мешечка, а не выпячивание ее в виде полых трубочек; форму этих первичных отростков и описывает подробно Salzer—затем эти отростки разбиваются внедрением сосудов на трубки, уже позднее приобретающие просвет. В общем, отношение сосудов к развивающемуся органу таково же, как описывал его Михалкович В дальнейшем образование отростков происходит и от задней стенки гипофизарного мешечка; орган при этом значительно растет, а полость в нем суживается, первоначально вертикально стоящий орган принимает горизонтальное положение. Отношения у зародышей морской свинки отличаются лишь тем, что выросты стенки гипофизарного мешечка остаются все время сплошными и образование их идет лишь из передней стенки мешечка.

Освещение деталей спора, возникшего по поводу теории участия энтодермы в образовании гипофиза, стоит в стороне от поставленной мною задачи. Сторонниками взгляда об участии энтодермы явились в позднейшем Collina и Prather. По Collina (1899) у куриных зародышей на 3-й день на слепом конце кишки образуется выпячивание, направленное кпереди,—к membrana pharyngea; на 3-й день, после прорыва глоточной перепонки, энтодермальное выпячивание, пришедшее в соприкосновение с эктодермой, теряет свою переднюю стенку и сливается с задней стенкой гипофизарного канала. К 15-му дню клетки энтодермы входят уже как составная часть в этот канал. В более поздних стадиях, считает Collina, эктодермальный зачаток формирует редуцированную, прилежащую к infundibulum, часть органа, в то время, как энтодермальный дает главную развитую часть железистого органа. Принимая для большинства видов чисто эктодермальное происхождение гипофиза, Tilney указывает, что, по Prather'у, придаток мозга у Amia calva развивается исключительно из энтодермы головной кишки.

Отношения развивающегося гипофиза к эктодерме полости рта и энтодерме кишки являются настолько тесными, что становится понятной трудность решения вопроса. Против участия энтодермы высказалось большинство авторов. Я не имею возможности осветить совре-

Электронная библиотека (репозиторий)
Томского государственного университета

менное состояние вопроса, так как ряд позднейших работ по эмбриологии придатка мозга *) является мне недоступным.

Вопросом о развитии придатка мозга у человека занимались Tourneux и Soulié (1898). У зародыша 3-х и 4-х м/м. имеется уже широкое соединение между ротовым углублением и глоткой; остатки глоточной перепонки присутствуют в виде временно существующей первичной небной занавески („voile du palais primitif"). Карман Rathke слабо выражен. У зародыша 6-ти м/м. этот карман значительно вырастает, давая ясный дивертикул. От дна его исходят два боковых выроста, прилежащих к промежуточному мозгу. Область этого дна с отростками, расширяясь у зародыша 8 м/м., заслуживает названия гипофизарного кармана („poche hypophysaire" авторов); у этого зародыша намечается уже инфундибулярный отросток промежуточного мозга. У зародыша в 14 м/м. гипофизарный карман сообщается с глоткой только узким каналом; на передней поверхности карман несет продольный гребешок, в глубину которого продолжается центральная полость кармана; боковые края кармана искривлены кпереди. Инфундибулярный отросток мозга ясно вырастает спереди назад, прилегая к дну кармана, и начинает суживаться в своем переходе от мозга к зачатку гипофиза у зародыша в 19 м/м.; у последнего боковые края и гребешок кармана, представляются вздутыми, и от передней его стенки исходят многочисленные выросты. Наконец, на зародышах в 24, 26, 29, 32 и 37 м/м. наблюдается дальнейшее развитие этих выростов, широко анастомозирующих между собой и соединяющих боковые края органа со срединным гребешком; петли образованной выростами сети заняты богатой сосудами соединительной тканью. У зародыша в 37 м/м. инфундибулярный отросток обладает еще полостью, сообщающейся с 3-м желудочком. Эти исследования для нас интересны в том отношении, что показывают, что у человека захватывание сосудонесущей стромы происходит в 2-х симметричных бухтах на передней поверхности развивающегося органа. Встречая 2 симметричных сосудонесущих соединительнотканных пучка передней доли в развитом органе, можно эти анатомические образования вполне согласовать с данными онтогенеза.

Однако, еще более ярко эти отношения освещаются, если принять во внимание описание Fraser'a, относящееся к 1912 г. Для развивающегося органа Fraser дает следующие величины (вертикальный и поперечный размеры):

6-ая неделя — 0,3×0,72; 10-ая неделя — 0,56×1,2 (м.м.)
8-ая „ — 0,3× 1,0; 14-ая „ — 1,3×1,4 (м м).

Карман Rathke на 6-ой неделе имеет по этому автору вид вогнутой кпереди пластинки, к которой сверху прилежит инфундибулярный

*) Atwell. The development of the hypoph. cerebri of rabbit. Amer. Journ. of anat. v. 24 1918.
Atwell. The development of the hypoph. cerebri of anura. Anat. Rec. 1918.
Atwell. The relation of the chorda dorsalis to the entoderm. comp. of the hypoph. Anat. Rec. 1915.
Baumgarten. The development of the hypoph. in rept. Journ. of Morph 1916.
Bruno A. Intorno el. rapporti fra le Poche di Rathke e di Seessel etc. Girn Acad Med. Torino 1913.
Bruno A. Sullo swiluppo della porzione ghiandolare dell'ipofisi nel'uomo Arch. Ital. Anat. ed Embriol 1926.
Haller. Über die Bildung d. Hypophyse bei Selachiern. Morphol. Jahrb vol. 53.
De Meuron. Observations sur l'hypophyse à l'état embryonnaire etc. Lausanne 1915.
Smith. The development of the hypoph. of Amia Calva. Anat. Rec. 1914.
Woerdemann. M. Vergleichende Ontogenie d. Hypoph. Arch. f. mikr. Anat. Bd. LXXXVI.

Электронная библиотека (репозиторий)
Томского государственного университета

отросток. Пластинка вогнута кпереди вследствие того, что боковые края ее начинают заметно расти кпереди; в то же время в центре пластинка слегка выпукла кпереди, т. к. здесь ее выпячивает инфундибулярный отросток. Таким образом, имеется полное сходство с описанием боковых краев и срединного продольного гребешка у Tourneux и Soulié. В то же время в нижней части кармана исчезает полость, вследствие пролиферации эпителиальных элементов, а на верхней части карман начинает обрастать проксимальную часть инфундибулярного отростка („верхние рога"). При росте эпителиальных элементов из стенки кармана Rathke автор различает верхние рога, две боковых и одну центральную группы эпителиальных отростков из передней стенки. Другие группы менее значительны. Верхние рога обрастают совсем проксимальную часть инфундибулярного отростка к 4-му месяцу; две боковые эпителиальные группы оттесняют полость кармана кзади, где она охватывает спереди и с боков инфундибулярный отросток. Эти группы наиболее велики; центральная группа, отошедшая от того места, где стенка кармана Rathke была выпячена кпереди инфундибулярным отростком, более выражена в нижних частях. Эпителиальные группы разделены широким скоплением стромы, и последняя являет чрезвычайно характерное расположение, на котором автор, впрочем, не останавливается. Я считаю, по описанию Tourneux-Soulié и Fraser'a, а также и рисунку, данному последним (рис. 3), что здесь, несомненно, имеется закладка боковых пучков гипофиза, относительно весьма больших в этом периоде.

В истории развития придатка мозга весьма важным является следующее обстоятельство: то выпячивание, которое представляет собой закладку органа, весьма рано вступает в отношения с дном мозга. При неразвившемся еще хрящевом основании черепа оно находится в соединении и с полостью глотки (рис. 1). Между тем, вполне развитый орган, находящийся в турецком седле (у человека и высших позвоночных), анатомически обособлен и от крыши глотки, и от основания мозга. На конце развивающейся со стороны мозга воронки образуется утолщение, формирующее заднюю долю; сузившийся и вытянувшийся в большей или меньшей степени участок воронки анатомически обособляет орган от мозга. Развивающиеся хрящи основания черепа (resp. хрящи основной кости) сдавливают подвергающийся атрофии эпителиальный ход, соединявший зачаток гипофиза с крышей глотки. Отчасти этот процесс был описан и в вышеприведенных работах. Позднейшие исследования показали, однако, что он является значительно более сложным и, что особенно важно, оставляет глубокие следы в виде анатомических образований, свойственных вполне развитому организму. В процессе обособления органа от основания мозга формируется верхняя часть гипофизарной системы (pars tuberalis позднейшей терминологии). В процессе отделения развивающегося органа от крыши глотки здесь, в основании черепа, обособляется нижняя часть гипофизарной системы (hypophysis pharyngea). Другими словами, если в известном периоде зародышевой жизни все пространство между крышей глотки и основанием мозга занято было эпителиальной закладкой передней доли гипофиза, то это обстоятельство лежит в основе того, что у взрослого организма сверху и снизу от сформированного придатка мозга залегают железистые образования, которые следует рассматривать, как так или иначе измененные остатки этой закладки. Мы перейдем сейчас к вопросу о происхождении нижней части гипофизарной системы.

Электронная библиотека (репозиторий)
Томского государственного университета

Эмбриология и анатомия нижней части гипофизарной системы.

Целый ряд исследователей (Dursi, Müller, Noorden, Salzer, Михалкович) сходились на том, что в ряду позвоночных наиболее нижняя часть гипофизарного хода исчезает сравнительно рано. Однако, Hertwig утверждал, что „...у многих позвоночных, как, например, селяхий, проток гипофиза сохраняется в течение всей жизни"... Этого же взгляда придерживались Waldschmidt и Beard*). Kölliker дал рисунок зародыша овцы в 3,5 м/м., на котором тяжевидный гипофизарный ход сохранился в хрящевой части и в мягких тканях под последней. В то время, как у человеческого зародыша в 2,4 с/м. (Müller)*) и 1,8 с/м. длины (N orden*) эти авторы не находили уже следов гипофизарного хода, Froriep делает в этом отношении значительный шаг вперед. Исследуя зародыши человека в 2,4 с/м., 3,4 с/м., 6,5 с/м. и 8,5 с/м., он находит у них следы гипофизарного хода в сфеноэтмоидальной хрящевой части основания черепа. Лишь у первого из этих зародышей дело шло о настоящем отверстии, у остальных—старших—только об особом расположении хрящевых клеток, соответственно гипофизарному ходу. Но Froriep еще не видит гипофизарной ткани в мягких частях свода глотки—под хрящем, зато на нее особое внимание обращает Kilian. Последний исследует зародышей более старших ($8^3/_4$ с/м., 20 с/м., $28^1/_2$ с/м., 29 с/м., 31 с/м.) и дает весьма демонстративные рисунки по интересующему нас вопросу. У этих зародышей среди соединительной ткани с кровеносными сосудами под областью турецкого седла автор находит резко отличаемый по окрашиваемости тяж эпителиальных клеток. Последний тянется снизу вверх и спереди назад, сохраняя во всех случаях одно и то же направление. Своим передним заостренным концом (позади сошника) этот тяж не доходит до слизистой, как не доходит задним концом до хряща. У зародыша в $8^3/_4$ с/м. длины он достигал 0,5 м/м. длины, 0,24 и 0,2 м/м. ширины в сагиттальном и фронтальном направлениях. У зародыша в 20 с/м. длина его достигает 1 м/м. Он состоит из кругловатых эпителиальных клеток, собранных в неправильные альвеолы. „Что этот тяж действительно следует относить к гипофизарному ходу,—говорит Kilian,—подтверждается найденным соответствием его элементов с таковыми передней доли придатка мозга". Интересно отметить, что все эти, равно как и позднейшие наблюдения явились до известной степени попутными при исследованиях, предпринятых по поводу других образований зародыша (bursa et tonsilla pharyngea). Установить наличность этого эпителиального комплекса в мягких частях свода глотки было Kilian'у важно для того, чтобы, полемизируя с Luschka, отвергнуть генетическую связь между гипофизарным ходом и bursa pharyngea.

Следующим шагом вперед было нахождение этого эпителиального тяжа у новорожденного, что сделано было Erdheim'ом, который дал и новый термин — глоточный гипофиз — „Rachendachhypophyse". Исследуя гипофиз с окружающими его частями, он нашел у плодов и новорожденных это образование, которое „представляет простой или прерывистый тяж, который простирается в срединной плоскости от поверхностных слоев слизистой глотки в косом направлении кверху и кзади—к основанию черепа. Передний конец тяжа начинается там, где оканчивается прикрепление носовой перегородки к крыше глотки, а зад-

*) Цит. по Kilian'у.

Электронная библиотека (репозиторий)
Томского государственного университета

ний конец его тянется прямо к области основной кости. У зародыша 18 с/м. длины глоточный гипофиз имел длину в 1½ м/м., у одного из новорожденных он представлял весьма отчетливый и толстый тяж, который видим был на срезах невооруженным глазом уже на расстоянии". После Erdheim'a Haruiro Arai нашел у двух зародышей 6 и 9 месяцев то же образование („hypophysis accessoria pharyngis" автора), в виде цилиндрического тела на нижней поверхности основной кости. Начавшись на расстоянии в 1,5 м/м. от заднего края небной кости, это образование тянулось снизу вверх вдоль заднего края сошника, будучи длиной в 6,5 м/м., шириной в 0,5 и толщиной в 0,3 м/м.

Прежде чем перейти к работам Civalleri, Haberfeld'a и позднейших авторов, дающих уже представление о глоточном гипофизе, как о постоянном анатомическом образовании не только для плода и новорожденного, но и для взрослого человека, я остановлюсь на тех исследованиях зародышей человека, которые произведены были этими авторами и дали, в общем, аналогичные результаты.

Так, Haberfeld, имея в своем распоряжении зародыши 6 с/м., 16 с/м., 18 с/м., 27 с/м., 32 с/м. и 46 с/м. длины, исследованные им на сериях сагиттальных срезов, нашел у них всех этот клеточный тяж, резко отличающийся от окружающей плотной подслизистой соединительной ткани. Тяж этот часто представляет сужения и расширения и, будучи слегка вздутым посредине, обычно оканчивается заострением к полюсам. Автор подчеркивает, что ход его параллелен, в общем, направлению заднего края сошника (снизу спереди кверху кзади) и задний конец соответствует, приблизительно, концу его крыльев. Длина его для исследованных плодов была от 2-х до 4½ м/м., ширина—¼—⅓ м/м. и толщина ⅕—½ м/м. К вопросу о строении тяжа и тех изменениях, найденных Haberfeld'ом, которые это строение претерпевает с возрастом, мы вернемся ниже. Здесь достаточно сказать, что строение это, вполне идентичное со строением придатка мозга, заставило автора признать в этом тяже глоточный гипофиз. Весьма интересным является то, что у одной новорожденной девочки автор нашел передний конец гипофиза пронизанным аксиально пробегающим полым эпителиальным каналом, в котором видел остаток полого гипофизарного хода.

Как видно будет в дальнейшем, глоточный гипофиз у человека находится в тесном соотношении с задним краем носовой перегородки, от которого в ранних стадиях развития зародыша находится на относительно значительном расстоянии. Вопросом о том, как он вступает в эти соотношения, занимались Fraser и Tourneux. В своих исследованиях на человеческих зародышах о „глоточном конце кармана Rathke" первый из этих авторов подразделяет этот карман на краниальную (формирующую придаток мозга), промежуточную (проходящую через хрящ основной кости) и глоточную (находящуюся в мягких частях крыши глотки) части. Промежуточная часть, ясно видимая на шестой неделе, начинает сжиматься развивающимися хрящами основания черепа на седьмой — и слабо окрашивается на восьмой неделе. Давая диаграмму положений глоточной части от пятой до десятой недели, Fraser прежде всего отмечает в этом стадии быстрый под'ем внутренних носовых отверстий кверху, к крыше глотки. На шестой неделе начинается удлинение глоточной части кармана Rathke кпереди, на седьмой и восьмой неделе это удлинение в связи с под'емом носовых отверстий почти доводит нижний конец кармана до уровня этих отверстий. На девятой неделе, когда эти отверстия поднимаются до крыши глотки,

Электронная библиотека (репозиторий)
Томского государственного университета

нижний конец кармана оказывается между ними, т. е. в заднем крае носовой перегородки, доходя до уровня середины расстояния между крышей глотки и нёбом. На десятой неделе идет дальнейшее приближение нижнего конца кармана к нёбу. У четырехмесячного зародыша глоточная часть кармана Rathke доходит в заднем крае носовой перегородки почти до нёба, сливаясь здесь с эпителиальным покровом. Это положение автор рассматривает как конечное, а причину смещения глоточной части кармана предполагает в изменениях мезенхимы прилежащих областей.

К таким же данным приходит и Tourneux *). Автор дает описание плодов 36-ти, 44, 50, 62, 65, 79, 100 и 105 м/м., снабжая его демонстративными иллюстрациями. В то время, как у плода в 19 м/м. задний сегмент „pedicule hypophysaire" („промежуточная часть" Fraser'a) исчезает при хрящевом превращении основания черепа, у плода в 36 м/м. передний ее отдел („глоточная часть" Fraser'a) имеет около 1 м/м. в длину, около 100 μ ширины в средней и около 30 μ—в конечных своих частях. Начинаясь вблизи хрящевого основания, клеточный тяж, представляющий эту часть, тянется сзади наперед и сверху вниз (направление, отмечаемое всеми авторами, и при том не только у зародыша, но и в позднейших стадиях) и пробегает здесь в заднем крае носовой перегородки, входя здесь в связь с эпителием. Это же положение он сохраняет и в следующих стадиях. Во всех этих стадиях автор подчеркивает связь переднего конца этого тяжа с началом нёбной занавески, и этим его описание несколько отличается от такового Fraser'a, который считал, что это приближение к нёбу имеет место лишь в позднейшем стадии. И величина тяжа колеблется в тех же размерах, слегка увеличиваясь у самых последних из указанных плодов. Первоначальные отношения к эпителию глотки сохраняются во время всей утробной жизни.

По Fraser'у (1912), карман Rathke у человека на 4-й неделе еще широко соединяется с ротовой полостью. В результате утолщения мезодермы основания черепа на 6-й неделе имеется соединение лишь посредством узкой ножки, отходящей от передне-нижней части кармана. Эта ножка—гипофизарный ход—сильно редуцирована на 8-й неделе, а на 10-й неделе часть, проходящая через хрящевое основание черепа, исчезает. Но ниже этого хрящевого основания она прослеживается в тканях крыши глотки, и, когда нёбные отростки сливаются под носовой перегородкой, остатки гипофизарного хода помещаются в углу соединения перегородки и мягкого нёба. К середине третьего месяца автор уже различает глоточную и внутричерепную части придатка мозга. Промежуточная часть—в хрящевом основании черепа—остается лишь в исключительных случаях. Это описание, как видно, не отличается от предыдущих.

Я далек от мысли исчерпать этим все работы, в которых можно встретить описания и указания на глоточный гипофиз у плода. Но приведенные работы, однако, дают настолько сходные описания, что можно сказать следующее: первоначальные представления о том, что нижний отрезок гипофизарного хода исчезает у человека бесследно, оказались неправильными. По аналогии с историей развития щитовидной железы, аналогии, столь кстати проведенной Erdheim'ом, здесь,

*) Глоточная часть кармана Rathke фигурирует у автора под названием „pedicule hypophysaire".

Электронная библиотека (репозиторий)
Томского государственного университета

на пути развивающегося органа, остаются явственные следы. Так сходно описываемое различными авторами положение эпителиального тяжа,— глоточного гипофиза—у плодов оказывается постоянным для каждого зародыша. В зародышевой жизни hypophysis pharyngea оказывается постоянным анатомическим образованием. Но, в противоположность тем непостоянным и варьирующим по величине и положению остаткам, которые можно встретить на пути развивающейся щитовидной железы, глоточный гипофиз оказывается постоянным органом и во внеутробной жизни. Я думаю, что будет последовательным дать сейчас сводку тех представлений, которые имеются у нас относительно анатомии этого органа, этой нижней части гипофизарной системы.

Первые исследования относительно hypophysis pharyngea у взрослого произведены были Alberto Civalleri (1907). Исследования Köllikera, Erdheim'a и Arai показали Civalleri, что гипофизарный ход может давать происхождение одним или многими его сегментами истинно железистым образованиям—добавочным гипофизам, чем опровергается общепринятое мнение о судьбе нижней части этого хода. Исследовав 30 субъектов в возрасте от рождения до 90 лет, автор задался целью показать, что речь идет о совершенно постоянном органе. То, что этот орган не был находим раньше, автор приписывает тому обстоятельству, что подлежащие исследованию мягкие ткани свода глотки (до периоста включительно) недостаточно тщательно отделялись от костного основания черепа; этому же автор приписывает и свои первые неудачи.

Орган расположен в соединительной ткани крыши глотки позади хоан соответственно нижней поверхности основной кости между соединением ее с сошником и местом сращения основной кости с затылочной, а в случае присутствия canalis craniopharyngeus—у внечерепного отверстия последнего. Чаще он сдвинут более кпереди, располагаясь в толще слизистой задне-верхнего края сошника; более редко он помещается кзади, к synchondrosis sphenooccipitalis, коего однако не переступает. Вполне отделяясь от кости, глоточный гипофиз вступает с ней в более тесные соотношения в случаях присутствия canalis craniopharyngeus, при чем это касается лишь заднего края органа. Слой соединительной ткани (подслизистой), наиболее развитый сзади, у tuberculum pharyngeum, кпереди становится тоньше и снова утолщается далее кпереди—к сошнику—в виде более массивного участка. В области этого последнего утолщения, то более, то менее кпереди находится hypophysis pharyngea. Орган не имеет, в общем, постоянной формы, будучи то овоидным, то лентообразно сплющенным, то веретенообразным, то перетянутым посередине. При этом контуры его не представляются гладкими; он даст часто ответвления, дольки, внедряющиеся в окружающую ткань. По положению органа автор различает в нем головной и хвостовой концы, верхне-переднюю и задне-нижнюю поверхности. Головной конец с верхне-передней поверхностью наиболее близки к кости, отделяясь от нее слоем соединительной ткани, несущей в себе сосуды и нервы. Маленькая группа сосудов внедряется обычно в вышеуказанное утолщение соединительной ткани близ сошника (vasa spheno-vomeriana); другие сосуды расположены несколько более кзади, пробегая в вертикальном направлении, и происходят от ветвей, прошедших через основную кость и через canalis craniopharyngeus, в случае его присутствия. Наконец, другие маленькие сосуды и нервы, разбросанные в окружности железы, представляют

Электронная библиотека (репозиторий)
Томского государственного университета

собой периостальные окончания сосудов и нервов этой области. От обращенной к слизистой оболочке задне-нижней поверхности исходят упомянутые выступы, которые могут проникать до слизистых желез включительно, не вступая, однако, никогда в прямые отношения с эпителием слизистой глотки. Нет также прямых отношений к миндалине. У новорожденных и в первые годы жизни, когда миндалина слабо развита, она вообще находится в плоскости, значительно отстоящей кзади от hypophysis pharyngea; но и начиная с 15 го, 18-го года— в период наибольшего развития миндалины, когда последняя занимает всю крышу глотки, вторгаясь, таким образом, в область глоточного гипофиза, последний остается все же лишь приложением к ее переднему концу, независимым от нее. Эту независимость он сохраняет и при гипертрофии миндалины, не смотря на близкие анатомические отношения. Еще яснее выступает отсутствие связи между органом и расположенным всегда более кзади recessus pharyngeus. Размеры глоточного гипофиза, весьма варьирующие по автору, последний определяет у взрослого приблизительно в 1—2 м/м. длины и 40—45 μ толщины.

По строению органа автор различает 2 главных типа. В первом из них имеется ясно выраженная капсула, отделяющая орган от окружающей ткани. Капсула состоит из коллагенных волокон с концентрическим направлением (эластических волокон не найдено). Между капсулой и паренхимой находится щель (искусственного происхождения), позволяющая еще более ясно выделить этот тип. Деление железистой паренхимы на тяжи и группы в этом типе выполняется только стенками пронизывающих орган сосудов; последние образуют своего рода сеть, в петли которой заложены эпителиальные элементы; между ними и циркулирующей кровью находится лишь сосудистая стенка. Присутствие соединительно-тканных пучков между клеточными группами имеет иногда место лишь на периферии органа, при чем эти пучки берут свое начало от глубоких слоев капсулы. При втором типе отростков обособленной капсулы нет, и железистые элементы погружены непосредственно в окружающую соединительную ткань, которая входит между клеточными группами, их подразделяя. Стромой органа является, таким образом, совокупность этих хорошо выраженных пучков. Впрочем, по автору, при этом типе существует разновидность, при которой разделенные такими пучками клеточные группы вновь подразделяются уже стенками пробегающих в них сосудов, т. е. имеется своего рода сочетание двух типов строения. Оба типа автор встретил приблизительно в одинаковом числе случаев, независимо от возраста и не считает их также обусловленными какими-либо патологическими условиями (разрастание соединительной ткани). Возникновение их он считает возможным уже в стадии существования гипофизарного хода; при компактном строении последнего возникает первый тип, при рано наступившей разбивке клеточных групп хода соединительной тканью возникает второй тип строения.

Паренхима органа всегда состоит из тяжей и клеточных групп, более или менее многочисленных и развитых, в разрезе то округлых, то более или менее овально-удлиненных, то имеющих форму эпителиальных тяжей и лент. Клеточные группы чаще не имеют просвета, но иногда дают полость, наполненную гомогенной массой, сходной с коллоидом передней доли придатка мозга. Эту паренхиму органа образуют разнообразные по своему виду клетки. Уже в неокрашенном

Электронная библиотека (репозиторий)
Томского государственного университета

виде, а тем более после применения обычных красок видны, с одной стороны, небольшие, неправильно-округлые клетки с хорошо выделяющимся ядром и с незернистой протоплазмой, или не воспринимающей окраски, или окрашивающейся эозином в слабо-розовый цвет; с другой стороны, рядом с этими клетками встречаются другие, большие, также неправильные по форме, но более интенсивно окрашенные. Среди этих последних встречаются в свою очередь клетки с небольшим количеством зерен в протоплазме и с окраской лишь немного более интенсивной, чем в клетках первой группы, и большие клетки с протоплазмой, буквально набитой крупными зернами, оставляющими в клеточном теле лишь небольшие свободные пространства по соседству с ядром. Сверх этого автор находит местами в органе массы, напоминающие синцитий—участки протоплазмы с многочисленными ядрами без деления на клетки. Такого рода участки находятся лишь на периферии органа; здесь же,—на периферии встречаются иногда удлиненные или даже цилиндрической формы клетки, хотя и несущие зерна, но слабо окрашивающиеся, расположенные весьма неправильно и иногда дающие пузырьки с коллоидным содержимым. Не высказываясь окончательно относительно коллоида, встречающегося в железе, автор не может признать его лишь продуктом дегенерации клеток.

В качестве наиболее частого „паражелезистого образования" автор описывает клеточные группы, чаще встречающиеся по периферии глоточного гипофиза и, в особенности, у его переднего края, близ слизистой глотки. Образования эти состоят из групп эпителиальных клеток, весьма отличающихся от клеток этого органа. В группе насчитывается от 4-х до 10-ти клеток, при чем последние сгруппированы так, что по периферии находятся маленькие, сдавленные, со скудной протоплазмой и неясными границами клетки, ближе же к центру группы расположены (с постепенным переходом одних клеток в другие) клетки с большим ядром и протоплазмой и с ясными границами, при чем промежутки между ними пронизаны явственными протоплазматическими мостиками. Это описание Civalleri, не повторенное так подробно последующими авторами, являет особенный интерес, если сравнить эти образования с „Plattenepithelhaufen", найденными Erdheim'ом в средней и верхней части гипофизарной системы. Автор находит все переходы от этих клеток к клеткам самого органа. Эти паражелезистые образования он встретил в 25-ти случаях из 30-ти. Civalleri приходит к мысли о том, что глоточный гипофиз дополняет роль внутричерепного органа и считает функции обоих тождественными.

Систематические исследования Haberfeld'a (1909) (произведенные независимо от Civalleri) коснулись суб'ектов от рождения и до 90 лет и дали, в общем, исчерпывающий труд. Этот автор исследовал на полных сериях сагиттальных срезов всю область нижней части гипофизарной системы от сошника до sella turcica. Исследованию подверглись, таким образом, мягкие ткани свода глотки и тело основной кости.

Во всех 51 случаях, исследованных автором, глоточный гипофиз был найден, как абсолютно постоянный орган. Последний располагается приблизительно соответственно месту прикрепления носовой перегородки к крыше глотки, точно по средней линии в соединительной ткани между слизистой и костью, идя спереди снизу кзади и кверху параллельно заднему краю места соединения крыльев сошника. Не соприкасаясь своим передним концом с эпителием, глоточный гипофиз

Электронная библиотека (репозиторий)
Томского государственного университета

очень близко к нему подходит у плодов, новорожденных и маленьких детей, у взрослых располагаясь этим концом выше слоя слизистых желез. Задний конец, не доходя до кости, оканчивается на уровне верхушки крыльев сошника среди венозного сплетения на нижней поверхности основной кости. Речь идет о тяже, обычно со слегка утолщенным верхним концом, часто неправильной формы с утолщениями и перетяжками. Орган хорошо отграничен от окружающих тканей, но капсула у плодов и новорожденных отсутствует, формируясь из окружающей соединительной ткани лишь у взрослых. Размеры его, сильно колеблющиеся, автор определяет в средних цифрах в 3 м/м. длины для плода (колебания—2—4½ м/м.), в 4 м/м.—для новорожденных (колебания—1—7 м/м.), в 5—6 м/м. для взрослого (в одном случае до 9-ти м/м.). Толщина доходит до половины и 1 м/м.

Строма органа нежна, в особенности у плода, и состоит из тонких соединительно-тканных волокон и клеток с веретенообразными ядрами; строма увеличивается к старости. Орган пронизан многочисленными капиллярами с тонкой стенкой, часто из одного слоя эндотелия. Эти капилляры впадают в венозные сосуды, находящиеся уже вне органа. Кровонаполнение обильно, особенно у плода и новорожденного. Альвеолярное строение паренхима принимает лишь к зрелому возрасту; коллоид в центре альвеол, не встречающийся у плода и новорожденного, с возрастом встречается, как правило, все чаще, параллельно с наростанием величины просвета альвеол. Пока орган имеет компактное строение, он у плода, а зачастую и у новорожденного состоит из незрелых, недифференцированных клеток. Затем появляется аналогия в смысле клеток с придатком мозга, с той разницей, однако, что преобладают в глоточном гипофизе хромофобные элементы,—главные клетки. Последние имеют большое овальное пузырьковидное ядро с широкопетлистой хроматиновой сетью и ясным ядрышком и протоплазму, бледнокрасящуюся, без зернышек; границ между главными клетками нет. Среди хромофильных элементов постоянными и преобладающими в числе являются эозинофилы с эксцентрически-лежащими ядрами, круглыми, маленькими, богатыми хроматином, и большим клеточным телом, начиненным эозинофильными зернами и обладающим ясными границами. Базофильные клетки встречаются в значительно меньшем числе, притом не постоянно (50%); клетки эти очень велики, клеточное тело несет в себе базофильные зерна, маленькое круглое ядро богато хроматином. С возрастом в протоплазме этих клеток появляются капли жира, отсутствующие у ребенка.

Те же кучки клеток плоского эпителия, которые Erdheim нашел в гипофизе, те же клетки, которые нашел Civalleri,—находит и Haberfeld. Так же, как Erdheim, Haberfeld не обнаруживает островков плоского эпителия у плода и новорожденного. У детей и взрослых до 30-ти лет эти островки являются еще маленькими, составляясь одного типа клетками, большими с пузырьковидным ядром; после 30-ти лет островки являются уже зрелыми, состоящими из stratum basale и stratum spinosum; центрально расположенные клетки в общем сохраняют вышеуказанные черты, в то время, как концентрическими слоями лежащие на периферии клетки становятся меньшими, теряют ясные границы, уплощаются. С возрастом величина островков все время увеличивается. Вообще островки относительно значительно больше, чем в придатке мозга. Здесь орган может состоять в большей своей части из плоского эпителия, в особенности в переднем своем отделе. Все это автор ста-

Электронная библиотека (репозиторий)
Томского государственного университета

вит в связь с близостью органа к первичной ротовой ямке—источнику этого эпителия. Такое же об'яснение он находит и для встречаемых в органе трубчатых образований, наполненных коллоидом, считая их остатками гипофизарного хода.

Автор кратко останавливается затем на вопросе о физиологии гипофиза (глоточного). Представляя собой эмбриональный остаток, этот орган непрерывно развивается от утробной жизни до старости: он увеличивается, его элементы дифференцируются, в нем появляются несомненно сецернирующие элементы—хромофильные клетки. Уподобляя его деятельность таковой придатка мозга, Haberfeld, однако, не сравнивает их в количественном отношении, указывая на выраженную морфологически незначительность секреторной деятельности глоточного гипофиза. В нормальных условиях сравнивать по значению эти два органа (центральный и глоточный гипофиз) нельзя, но автор оставляет открытым вопрос, не может ли играть компенсаторную роль hypophysis pharyngea при поражении hypophysis cerebri.

Подтверждая вполне выводы Civalleri и Haberfeld'а относительно того, что глоточный гипофиз—орган, постоянный у человека, Pende (1910) в некоторых отношениях не сходится с этими авторами. В своих исследованиях, коснувшихся 20-ти трупов в возрасте от 8 до 40 лет, Pende задался целью сравнить строение hypophysis cerebri et pharyngeae, а также проследить, являются ли изменения последнего при различных условиях аналогичными изменениям центрального органа. Глоточный гипофиз автор находит там же, где его находили Civalleri и Haberfeld, при чем как на опознавательный пункт указывает на хорошо видимое (в особенности у молодых суб'ектов) углубление, находящееся на верхнем крае носовой перегородки, у места соединения ее с основной костью (Fovea sphenovomeriana); как раз соответственно этой ямке в плотной соединительной ткани и располагается hypophysis pharyngea, имея ту же форму, направление и величину*), которые описали в нем эти авторы. Соединительная ткань вокруг органа иногда группирует свои элементы концентрическими слоями; сам орган часто отделен от этой ткани щелевидным пространством, происшедшим, очевидно, искусственно—при обработке. Такого тесного взаимоотношения между элементами органа и окружающей его соединительной тканью, как находил Civalleri во „втором типе строения",—Pende совсем не встретил. Автор считает, что в случае присутствия капсулы (что бывает, как нашел и Haberfeld, лишь у некоторых взрослых)—она является результатом соответствующей группировки окружающей соединительной ткани. Исследуя глоточный гипофиз микроскопически и сравнивая его с hypophysis cerebri, автор совершенно расходится с утверждением Civalleri и Haberfeld'а о идентичности строения с передней долей придатка мозга. В случаях, когда орган имеет альвеолярное строение, альвеолы эти значительно меньше, компактнее, чем в придатке мозга, чаще содержат коллоид, а главно, в массе своей состоят (в противоположность тому, что имеет место в hypophysis cerebri) из хромофобных клеток, эозинофильные клетки встречаются лишь изредка, базофильные—еще реже. По периферии органа, реже в центре, встречается как правило своего рода многоядерный синцитий, который находил уже Civalleri, и который может даже превалировать над сгруппированными в альве-

*) Указывая на те различия, которые получили эти два автора при измерении hypophysis pharyngeae. Pende соглашается с мнением Haberfeld'а.

Электронная библиотека (репозиторий)
Томского государственного университета

олы элементами. Дальнейшее развитие состоит в той частоте, с которой в глоточном гипофизе встречаются кисты и трубки, выстланные то одно—то многослойным, то кубическим, то уплощенным эпителием. Наконец, и кучки плоского эпителия, которые, по автору (как и по Haberfeld'у), могут занимать большую часть органа, являются в значительно меньшей степени свойственными передней доле. Однако все эти особенности свойственны в то же время, как постоянные образования, промежуточной доле придатка мозга—pars intermedia. Указывая, что эта последняя многими авторами считается наименее дифференцированной частью придатка мозга, автор видит подтверждение этому в том образовании состоящей из хромофобных элементов ткани, которое видели в своих опытах с экстирпацией придатка мозга Vassall и Sacchi. Подобно промежуточной доле придатка мозга, и глоточный гипофиз, по Pende, представляет орган мало дифференцированный, не дошедший до той степени развития, которая присуща передней доле гипофиза. Здесь же мы отметим то важное для нас обстоятельство, что Pende эту аналогию простирает и на то продолжение железистой ткани, которое простирается на infundibulum придатка мозга. Совершенно отличаясь по строению от передней доли, hypophysis cerebri должен иметь и другое физиологическое значение. В случаях, когда Pende находил признаки усиленной, или ослабленной деятельности центрального органа, глоточный гипофиз не являл ни параллельных, ни викарных изменений.

В своих исследованиях, начатых с 1908 года, Citelli задался целью проследить положение, форму, строение и индивидуальные различия глоточного гипофиза до 10-ти—12-ти лет, а также установить характер тех топографических взаимоотношений, в которые он вступает с глоточной миндалиной и придатком мозга. Результатом явилась, кроме ряда предварительных исследований *), работа, относящаяся к 1911 году. Citelli считает этот орган почти но не совсем постоянным; автор нашел его в 18-ти случаях из 25, при чем считает, что в ряде случаев причиной ненахождения явились недостатки в технике исследования. Последняя серия случаев (7 детей), исследованных автором со всевозможной тщательностью, уже после того, как он познакомился с работами Civalleri и Haberfeld'а, также дала в одном случае отсутствие глоточного гипофиза. Не исключая возможности ошибок со своей стороны, автор все же полагает, что в некоторых случаях предыдущими авторами за глоточный гипофиз принималась мелкоклеточковая периваскулярная инфильтрация, зачастую принимающая по средней линии крыши глотки в передней ее части тяжевидный характер. Этому же обстоятельству автор приписывает и те слишком большие размеры, которые по сравнению с ним дает для органа Haberfeld (значительно меньшие размеры, полученные Civalleri, Citelli считает результатом неполноты серий).

Длину глоточного гипофиза Citelli нашел колеблющейся от 2 до 5 м/м., толщину—1,3—$^1/_2$ м/м. Индивидуальные колебания, однако, велики, и орган может оказаться бо́льшим у более молодого суб'екта, хотя, в общем, увеличение с возрастом, подчеркнутое Haberfeld'ом, принимается и автором. В противоположность Haberfeld'у, часто находившему глоточный гипофиз в заднем крае носовой перегородки и в нёбе, Citelli всегда встречал его в мягких тканях передней части крыши

*) Цит. по Citelli.

Электронная библиотека (репозиторий)
Томского государственного университета

глотки и подчеркивает существование тесных соотношений с глоточной миндалиной. Особо важным автор считает, что в 10-ти случаях из 18-ти глоточный гипофиз представлял явственное деление на две части: передняя из них, вертикальная, имела направление, почти перпендикулярное к слизистой, достигая ее эпителия; эта часть переходила в заднюю—горизонтальную, располагавшуюся уже выше железистого слоя. Изучая распределение сосудов в каждом случае, Citelli приходит к заключению, что между глоточным гипофизом и окружающей его соединительной тканью, далее, между слизистой глотки и глоточной миндалиной, надкостницей и основной костью—между всеми этими образованиями есть сосудистая связь. Через толщу основной кости существует непрямая циркуляторная связь с турецким седлом и придатком мозга; в толще основной кости автор находил более или менее развитую венозную сеть, которая продолжалась кверху—на дно турецкого седла и книзу—в многочисленные венозные сосуды, расположенные преимущественно по средней линии, соответственно нижней поверхности основной кости и сошнику. В описании строения и группировки клеток глоточного гипофиза Citelli не расходится с предыдущими авторами. Citelli подчеркивает лишь, что количество кровеносных сосудов в нем стоит в зависимости не столько от возраста, сколько от патологических изменений, при которых, в особенности при длительном венозном застое, значительно увеличивается число сосудов, и при том не только в глоточном гипофизе, но и в окружающих его тканях, в более глубоких их частях до периоста включительно. Отсюда—предположение автора о влиянии этого застоя на hypophysis cerebri. Все эти анатомические данные подтверждаются, по автору, и патолого-анатомическими и клиническими наблюдениями. Указанное влияние застоя крови у больных аденоидами, по автору, вызывает изменения в придатке мозга, говорящие о гиперсекреции последнего. Подобно Poppi, автор целый ряд симптомов у больных аденоидами связывает с нарушением функций гипофизарной системы, нарушением, обусловленным прямым влиянием на глоточный гипофиз и непрямым—на центральный. По этому взгляду становится понятным улучшение целого ряда, казалось бы, необ'яснимых при аденоидах расстройств (астения, ночное недержание мочи, сужение поля зрения и т. д.), а с другой стороны, улучшение ряда таких расстройств (понижение интеллекта, памяти, сонливость) от лечения препаратами придатка мозга, улучшение, об'яснимое лишь гипофизарной натурой этих расстройств. В эту сторону вопроса я, впрочем, входить не буду.

Arena (1910) не склонен придавать глоточному гипофизу то значение, которое приписывали ему предыдущие авторы. Структура органа чрезвычайно варьирует в зависимости от возраста, пола, телосложения, патологических условий, представляя этим резкую противоположность постоянному по строению центральному органу. Автор сомневается, чтобы образование, зачастую имеющее вид рудиментарного остатка, заслуживало термина „глоточный гипофиз".

Poppi (1911) проводит мысль что gl. pinealis, hypophysis pharyngea и thymus имеют аналогичную функцию в молодом растущем организме. Я не могу указать, как подтверждает эту мысль автор и какие сведения из анатомии глоточного гипофиза он дает.

В работе от 1912 года Citelli исследует уже глоточный гипофиз взрослых. Выше уже указывалось, что у детей он нашел переднюю часть глоточного гипофиза стоящей в весьма тесных отношениях с

Электронная библиотека (репозиторий)
Томского государственного университета

поверхностным слоем слизистой носоглотки. При этом более, чем в половине случаев эта часть обособлялась в так называемую вертикальную часть органа. В возрасте от 20 до 30 лет орган этот сохраняет те же особенности положения и строения, но в более старшем возрасте вертикальная часть отсутствует, и весь орган залегает более глубоко, не находится в столь тесных отношениях со слизистой оболочкой. При этом комплекс сосудов в нем резко уменьшается, хромофильные элементы в значительной части замещаются кучками плоского эпителия, пузырьками с коллоидом и интерстициальной соединительной тканью. Эти признаки некоторой инволюции еще более резко выступают в старости, когда кроме этого появляются картины дегенерации клеточных элементов органа, возможно, вследствие атрофии окружающей соединительной ткани. Автор наблюдал, однако, и резкие исключения из этой возрастной градации. Citelli совершенно не согласен со взглядами Pende и Arena на строение глоточного гипофиза, сравнивая последний с hypophysis cerebri Скудость хромофильных элементов об'ясняется лишь присущей глоточному гипофизу более слабой деятельностью *).

Весь гипофизарный ход авторами (Fraser, Tourneux) был, как известно, подразделен на часть, заложенную в мягких частях свода глотки, и на часть, проходящую через хрящевое основание черепа. Последняя исчезает сравнительно рано (по Fraser'у—у плода в конце 8-й недели, по Tourneux—у плода 36 м/м). Однако, если в норме дело и обстоит так, то в некоторых случаях этого обратного развития не происходит, и тогда мы встречаем во внеутробной жизни присутствие гипофизарных остатков в необычных местах. Эти, уже непостоянные ингредиэнты нижней части гипофизарной системы я рассмотрю лишь в самых кратких чертах. По тракту гипофизарного хода до уровня hypophysis cerebri эти образования могут быть встречены, во-первых, в мягких частях крыши глотки (разумеется, сверх рассмотренного уже постоянного органа—глоточного гипофиза), во-вторых, в теле основной кости, и в-третьих, в турецком седле под придатком мозга. Сюда же следует отнести случаи сохранения гипофизарной ткани на всем, или почти на всем этом протяжении сразу.

1) Haberfeld, систематически исследуя всю эту область гипофизарного хода у 25-ти взрослых, нашел такого рода гипофизарные островки в мягких частях свода глотки в 3-х случаях. Эти, расположенные выше глоточного гипофиза и совершенно независимые от него островки, в числе 1—3-х у суб'екта, заложены были в периосте, тотчас под основной костью. То округлые, то продолговатые, нитевидные, достигающие 2 м/м. длины и 1/4 м/м. толщины, эти островки по строению были совершенно идентичны с глоточным гипофизом, заключая в себе и хромофобные и хромофильные элементы. У детей (из 7-ми исследованных случаев) автор в одном случае нашел гипофизарный островок, внедряющийся снизу в надкостницу основной кости.

2) Тот же автор приписывает себе первому нахождение гипофизарных островков в canalis craniopharyngeus. В своей работе от 1909 г.

*) Следующие работы по эмбриологии и анатомии глоточного гипофиза явились мне недоступными:

Bruni A. Sullo origine e sviluppo del peduncolo faryngo-ipofisario Arch Ital. otologia. 1914.

Christeller E. Die Rachendachhypophyse d. Menschen usw. Virchows Archiv. 1914.

Lunghetti B. Contribut. allo studio dell'anatomia norm. e patholog. dell'ipofisi faringea. Arch. Ital. Otolog. 1921.

Электронная библиотека (репозиторий)
Томского государственного университета

он нашел этот канал существующим на всем протяжении лишь у одного новорожденного anencephalus*). И здесь в центре соединительной ткани, выполняющей этот канал и связующей dura mater с надкостницей носоглотки, он нашел клеточный тяж гипофизарной натуры, имевший форму нити с утолщением вверху. Тяж не имел альвеолярного строения и состоял из недифференцированных клеток. Лишь в этом одном случае автор нашел canalis craniopharyngeus сохранившимся на всем протяжении. В других случаях то углубление в дне турецкого седла, которое на различном протяжении в виде слепого хода вело в тело основной кости и которое Haberfeld наблюдал у новорожденных и детей, он принимает за верхний конец частично закрывшегося canalis craniopharyngeus. В этой верхней части канала автор находит один раз у новорожденного (из 11-ти случаев) и один раз у ребенка (из 7-ми случаев) такого же рода островки в воронкообразном, выполненном твердой мозговой оболочкой углублении на дне турецкого седла. Некоторые авторы (Arai, напр.), наблюдали гипофизарные островки в теле основной кости и на дне sellae, но лишь у животных. Заслугой Haberfeld'a является их описание у человека. Такого рода эмбриональные остатки весьма интересны для патолога, как возможный исходный пункт новообразований. В этом случае можно провести аналогию с новообразованиями из эмбриональных остатков по ходу tractus thyreoglossus. Случай Erdheim'a является к этому яркой иллюстрацией. В этом случае у старика 83-х лет, акромегалика, при вскрытии гипофиз оказался не увеличенным, но в теле основной кости, позади ее полости, помещалась опухоль, при микроскопическом исследовании вполне напоминавшая обычный гипофизарный тумор. Erdheim и считает исходным пунктом для этой опухоли один из островков, про которые идет речь. Между прочим, и глоточный гипофиз в данном случае простирался очень высоко, заходя на некоторое протяжение в толщу основной кости. Следует подчеркнуть, что отличительной чертой находок Haberfeld'a явилось то обстоятельство, что hypophysis cerebri во всех этих случаях был находим неизмененным по форме, величине и протяжению. Поэтому эти случаи присутствия гипофизарных островков надо строго отличать от тех случаев, когда весь придаток мозга являлся смещенным в canalis craniopharyngeus, толкуются ли эти случаи как грыжевидное выпадение придатка мозга, или как развитие придатка мозга на необычном месте. О такого рода случаях Klinkosch**) и Luschka уже упоминалось раньше. Haberfeld в более поздней работе от 1910 г. собирает из литературы

*) Canalis craniopharyngeus представляет собой—в чем согласны все авторы—незамкнувшийся глоточно-гипофизарный канал. Заложен канал в теле основной кости, приблизительно посередине между synchondrosis intersphenoidalis et sphenoocipitalis или несколько ближе к первому из них; открывается сверху на дне турецкого седла в передней его части, а внизу—на крыше глотки, на 1—3 м/м. кзади от крыльев сошника. При неполном канале чаще остается его верхний слепой отрезок, чем нижний,—глоточный. Наиболее часто канал был находим у новорожденных (до 10%), значительно реже—у взрослых (0,3%). Весьма часто авторы давали о нем лишь единичные сообщения; многие, наконец, не находили полного канала на сотни исследованных черепов. Остатки канала в виде углублений на верхней и нижней поверхности основной кости встречаются, повидимому, часто. Содержимым канала является соединительная ткань с кровеносными сосудами [по сводным работам Arai, Haberfeld'a, Tourneux]. О исследованиях Mauksch'a кратко упоминается ниже.

**) В случае Klinkosch через отверстие в основании черепа (у новорожденного с уродливым черепом) гипофиз выпал с твердой мозговой оболочкой, дав в полости рта опухоль, величиной в орех (Цит. по Haberfeld).

Электронная библиотека (репозиторий)
Томского государственного университета

случаи такого рода смещения гипофиза Spring'a, Kipprmann'a, Exner'a. Tourneux упоминает случаи Wegelin'a и Kulischer'a (сверх указанных). Очень яркий случай залегания гипофиза в незамкнувшемся canalis craniopharyngeus дает Suchannek. Haberfeld описывает случай, где в хорошо выраженном канале (у новорожденного anencephalus) располагался вполне развитый придаток мозга и этот случай толкует, как результат неполного поднятия гипофизарного пузырька к основанию мозга.

В то время, как Haberfeld располагал лишь одним случаем anencephaliae (другой, со смещением гипофиза, в расчет не принимается), Mauksch в 1921 г. исследовал 9 случаев, что позволило ему сделать некоторые общие выводы. В этих 9-ти случаях canalis craniopharyngeus сохранился полностью 5 раз, 3 раза остался незамкнутым краниальный его отдел (один раз канал не попал в серию срезов). Из 8-ми исследованных случаев в 5-ти определялись круглые или нитевидные островки. Автор заключает, что „проходимый (т. е. сохранившийся на всем протяжении) канал заключал всегда, а частично замкнутый—в одном случае—остатки эпителиального гипофизарного хода, частью в форме продолжения центрального или глоточного гипофиза, частью в форме изолированных клеточных островков". Содержащиеся в канале клеточные островки по своему строению соответствовали гипофизу. На последний anencephalia не влияла.

3) Dandy a. Goetsch в своих исследованиях относительно кровоснабжения гипофиза собаки нашли у последней гипофизарный островок на дне турецкого седла, между двумя листками твердой мозговой оболочки, назвав этот островок „парагипофизом". (Интересно отметить, что у собаки глоточного гипофиза не найдено, несмотря на то, что, по исследованиям Tourneux, у зародыша собаки соответствующий эпителиальный зачаток стоит в таких же постоянных соотношениях к крыше глотки и к носовой перегородке, как у человека). У взрослого человека такого образования, даже в виде исключения, не наблюдалось (Haberfeld). Но у новорожденного anencephalus Mauksch (случай 7-й) нашел островок гипофизарной ткани на дне sellae близ верхнего устья canalis craniopharyngeus. Как остаток прилегающей к hypophysis cerebri части гипофизарного хода, Haberfeld рассматривает отросток, который он нашел в одном случае у взрослого и который отходил точно по средней линии от нижне-передней части гипофиза, и, имея в длину до 2-х мм., внедрялся в соединительную ткань дна турецкого седла. Характерное положение этого отростка отличало его от случайных грыжевидных выпячиваний, найденных Erdheim'ом и Stumme на различных пунктах придатка мозга. Этот отросток тянулся к тому пункту, который соответствовал верхнему устью canalis craniopharyngeus. В весьма демонстративных случаях присутствия такого рода отростка, найденных Mauksch'ем при anencephalia, этот отросток тянулся на значительном протяжении в canalis craniopharyngeus.

Таким образом, вопреки предположению, что нижняя часть гипофизарного хода исчезает бесследно, исследованиями Kölliker'a, Kilian'a, Erdheim'a, Aral u Haberfeld'a было установлено присутствие у плода тяжа гипофизарной натуры под областью турецкого седла. Тяж этот, не доходя своими концами до слизистой и хряща, тянется параллельно заднему краю сошника, доходя кзади до его крыльев. Haberfeld, Fraser u Tourneux находили этот тяж уже постоянно, причем по Fraser

Электронная библиотека (репозиторий)
Томского государственного университета

этот тяж вступает в тесные отношения с задним краем носовой перегородки лишь в позднейшие стадии развития в связи с под'емом хоан кверху.

Исследования Civalleri, Haberfeld, Pende, Citelli установили наличность постоянного во внеутробной жизни анатомического образования—глоточного гипофиза. Последний находится в соединительной ткани крыши глотки точно по срединной линии между synchondr.—sphenooccipit. и прикреплением сошника, имеет направление сверху и сзади книзу и кпереди, не доходя своим передним концом до эпителия слизистой, а задним—до кости. Глоточный гипофиз имеет непостоянную форму и величину (от 2 до 6 мм. длины у взрослого по различным авторам), капсула вокруг него формируется окружающей соединительной тканью. Составляясь клетками гипофизарной натуры, преимущественно хромофобными, он часто несет в себе включения в виде групп плоского эпителия.

Другие гипофизарные островки на пути от глоточного гипофиза к внутричерепному (Haberfeld, Mauksch) непостоянны и, повидимому, чаще встречаются в случаях уродств развития.

Электронная библиотека (репозиторий)
Томского государственного университета

Эмбриология и анатомия верхней части гипофизарной системы; pars suprasellaris человека.

Если все эти железистые образования по тракту гипофизарного хода касались нижней его части, расположенной между придатком мозга и эпителием глотки, то теперь мы перейдем к истории развития верхней части гипофизарной системы. У большинства из нисших позвоночных hypophysis cerebri во вполне развитом состоянии не обособлен рукояткой от основания мозга, а прилежит непосредственно к infundibulum последнего Работами Müller'a и Haller'a, подробно входить в которые я здесь не буду, установлено, что передний конец гипофизарного мешечка дает так называемую переднюю часть. Эта часть тянется в виде более или менее массивного отростка (парного у некоторых отрядов) кпереди по lamina postoptica, доходя до перекреста зрительных нервов. Заслугой Müller'a и Haller'a является то, что они в отношении этой части провели аналогию между всеми позвоночными от круглоротых рыб до млекопитающих. Более точные представления об онтогенезе и анатомии этой части являются, однако, достоянием последнего времени. Müller*) нашел, что у птиц, после того, как придаток мозга в своем развитии отходит книзу от основания мозга, он отделяется от infundibulum посредством растущей со стороны перекреста зрительных нервов пластинки твердой мозговой оболочки. Через эту пластинку сверху идут к гипофизу сосуды и через это же отверстие гипофиз отпускает кверху, к основанию мозга, трубчатые выросты. В этом можно уже видеть ясное указание на то, что эта часть гипофизарной системы появляется вторично, в виде сравнительно поздно возникающих выростов железистой доли.

Staderini**), описывает (в работе, мне, к сожалению, доступной лишь по рефератам) „lobus chiasmaticus et lobus praemamillaris" придатка мозга кошки (и та и другая доля, располагаясь на основании мозга, являются производными сравнительно поздней стадии развития: 2 отростка передней доли гипофиза, окружив воронку и соединившись впереди и позади нее, дают и lobus chiasmaticus и, lobus praemamillaris).

В работе Perna о продолжении железистой ткани на заднюю сторону воронки автор приводит весьма краткую историю развития гипофиза человека. Срединный и боковой сагиттальный срезы через эту область у человеческого зародыша в 50 м/м. дают представление о том, что в этой стадии развития воронка со всех сторон окружена железистой тканью. Из последней развивается, по автору, переднее продолжение железистой ткани на воронку (prolungamento anteriore автора), а из этого последнего продолжения вторично возникает скопление железистой ткани на задней стороне воронки (prolungamento posteriore). Аналогия с развитием lobi chiasmatici et lobi praemamillaris Staderini напрашивается, как вы..но, сама собой.

В работе (ниже приводимой) от 1904 г. Erdheim занялся вопросом о присутствии клеточных групп из плоского эпителия в продолжении железистой ткани по рукоятке гипофиза на основании мозга. В поисках об'яснения присутствия этих групп, он высказал предположение, что продолжение это является дериватом как раз той области первичного гипофизарного мешечка, к которой прикреплялся гипофи-

*) Цит. по Haller'y.

**) О работе этого и последующих авторов будет изложено подробнее в анатомии верхней части гипофизарной системы.

Электронная библиотека (репозиторий)
Томского государственного университета

зарный ход. Правда, область эта вначале направлена книзу, к крыше глотки, но затем, как показали исследования Михалковича, как раз нижняя часть гипофизарного мешечка загибается кпереди и кверху, продолжая свой рост к chiasma. Tourneux у человеческого плода в 105 м/м. нашел, что железистая доля гипофиза отпускает кпереди, к нижней поверхности начинающей обрисовываться рукоятки железистый языкообразный отросток, длиной в 800μ. при общем диаметре гипофиза в 1300μ. „Erdheim, обративший недавно внимание на это продолжение, связывает его с гипофизарным ходом (pedicule hypophysaire автора). Мы думаем, что оно ни по положению, ни по направлению не соответствует этому ходу, и что оно должно рассматриваться, как вторичный вырост гипофиза, который наблюдается и у других млекопитающих, как напр. у барана и кролика". После всех этих, до известной степени отрывочных, данных, исчерпывающей работой явились исследования Tilney об онтогенезе этой части у кошки и цыпленка.

Анатомия этой „partis tuberalis" автора приведена дальше; здесь же мы упоминаем о той терминологии, которой он пользуется. В органе он различает прежде всего производную основания промежуточного мозга—pars neuralis. Pars neuralis делится на тонкостенное выпячивание дна 3-го желудочка—eminentia saccularis, на исходящую от этой eminentia воронку—iufundibulum и на массивное утолщение на конце воронки—processus iufundibuli. Вся прилежащая к нервной части pars juxtaneuralis гипофиза разделяется на одевающую воронку и ее отросток pars iufundibularis и на облегающую eminentia saccularis—pars tuberalis; наконец, то, что обособлялось под именем передней доли, автор выделяет, как pars distalis железы. Все эти железистые элементы, исходя от эктодермы ротовой полости, должны, в противоположность pars neuralis, быть об'единены под названием pars buccalis. Развитие всех этих частей, обособленных и хронологически и топографически, и рассматривает автор.

У зародыша кошки в 7 м/м карман Rathke вполне сформирован, широко связан с полостью рта, не начиная отшнуровываться от последней. В нем различается дорзальная поверхность, широко прилежащая к дну мозга, занимающая так называемое первичное юкстаневральное положение, затем головной и хвостовой концы. Основание мозга еще гладко и лишь у хвостового конца кармана Rathke появляется маленький полый зачаток воронки. У зародыша в 10 м/м уже резко выражено отшнурование кармана от полости рта, с которой он остается в связи посредством ножки; наметилась, таким образом, свободная вентральная поверхность органа. Дорзальная поверхность попрежнему прилежит к мозгу, но у хвостового конца ее в нее впячивается значительно выросший processus infundibuli; линия, по которой эта впяченная часть соприкасается со стенкой кармана, определяет будущую pars infundibularis; здесь имеется уже окончательное юкстаневральное положение. Впяченный отросток пол, и полость его соединяется с 3-м желудочком. Эта полость велика еще у зародыша в 14 м м., но у последнего соединение с эпителием крыши глотки достигается посредством длинной сплошной ножки, отделенной шейкой от самого кармана Rathke. В хвостовой конец последнего инфундибулярный отросток врос на значительное протяжение и сам в свою очередь охватывается растущей к нему навстречу железистой тканью. Весьма вероятно, что уже в этом, сравнительно раннем периоде у головного к[illegible]на

Электронная библиотека (репозиторий)
Томского государственного университета

закладки, близ шейки, по бокам дорзальной поверхности ее (закладки) появляются два эпителиальных выроста—processus tuberales—закладка partis tuberalis (рис. 5). Реконструкции, данные Tilney, ясно показывают, что отростки эти отходят близ шейки, т. е. близ места прикрепления к карману Rathke соединяющей его с полостью глотки сплошной ножки; иными словами, первая закладка partis tuberalis совпадает с местом прикрепления нижней части гипофизарного хода, возникая вполне самостоятельно из стенки этого кармана. Tilney не обращает внимания на это обстоятельство, но в нем, несомненно, кроется разрешение тех противоречий, которые возникли у Erdheima и Tourneux в толковании происхождения плоскоэпителиальных клеточных групп в верхней части гипофизарной системы. Место прикрепления гипофизарного хода к карману Rathke является в то же время исходным пунктом в образовании верхней части гипофизарной системы.

У зародыша в 17 м/м. все части закладки сохраняют свои взаимоотношения, но вследствие роста processus tuberales в высоту, они оттесняют дорзальную стенку кармана Rathke от ее первичного юкстаневрального положения. Эта стенка лишь узким срединным хребтом соединена с основанием мозга, а в желобках по сторонам хребта лежат оба processus tuberales. Последние растут, кроме того, кзади, в каудальном направлении. Здесь, у хвостового конца инфундибулярный отросток охватывается совсем железистой тканью у зародыша в 25 м/м. В этом стадии processus tuberales значительно выросли, еще более оттеснили дорзальную стенку кармана Rathke из ее первичного юкста невронального положения, имеют два коротких головных отростка и два длинных хвостовых, направленных к инфундибулярному отростку. Оба еще независимых друг от друга отростка соединены с остальной частью кармана Rathke в месте прикрепления гипофизарного хода. Позади перекреста зрительных нервов в этом периоде образуется уже выпячивание дна третьего желудочка—eminentia saccularis. Срединная часть последней находится еще в соприкосновении с дорзальной стенкой кармана Rathke, но боковые стенки вступают в соотношения с processus tuberales. Все элементы нервной и эпителиальной частей гипофиза у этого зародыша имеются на лицо. Дальнейший рост processus tuberales приводит в следующем стадии (зародыш в 31 м/м.) к тому, что они начинают облегать eminentia saccularis. Короткие головные отростки лишь немного не доходят друг до друга по средней линии впереди eminentia saccularis и позади chiasma; при своем росте навстречу друг другу processus tuberales еще больше отодвигают карман Rathke от мозга; значительно выросли они и по направлению кзади по обоим боковым стенкам eminentiae saccularis. У зародыша в 51 м/м. processus tuberales сливаются между собой спереди, (рис. 6), облегая эпителиальным покровом вентральную поверхность eminentiae saccularis. По сторонам processus tuberales облегают боковые поверхности eminentiae, не смыкаясь лишь позади нее. Это случается в дальнейшем, и у зародыша в 70 м/м. дорзальная стенка кармана Rathke вполне отделяется от своего первичного юкстаневрального положения; формируется pars distalis гипофиза (передняя доля другой терминологии). Pars tuberalis облегает теперь всю eminentia saccularis, при чем два составлявших ее processus tuberales слились на каудальной поверхности eminentiae. Имеются отношения, встречаемые у развитого организма и приводимые нами в дальнейшем.

Таким образом, вся юкстаневральная часть происходит из двух

Электронная библиотека (репозиторий)
Томского государственного университета

различных зачатков. Pars infundibularis формируется раньше на каудальном конце кармана Rathke, который в этом конце впячивается растущей воронкой и сам надвигается ей навстречу. Pars tuberalis формируется позже на головном конце кармана Rathke в виде двух отростков, которые в своем дальнейшем росте и слиянии друг с другом облегают eminentia saccularis и оттесняют от мозга дорзальную стенку кармана Rathke, формируя из него pars distalis органа.

В этом процессе развития partis tuberalis для нас важно запомнить, что прежде всего появляются два отростка по сторонам, затем происходит их слияние спереди eminentiae saccularis и позднее всего сливаются они позади eminentiae, resp. места отхождения воронки от серого бугра. Это может пролить свет на некоторые особенности в анатомии этой верхней части гипофизарной системы у человека. Давая рисунок с 5-тимесячного плода человека, Tilney указывает на сходство в отношении положения partis tuberalis с положением последней у взрослой кошки (сходство с „lobus chiasmaticus et praemamillaris" Staderini и с „prolungamento anteriore et posteriore" Perna—также полное). К этому вопросу мы вернемся в дальнейшем, при описании анатомии этой верхней части гипофизарной системы у человека.

Из реконструкций человеческого зародыша, данных Fraser, видно, что карман Rathke на 8-ой неделе прямо прилежит к основанию мозга, из которого исходит processus iufundibuli, располагаясь поверх кармана. Затем из верхней части кармана растут два эпителиальных отростка — „верхние рога" автора, которые охватывают со всех сторон проксимальную часть инфундибулярного отростка. Эти отношения весьма напоминают рост processus tuberales по Tilney. С другой стороны это описание Fraser об'ясняет, почему у взрослого processus infundibuli проходит иногда через массу железистой ткани по дороге к задней доле. Гомологичны ли „верхние рога" Fraser processus tuberales по Tilney, и не является ли в так м случае то отдаленное от мозга положение, которое они занимают у взрослого человека, просто результатом значительного вытягивания processus infunbibuli у человека—сказать можно лишь после специальных исследований в этом направлении *).

Изложив историю развития верхней части гипофизарной системы, будет последовательно дать ее анатомию. Эта часть, как мы увидим ниже, фигурирует у авторов под различными названиями (prolungamento linguiforme, lobus parapeduncularis, infundibular lobe ot the pituitary body, pars intermedia infundibuli, Forsatz des Vorderlappens, lobus chiasmaticus et lobus praemamillaris, pars tuberalis). Уже из этих названий видно, что авторы отнюдь не сходятся между собой в определении положения этой части, с одной стороны, и ее связи с hypophysis cerebri с другой. И, действительно, в то время, как одни из нижеприводимых авторов считают ее продолжением partis intermediae гипофиза на его рукоятку, другие говорят об отростке передней доли и третьи, наконец, выделяют ее в совершенно самостоятельный отдел,

*) Недоступные работы по эмбриологии верхней части гипофизарной системы.

Atwell W. a Sitter S. The early appearance of the p. tuberalis in the hypoph. of the Chick· Anat. Rec. 1918.

Guizzetti P. Sullo swillupo dei cordoni di epitelio pavimentoso d. porzione linguiforme del lobo anteriore dell'ipofisi umano. Bull soc med. di Pavia 1913.

Электронная библиотека (репозиторий)
Томского государственного университета

независимый и от передней, и от промежуточной доли гипофиза и занимающий определенное положение на сером бугре.

Значение этой верхней части гипофизарной системы выдвинулось в 3-х совершенно самостоятельных областях. На 3-х путях, я бы сказал, далеких друг от друга, мысль исследователя сталкивалась с этой верхней частью и на этих 3-х путях значение ее, сначала незамечаемой, с уточнением методики исследования все более и более выдвигалось на первый план.

Несомненно, что первые авторы, работавшие над экстирпацией придатка мозга у животных, совершенно не имели в виду этой части; между тем, последние авторы были весьма заняты вопросом о ней. В поисках исходного пункта, из которого возникают некоторые новообразования мозга у человека, достаточно было обратить внимание на эту верхнюю часть, чтобы часть опухолей основания мозга выделить в определенную клиническую и патолого-анатомическую единицу, вместо которой раньше существовал ряд запутанных и противоречивых данных. Наконец, изучение тех отношений, в которых находится железистая доля придатка мозга к воронке и серому бугру (а не исследование лишь изолированного придатка мозга) позволило третьим путем—анатомическим—подойти к верхней части гипофизарной системы.

Моей задачей является дать в дальнейшем историю и сопоставление этих путей и, выявив то значение, которое заняла в каждом из них эта часть гипофизарной системы, подойти к анатомии ее у человека. Я начну с экспериментальной гипофизектомии.

Многочисленные опыты с экстирпацией придатка мозга у животных имели своей целью выяснить важность этого органа для жизни. В нижеследующем мы обратим внимание главным образом на те остатки железистой ткани, которые констатировались при организме животного даже при попытках, направленных на наиболее тщательное удаление органа.

Удаление глубоко лежащего органа технически являлось не легким вмешательством. Необходимость пройти через костную коробку, чтобы дойти до образования, расположенного на средине основания мозга среди окружающих его крупных сосудов и нервов, создавала большую травму. Решение вопроса, отчего погибло оперированное животное,—от явлений ли выпадения функции органа или от общей травмы—представляло подчас большие трудности. Один из таких запутывающих дело моментов,—учет влияния травмы на дно третьего желудочка при эксперименте—остался в силе и до настоящего времени. Желание уменьшить до минимума травматический момент выдвинуло ряд предложений в смысле оперативного доступа. В общем можно сказать, что в технике опытов наметились два пути—буккальный или транссфеноидальный и темпоральный или интракраниальный. С улучшением каждого из этих методов, с уменьшением влияния травмы на животное, все яснее и чище должны были выступать результаты выпадения функций органа. И, тем не менее, до настоящего времени вопрос является нерешенным, и мы имеем в этом отношении два непримиримых лагеря. Сторонники одного из них говорят о жизненной важности органа, о том, что удаление его в короткий срок ведет к смерти при картине своеобразной кахексии, сопровождаемой целым рядом определенных симптомов. В то же время представители другого лагеря считают удаление органа вполне совместимым с дальнейшей жизнью животного и самую кахексию и большую часть ее симптомов относят

Электронная библиотека (репозиторий)
Томского государственного университета

за счет травматичности операции у их противников и, в особенности, за счет приложения травматического момента к дну третьего желудочка—серому бугру.

Опыты с экстирпацией производились на лягушке, жабе, черепахе, курице, кролике, обезьяне и—в подавляющем большинстве—на кошке и собаке.

На лягушке экспериментировали Caselli*) (1900), Gaglio (1902), Gemelli (1908), Houssay**) (1910), оперируя со стороны полости рта, и Botaneo***) ((1906), использовав интракраниальный метод. По первым двум авторам, жизнь животного после операции возможна, а по Caselli, параличи и судороги, наблюдавшиеся у некоторых из животных, получались и у контрольных при повреждении основания мозга рядом с гипофизом; микроскопического контроля автором не производилось. По Caglio, лягушки в большинстве случаев погибали от инфекции, как погибали и все оперированные автором жабы; пережившие лягушки жили до 47 и 96 дней. „На аутопсии говорит автор, у этих двух лягушек констатировано, что гипофиз совершенно удален". Переживали у автора и оперированные черепахи. Из последних две жили до 2-х лет, при чем на аутопсии одной из них, убитой по истечении этого срока, „было доказано, что имелась полная энуклеация гипофиза". Никаких указаний на микроскопический контроль при этом не имеется, автор довольствовался лишь осмотром невооруженным глазом. Gemelli, оперируя со стороны полости рта, получил переживание животного от нескольких месяцев до полутора лет. Имеется краткое указание на то, что „гистологическое исследование показало, что удаление гипофиза было полным". Два других автора пришли к выводу, что животное без придатка мозга существовать не может. Из них пользовавшийся интракраниальным доступом Botaneo получал гибель лягушек в промежутке от 3-х до 15-ти дней. Здесь уже производился микроскопический контроль, и автор определенно указывает, что у животных, переживших несколько месяцев, были обнаружены значительные остатки гипофиза, приросшие к основанию мозга. Здесь же надо привести указание Aschner'a, что у лягушки самая передняя часть железистой доли крепко сращена с основанием третьего желудочка. Результаты позднейших (1917) экспериментов Houssay на лягушке мне не известны.

Оперировавший на курах и петухах Fichera****) (1905) шел трансфеноидальным путем, расщепляя нижнюю челюсть и разрушая основание черепа и гипофиз термокаутером. Из 40 оперированных животных пережили 29, при чем аутопсия через 4 месяца показала, что в 25-ти случаях гипофиз был или не затронут, или лишь частично поврежден. В 4-х случаях орган был разрушен полностью, но, к сожалению, при недоступности мне работы автора в оргинале у меня нет сведений о том, было ли отсутствие гипофиза полным и в микроскопическом отношении. У Gemelli я нашел указание, что Fichera наблюдал в остатках гипофиза образование коллоид-содержащих клеточных групп, что рассматривал, как возникновение эмбриональной ткани.

---

*) Цит. по Aschner'y.
**) „ „ Paulesco и Aschner'y.
***) „ „ Aschner'y.
****) Цит. по Biedl'ю, Aschner'y и Gemelli.

Электронная библиотека (репозиторий)
Томского государственного университета

Анатомические отношения у кролика делали эксперимент очень трудным. Опыты Gley и Cyon*) связаны были с такой значительной травмой, как большие кровотечения, повреждения мозга, удаление нижней челюсти и, естественно, не могли дать ответа на вопрос о жизненной важности органа.

Подавляющее количество опытов было сделано на кошках и собаках. Здесь же надо сказать, что значительная часть из них должна оцениваться с большой осторожностью, так как при недостаточно выработанной методике первых опытов травматичность операции была настолько велика, что ей следовало в большинстве случаев приписать гибель животных. Biedl считает, что решающие наблюдения получены были лишь со введением методики Paulesco в 1906 г. Однако, над разрешением этого вопроса до Paulesco работали больше 10-ти экспериментаторов, начиная с Horsley (1886), которому удалось сохранить жизнь двух собак после операции в течение 5-ти и 6-ти месяцев; указаний на микроскопический контроль при этом не имеется. Оперировавший вслед за ним Dastre получил быструю гибель животных после операции.

Marinesco (1892), избравший путь, как и предыдущий автор, со стороны полости рта, проникал через небо термокаутером и, после трепанации основания черепа в области между крыловидными отростками, разрушал гипофиз раскаленным железным инструментом; автору удалось добиться жизни до 8-ми дней, после чего все же наступала смерть при прогрессирующем исхудании и пониженной температуре; на основании опытов он приходит к заключению о весьма важной роли гипофиза.

Большой ряд опытов предприняли Vassale и Sacchi (1892) на 40 животных (23 собаки и 17 кошек), применившие буккальный метод со значительно улучшенной по сравнению с их предшественниками техникой. Отверстие в кости они затыкали пломбой, во избежание последующей инфекции со стороны полости рта. Из 31 опыта авторы все же не избежали (при полной экстирпации) смерти от оперативных погрешностей и инфекции в 13-ти случаях; в остальных 18-ти—животные погибали, не переживая более 2-х недель после операции. Смерть наступала при явлениях депрессии, исхудании, при моторных нарушениях, одышке, падении температуры, судорогах и коме. Подробно останавливаясь на результатах микроскопического исследования в случаях частичного удаления гипофиза, авторы совершенно не останавливаются на данных микроскопического контроля в случаях полного удаления органа.

При этом авторы приходят к заключению, что появление обильного количества эозинофильных клеток в остатках гипофиза является признаком дегенеративных изменений; с этим согласовалось и присутствие гнойной инфильтрации вокруг этих остатков. Регенеративные явления, по авторам, наблюдались у кошки, пережившей частичную экстирпацию 40 дней, и заключались в появлении пузырьков и выростов из хромофобных клеток, т. е. появлении эмбрионального типа ткани.

Не имея в своем распоряжении оригинала, я не могу говорить об интересующем нас вопросе в опытах Gatta. Biedl (1897), предпринявший экстирпацию через рот с предварительной трахеотомией, вначале

*) Цит. по Aschner'y.

Электронная библиотека (репозиторий)
Томского государственного университета

получил гибель животных от сопутствующих осложнений (повреждения синуса, артерий, кровоизлияние в среднюю черепную яму); в последующем автору удалось добиться переживания животного, но результатов микроскопического контроля он не приводит. В позднейшей серии опытов автор пришел к противоположным заключениям. Kreidl (1897), оперировавший на кошках, приписал гибель животных параличу рассеченных при транссфеноидальном пути нёба и глотки. Pineles (1897—1898) пользовался буккальным методом. „Все попытки,—говорит автор,—дали отрицательный результат, так как животные частью погибали из-за неудержимого кровотечения, частью умирали через короткое время после операции. У двух животных, которые пережили операцию 28 и 33 дня, при вскрытии были найдены остатки гипофиза".

Friedmann и Maas, экспериментировавшие в 1900 году на кошках, избрали также доступ через рот, но, не разрушая гипофиз термокаутером или хромовой кислотой, как Vassale и Sacchi, удаляли орган, высвобождая его по окружности тонким зондом и этим же зондом обрывая его от воронки. Авторы получили длительное переживание животных, одно из которых было убито experimenti causa через $3^1/_2$ месяца после операции. И у него, как и у ряда других, авторы нашли, что гипофиз удален целиком („total extirpiert*), что анатомически, как мы увидим ниже, совершенно не согласуется с принятым ими методом обрывания воронки. Никаких дальнейших указаний на микроскопический контроль авторы не дают и приходят к выводу, что придаток мозга не является важным для жизни органом; случаи смерти наблюдались авторами, напротив, и после частичной экстирпации, что можно лишь приписать общей травме.

В дальнейшей работе Friedmann (1902) сообщает, что ему удалось получить переживание животных в течение нескольких месяцев до гибели от случайных заболеваний. У одного животного, убитого через 9 месяцев после операции, было найдено „абсолютное отсутствие гипофиза". Не имея никаких указаний на микроскопический контроль, остается опять-таки предполагать, что автор довольствовался осмотром невооруженным глазом. Работа Caselli, экспериментировавшего в это же время и пришедшего к выводу о жизненной важности органа, недоступна мне в оригинале, а по имеющимся рефератам я не могу ничего сказать о примененном методе контроля в интересущем нас вопросе.

Dalla Vedova (1903—1904)*), оперировавший 25 собак по методу Vassale-Sacchi с улучшенной техникой, получил переживание в течение нескольких недель (до 53-х дней) лишь у 4-х животных. Автор не считает постоянными все те признаки, которыми сопровождалось удаление органа у других исследователей, но самому органу приписывает жизненную важность. Для нас интересно, что в то время, как Vassale и Sacchi считали необходимым оставление не менее половины железы для того, чтобы животное перенесло гипофизектомию, Dalla Vedova приходит к заключению, что даже микроскопические остатки до 0,2 м/м. могут спасти животное.

Lo Monaco и van-Rynberk**) избрали для гипофизектомии интракраниальный путь сверху,—через corpus callosum и, естественно, наносили весьма тяжелую травму, от которой в большинстве случаев погибали

*) Цит. по Gemelli, Paulesco, Aschner'y.
**) Цит. по Biedl'ю, Aschner'y, Paulesco.

Электронная библиотека (репозиторий)
Томского государственного университета

животные.) Авторы не считают гипофиз существенно важным для жизни органом, так как, с одной стороны, симптомы, признаваемые за результат выпадения функции придатка мозга, наблюдались ими в случаях, когда гипофиз не был затронут, а, с другой стороны, у животных не представлявших в течение жизни никаких расстройств, на аутопсии придаток мозга оказался макроскопически (что надо подчеркнуть) отсутствующим. Pirone (1903) предпринял серию опытов гипофизектомии, при чем в контрольных опытах он обнажал придаток мозга, не удаляя его, и в этих последних случаях он тоже получал часто смерть животных. После полного удаления органа он получал смерть животных; указаний о методике контроля этой полноты удаления он не дает.

Из русских авторов ряд опытов с удалением или разрушением придатка мозга предпринял Нарбут (1903). Для гипофизектомии Нарбут использовал способ Vassale и Sacchi с некоторыми видоизменениями. В приведенных 19-ти опытах животные погибали или непосредственно после операции, или в течение ближайших 1—3 суток. Автор ограничивается указанием на полное удаление придатка мозга, не говоря о микроскопическом контроле. Описывая затем серию опытов с „полным разрушением придатка мозга путем перфорации (без трепанации)", автор получает уже более длительное переживание (до 24-х дней в одном случае). При этом при вскрытии оказывается, что мозговой придаток „почти разрушен", или „почти совершенно разрушен", что следует толковать, конечно, как наличие железистых остатков, видимых невооруженным глазом. Указаний на микроскопическое исследование нет и в том одном случае из 9-ти, в котором указывается, что мозговой придаток был совершенно разрушен.

Фундаментальная работа Paulesco (1906—1908), положившая, по мнению Biedl'я, начало решению вопроса, наряду со значительным улучшением техники операции открывает период тщательного микроскопического контроля в смысле определения остатков железистой ткани на основании мозга. Начав также с буккальных методов, Paulesco отказался от них в силу большой опасности инфекции мозга, малодоступности органа и невозможности полного его удаления, тяжести травмы, наносимой термокаутером или едкими растворами. Автор остановился на двустороннем височном методе с отслойкой прикрепления височной мышцы и резекцией скуловой дуги.

Метод этот позволил ему проводить всю операцию под контролем глаза, удалять изолированно отдельные доли, выслаивать гипофиз и, что особенно важно для нас, отделять гипофиз от рукоятки на различной высоте. Полная гипофизектомия, по Paulesco, влечет за собой смерть через 10—48 часов при отсутствии характерных, прежде описанных симптомов. Полное удаление передней доли сопровождается тем же результатом. То же влечет за собой пересечение воронки, при чем контрольное повреждение основания мозга животными переносилось. Удаление одной задней доли и выслаивание гипофиза из турецкого седла оказывались безразличными для жизни животного.

Для нас особенно важны результаты микроскопического контроля*). В случаях полной гипофизектомии воронка отделялась автором очень высоко („la tige pituitaire a ètè dechirèe très haut; l'ouverture de

*) Не имея в руках монографии Paulesco, я пользуюсь для нижеприведенных данных его предварительной работой (1906), в которой приводятся лишь избранные протоколы опытов.

Электронная библиотека (репозиторий)
Томского государственного университета

l'infundibulum est bouchèe par un caillot sanguin"—в одном случае; в другом—„la tige pituitaire a ètè dechirèe très haut et l'infundibulum est largement ouvert"). Автор все же отмечает, что даже в этих случаях небольшие остатки железистой ткани вокруг высоко оборванной воронки все же присутствовали (в одном протоколе: „Des restes insignificants d'hypophyse glandulaire se voient autour du moignon de l'infundibulum", и в другом протоколе: Un petit îlot de substance épithéliale intermediaire reste encore adhèrent au moignon infundibulaire, mais ses vaisseaux capillaires sont dilatés et ler boyaux épithéliaux sont dissociès par des hémo rragies interstitielles). Однако, остатки эти, как видно из этого описания, были ничтожны и патологически изменены.

В случаях „почти полной" гипофизектомии автор получал переживание животных в течение многих месяцев и даже свыше года после операции. Я приведу сейчас протоколы, чтобы показать, что разумел автор под „почти полной экстирпацией". Из двух избранных протоколов в одном животное пережило операцию 23 дня. На аутопсии оказалось, что воронка была оторвана довольно высоко („assez haut") и вокруг ее основания видны были остатки железистой ткани („quelques infimes restes hypophysaires"); культя воронки была приращена к турецкому седлу пластинкой соединительной ткани и в толще этой пластинки найден был видимый на срезе невооруженным глазом железистый островок с живыми и перерожденными клеточными тяжами. „Dans l'épaisseur de cette lame fibreuse existe un tout petit îlot épithélial glandulaire,—si petit qu'il est a peine visible, sur le coup, à l'oeil nu,—îlot qui, a côtè de cellules vivaces contient des blocs amorphes, formès par les cellules dégénérées"). Во втором протоколе речь идет о животном, пережившем 5 месяцев. На аутопсии обнаружено, что воронка отделена довольно высоко; вокруг ее основания, в особенности сзади, находятся железистые остатки величиной в булавочную головку из живых клеток, образующие ткань, напоминающую область перехода между передней и промежуточной долей гипофиза. Автор описывает их следующим образом: „Tout autour de la bas de l'infundibulum on voit des restes de la portion épithéliale de l'hypophyse insignifiants en avant et sur les côtès, plus considerables en arrière ou, cependant, ils atteignent á peine les dimensions d'une petite tête d'épingle (longueur: $0^m{,}001$, largeure: $0^m{,}0005$".)

Не затрагивая опытов с частичным удалением, отметим, что в опытах с отделением гипофиза от основания мозга, давших также в результате гибель животных *), одно из них пережило 18 дней и как раз у него найдены были живые железистые остатки на культе infundibuli.

Надо сказать, что все приведенные данные автором отнюдь не выставлены на первый план. Извлекая их из протоколов опытов, мы можем наглядно убедиться, какое важное влияние оказывает железистая ткань, сосредоточенная на сером бугре вокруг основания воронки, на исход операции.

Garnier и Thaon (1907) на основании опытов на собаках пришли к такому же выводу, как и Paulesco. Авторы, пользовавшиеся также височным путем, считают буккальный путь непригодным, вследствие трудности ориентироваться и невозможности, даже на трупе, удалить железу целиком. Между тем, Garnier и Thaon подчеркивают необхо-

*) По Paulesco—от перерыва сосудов, питающих переднюю долю гипофиза.

Электронная библиотека (репозиторий)
Томского государственного университета

димость полного удаления органа, ничтожные остатки которого, что свойственно железам с внутренней секрецией, могут предотвратить явления выпадения.

Gemelli (1908) оперировал транссфеноидальным путем на кошках. Придаток мозга по обнажении удалялся пинцетом. Из многочисленных опытов автор считает удачными 8. Животные пережили, не дав каких либо характерных симптомов, и были убиты через 4 и 8 месяцев после операции. По автору, гипофизектомия была полной и при микроскопическом контроле. Краткое указание на это совершенно не согласуется с вышеприведенными данными Paulesco, который на серии срезов наблюдал остаток железистой ткани даже при высоком отделении воронки, между тем как это отделение при транссфеноидальном пути должно было производиться в слепую. В одном случае, где в турецком седле осталась нервная доля и часть partis intermediae, сверху последней наблюдалось образование ткани, состоящей из наполненных коллоидом пузырьков, составленных из кубических базофильно-зернистых эпителиальных клеток. Автор, не отрицая важного значения органа, считает, что гипофизектомия не является смертельной для животных.

К другим результатам пришла в итоге целого ряда работ школа Cushing'a, насчитывающая свыше 200 экспериментальных гипофизектомий. Эта школа изучила симптомокомплекс так называемой kachexiae hypophyseoprivae, при явлениях которой животные погибали в течение нескольких дней, самое большее 2—3 недель. Смерть наступала при нарастающей мускульной слабости, падении температуры, кровяного давления, частоты дыхания, при учащении пульса, повышении рефлексов, дрожании и мышечных подергиваниях и, наконец, при нарастающей коме. Частичная экстирпация вела у переживающих животных к ожирению, гипоплязии половых органов, и, в качестве сопровождающих симптомов,—к падению температуры, психическим нарушениям, полидипсии, полиурии, отекам кожи, гипотрихозу. Изучалось, кроме того, и влияние экстирпации гипофиза на углеводный обмен. Разделение воронки часто соответствовало полной экстирпации, но иногда вело к последствиям, наблюдаемым после частичного удаления.

Большая часть работ этой школы мне в оригинале недоступна. В одной из них я встретил следующие указания: „вследствие выпячивания языкообразного отростка partis intermediae вдоль передней части infundibuli—говорят в этой работе Cushing и Goetsch,—неизбежно, что больший или меньший отрезок этой части железы остается сращенным с рукояткой, даже в тех случаях, которые мы рассматривали, как „полную гипофизектомию". Из прилагаемого авторами рисунка видно, что остающаяся часть вполне аналогична тому отделу, который в нижеприводимых анатомических работах выделяется, как pars tuberalis. В этих остатках авторы наблюдали усиленное отделение коллоида, поступающего затем в глию и в мозговой желудочек. В этой же работе авторы говорят, что „остаток, даже микроскопический, передней доли может быть достаточен для сохранения жизни, в то время как полное удаление передней доли неминуемо смертельно, хотя может остаться значительная часть видимой partis intermediae". И в других работах Cushing считает этот отдел функционально неважным *). Позднейшие авторы, однако, совершенно не согласны с этим взглядом.

---

*)Цит. по Handelsmann и Horsley.

Электронная библиотека (репозиторий)
Томского государственного университета

Не касаясь опытов Livon и Peyron и других, относящихся к частичной экстирпации, я перейду к известной работе Aschner'a, относящейся к 1912 году. Работа эта основана на 63 полных и 16 частичных экстирпациях гипофиза, сопровождавшихся 50 контрольными наблюдениями над собаками.

На основании критического обзора литературы об экстирпации и собственных, тщательно поставленных, опытов, Aschner пришел к выводу, что придаток мозга не является жизненно важным органом. Удаление его сопровождается резкими характерными симптомами только у молодых животных, в то время как у взрослых и эти симптомы выражены лишь незначительно. Растущее животное через 2 месяца после экстирпации настолько отстает в росте, что создает впечатление животного другой расы по сравнению с контрольным. Депрессия характера, вялость, понижение температуры выступают весьма резко. Lanugo, обильное отложение жира в подкожной клетчатке, длительная задержка молочных зубов, приостановка процессов окостенения и срастания эпифизарных хрящей, остановка развития половых органов на стадии, предшествовавшем операции, резкое замедление процессов сперматогенеза и овуляции—вот совокупность признаков, характеризующих молодое животное, подвергшееся экстирпации. Смерти животного, однако, по автору, гипофизектомия не влечет. Разбирая опыты предыдущих экспериментаторов, Aschner приходит к выводу, что гибель животных являлась результатом одной и той же, общей у всех, ошибки—повреждения серого бугра при слишком высоком пересечении воронки. В tuber cinereum заключаются, по автору, жизненно важные центры, повреждение которых, а не результат выпадения функции гипофиза, влекло за собой „kachexiam hypophyseoprivam и смерть. В доказательство своего взгляда Aschner приводит те случаи других авторов, где характерные, якобы, симптомы упомянутой кахексии возникали при нетронутом операцией гипофизе. Сам автор также получал эти симптомы при контрольном повреждении основания мозга. Автор пользовался тщательно разработанным им ротовым методом, при чем особое внимание обращал на момент отделения гипофиза от основания мозга. Если при этом наступает повреждение серого бугра или широкое открытие 3-го желудочка, животное погибает через короткое время при ускоренном пульсе, замедленном дыхании, коме. Если повреждение таково, что ткань tuberis cinerei постепенно некротизируется или последовательно втягивается в рубец, то развивается также ведущий к смерти симптомокомплекс, описанный под именем гипофизарной кахексии. „Меньшие повреждения—говорит автор,—не охватывающие всю окружность дна желудочка, могут быть животным перенесены; точно также (переносится)—разделение рукоятки гипофиза в пределах состоящей главным образом из глии infundibuli, при чем третий желудочек не открывается или открывается лишь в незначительной степени". Отсюда вытекает, что основой в методике Aschner'a являлось пересечение рукоятки возможно дальше от серого бугра,—возможно ниже. С этим согласуются и рисунки автора, и описание, по которому после удаления „видна в глубине рукоятка гипофиза, окруженная маленьким венчиком, который представляет место отделения гипофиза от infundibuli". Раз воронка пересекалась возможно низко, то тем самым оставлялся весь расположенный на ней, а тем более на tuber cinereum комплекс железистой ткани. И, действительно, автор совершенно определенно говорит об этом

Электронная библиотека (репозиторий)
Томского государственного университета

следующим образом: „Описанию самих опытов надо предпослать освещение понятий „физиологической" и „гистологической" полной экстирпации. Я говорю о физиологической полной экстирпации, если гипофиз, (при наиболее возможном сохранении infundibuli), удаляется без остатка, поскольку это констатируется простым глазом... Гистологически совершенная, тотальная экстирпация не может быть достигнута с уверенностью, но совершенно безразлична для функционального результата, так как наичаще остающаяся однослойная эпителиальная полоса partis intermediae, одевающая переднюю стенку infundibuli по направлению кверху,—в функциональном отношении не должна быть принимаемой во внимание".

Из позднейших авторов ко взглядам Aschner'a примкнули Camus и Roussy. Еще в 1913 году эти авторы демонстрировали ряд собак, переживших экстирпацию гипофиза несколько месяцев (до 4-х), причем о полноте удаления в двух случаях судили по исследованиям удаленных кусочков. В ряде позднейших работ (до 1922 г.) эти авторы пошли еще дальше Aschner'a, утверждая, что удаление придатка мозга не влечет за собой нарушения роста, развития половых органов, нарушений углеводного обмена, ожирения, несахарного диабета, вообще, всех тех нарушений, которые издавна приписывались выпадению функции удаленного органа. Наряду с Bailey и Bremer'ом, авторы приписывают как смерть животных, так и возникновение этого симптомокомплекса повреждению серого бугра при операции.

В полемике с Aschner'ом Biedl указывает, что допущение существования в tuber cinereum и третьем желудочке трофического центра является недоказанным и, по меньшей мере, гипотетическим. Что причина смерти—в повреждении этого центра, это стоит в противоречии с контрольными опытами с широким открыванием третьего желудочка *). Останавливаясь на интересующем нас вопросе, Biedl указывает, что у оперированных Aschner'ом животных, у собак... „pars intermedia ни в коем случае не является однослойной эпителиальной полосой, но образует широкий значительный слой, окружающий рукоятку гипофиза и колбообразно утолщающийся к частям рукоятки, прилежащим к основанию мозга".

Уже с морфологической точки зрения, указывает далее Biedl, этот слой нельзя рассматривать как функционально безразличный, но, напротив, в нем следует видеть сецернирующую ткань, которой надо приписать бо́льшую часть деятельности, до сих пор приписываемой задней доле гипофиза. Переживание животных Biedl и ставит в зависимость от степени разрушения этого, одевающего воронку до серого бугра включительно, слоя, т. е. в зависимость от гистологически полной экстирпации. „Если понимать под полной экстирпацией удаление всех принадлежащих гипофизу тканевых образований, то таковые опыты вообще до сих пор не производились", говорит Biedl, имея в виду глоточный гипофиз и железистые остатки в полости основной кости. „Еще важнее, однако, что и те части partis intermediae, которые простираются далеко на рукоятку, не привлекли внимания. В этом, по

*) Указывая, что в таких контрольных опытах у Paulesco из 5-ти собак пережило 3, Aschner высказывает предположение, что „здесь могла итти речь лишь о ничтожных не широко открывающих желудочек, повреждениях". Допущение, что эти нарочитые повреждения почему то меньше тех побочных, которые наносятся при высоком отсечении infundibuli, является, действительно, натянутым. Мы увидим дальше, что наблюдения Ascoli и Legnani наносят серьезный удар этим положениям Aschner'a.

Электронная библиотека (репозиторий)
Томского государственного университета

моему мнению, лежит прежде всего об'яснение для противоречивых результатов после рассечения рукоятки". Мало того, предпринятые Aschner'ом попытки раздражения предполагаемого им в tuber cinereum трофического центра, Biedl сводит на раздражение и повышенную деятельность локализированной здесь железистой ткани.

К подобным же взглядам пришли на основании своих опытов над обезьянами, кошками и собаками Handelsmann и Horsley (1911). Различая у животного pars intermedia fissurae в веществе гипофиза и pars intermedia infundibuli,—отдел, простирающийся на рукоятку, авторы не удаляли этого последнего отдела даже при наиболее полных экстирпациях. Видя в нем живые клетки и коллоид, авторы не считают его неважным, а наоборот, приписывают ему в некоторых случаях переживание животных. Остатки этого отдела авторы при продолжительном переживании находили в рубцах интерпедункулярной области при тщательном микроскопическом исследовании, ими применявшемся. „В этих случаях—говорят авторы—ясно, что переживание должно быть приписано сохранению пузырьков partis intermediae, если железа абсолютно важна для жизни". При этом, конечно, интересно вспомнить взгляд школы Cushing'a, по которому, как раз наоборот, при жизненно важной роли органа признаются неважными именно эти остатки „partis intermediae". (Из позднейших работ мы увидим, что эта часть генетически и анатомически не является продолжением partis intermediae). Отметим здесь же, что обезьяны переносят экстирпацию наиболее легко.

Оперировавшие внутричерепным путем на собаках Sweet и Allen (1913) пришли к заключению, что гипофиз не является органом, существенно важным для жизни. Из 22-х собак одна пережила более месяца и 5—несколько месяцев; другие погибли, по указаниям авторов, от посторонних причин. В противоположность Aschner'у, авторы наблюдали симптомы выпадения и у взрослых животных. Для нас важно их указание, что у собаки полное в микроскопическом смысле удаление железы невозможно, так как клетки partis intermediae простираются кпереди—к chiasma и кзади—к corpora mamillaria. Это, по мнению авторов, не мешает так называемому физиологическому удалению. Таким образом, мы видим в этом возвращение ко взглядам Aschner'a и Cushing'a.

Из позднейших авторов к этому взгляду примкнул Brown (1923), оперировавший через рот. По Brown'у, имело место переживание в течение многих месяцев после микроскопически полного удаления железы, при чем ранее описанные симптомы выпадения являются не обязательными.

Мы остановимся еще на опытах Ascoli и Legnani. Развивающийся у молодых животных симптомокомплекс аналогичен у них полученному предыдущими авторами. Ascoli и Legnani считают причиной нарушение функции других эндокринных желез. Из 70-ти оперированных височным путем собак этот симптомокомплекс развился в нескольких случаях, в которых не последовала смерть, чаще всего наступающая через 2—3 дня. Задавшись в позднейшей работе (1913) вопросом, является-ли гипофиз органом, необходимым для жизни, авторы приходят к ряду интересных для нас выводов. Смерть животного может наступить при макроскопически видимых остатках железистой ткани, просто вследствие общей тяжести вмешательства, даже без наличия осложнений. Смерть наступает также при этих остатках, если они повреж-

Электронная библиотека (репозиторий)
Томского государственного университета

дены, некротизированы, если прерваны их сосуды. Если эти остатки деятельны, живы, то одно повреждение рукоятки гипофиза не смертельно. Взглядам Aschner'a особенно противоречит наблюдавшийся авторами случай, где животное было убито при хорошем самочувствии на 18-й день, при чем 3-й желудочек был широко открыт. Авторы задаются вопросом, существуют-ли случаи переживания при гистологически полном удалении. Совершенно справедливо они указывают при этом, что опыт показал полную недостаточность контроля невооруженным глазом. С улучшением персональной техники, как убедились Ascoli и Legnani в течение нескольких лет экспериментов, смертность животных отнюдь не обнаруживает тенденции к уменьшению. В поисках причины смерти авторы тщательно расследовали весь свой материал и пришли к выводу, что „во всех случаях продолжительного переживания, в которых мы применили сериальное исследование гипофизарной области, нами с очевидностью было обнаружено наличие отрезков железистой части гипофиза". Авторы оговариваются при этом, что эти остатки в их опытах были иногда весьма малы, находились на ограниченном числе срезов, достигали едва $\frac{1}{15}-\frac{1}{20}$ части органа. Этот результат дало авторам тщательное микроскопическое исследование на сериях срезов всех тех случаев, где имело место продолжительное переживание оперированного животного. Авторы считают отсутствие гипофиза несовместимым с жизнью, но отсутствие это должно быть полным и в гистологическом отношении. „Для того, чтобы смерть последовала за экстирпацией,—говорят авторы,—нет необходимости, чтобы эта последняя была полной; но, определенно, если животное переживает, это потому, что извлечение органа не было полным и что остался отрезок железистой части".

Вопрос о жизненной важности придатка мозга, в сущности, нельзя считать разрешенным. Но для нас должна представлять интерес та эволюция, которую проделал вопрос о железистых остатках на основании мозга. Многие из приведенных авторов либо не дают указаний на применявшуюся ими методику контроля полноты экстирпации, либо определенно пользуются осмотром невооруженным глазом (Caselli, Gaglio, Horsley, Vassale u Sacchi, Friedmann и Maas, Нарбут). Эти авторы выводят свои заключения о значении гипофиза для жизни, совершенно не касаясь вопроса об этих остатках. Другими авторами эти остатки уже находятся, но не считаются ими важными для решения вопроса; вводится понятие о „физиологически полной экстирпации" при наличии этих остатков (Aschner, Cushing с его школой, Sweet и Allen). К указаниям тех авторов, у которых мы находим краткое сообщение о „гистологически полном" удалении придатка мозга (Gemelli, Brown, Camus и Roussy) приходится отнестись с большой осторожностью. Уже некоторые из вышеперечисленных экспериментаторов говорили о невозможности полного удаления железистой ткани; тесные отношения железистых отростков к основанию мозга в связи с выдвинутым вопросом о значении повреждения дна третьего желудочка крайне запутывали вопрос. В самом деле, удалить целиком эти железистые отростки—значит, унести часть серого бугра, а именно этому то повреждению серого бугра часть авторов приписывала смерть оперированных животных. Выйти из этого круга представляется не легким, а между тем, специальные анатомические исследования особенно ярко выдвинули вопрос о невозможности полного удаления всех железистых комплексов. Так, Staderini—один из занимавшихся вопросом

Электронная библиотека (репозиторий)
Томского государственного университета

об этих комплексах—прямо указывает (1910), что открытые им у кошки и быка железистые продолжения по задней поверхности рукоятки не принимались в расчет экспериментаторами, вследствие чего вопрос о результатах экстирпации должен быть пересмотрен. Tilney говорит об этом буквально следующее: „Рассматривая отношение железистой и нервной частей гипофиза собаки, кажется трудным избежать заключения, что так называемая „полная гипофизектомия" не возможна у этого животного без соответствующего разрушения дна третьего желудочка. Конечно, немыслимо удалить pars infundibularis от ее тесной связи с infundibulum и processus infundibuli без повреждения или разрыва этих частей. Опасности повреждения или разрушения серого бугра при попытке удалить pars tuberalis—вполне ясны. Можно с полной уверенностью сказать, что никакая полная гипофизектомия не была произведена и не могла быть произведена у собаки с оставлением дна третьего желудочка нетронутым. Удаление p. tuberalis обозначает удаление eminentiae saccularis; эта последняя ни в коем случае не является безразличной частью, но содержит часть ganglia supraoptica Kölliker'a наряду с многочисленными рассеянными группами нервных клеток. В этом освещении замечательный комплекс симптомов, описанный как следствие полного удаления гипофиза, должен быть принят со значительной осторожностью, так как в настоящем невозможно установить, как много из этого обширного синдрома является следствием удаления гипофиза, и как много является результатом повреждения или разрушения серого бугра. Это положение должно само по себе в сильной степени влиять на экспериментаторов, поскольку наши сведения относительно функционального значения серого бугра скудны и недостаточны".

Вполне понятно, что при наличии таких анатомических отношений заявления о полной гистологически экстирпации и сохранении серого бугра вызывают недоумения. К этому надо еще прибавить, что оперировать со стороны полости рта—значит как раз в этой то области связи серого бугра с железистой тканью работать вслепую, и интересно отметить, что сторонники взгляда об отсутствии у гипофиза жизненно-важной роли (Friedmann и Maas, Aschner, Camus и Roussy, Brown) пользовались преимущественно ротовым методом. Одной из причин, заставивших Paulesco и Garnier и Thaon'a избрать черепной доступ, явилась трудность удаления всего органа при ротовом доступе.

Ряд авторов освещает важную роль остатков железистой ткани в вопросе о переживании животного (Botaneo, Pineles, Dalla Vedowa). Наконец, ряд исследователей ставит их в центре вопроса (Handelsmann, Horsley, Biedl, Ascoli и Legnani). Последние авторы, сделав критический обзор литературы и поставив этот вопрос во главе угла при разборе своего материала, выявляют в своих выводах следующее положение: „Переживание после удаления гипофиза не имеет места, если не остается железистых отрезков. На сотни экспериментов доказательство (этому положению) не отсутствовало ни в одном".

Чрезвычайно ясно вырисовывается при этих опытах с экстирпацией существование такого отдела гипофиза, который имеет какое то весьма тесное отношение к основанию мозга, прилежит к этому основанию, остается полностью или частью на месте при, казалось бы, полном удалении всего органа. Все более и более выдвигается физиологическое значение этого отдела, этой верхней части гипофизарной системы, эмбриологию которой мы рассмотрели и к анатомии которой мы сейчас перейдем.

Электронная библиотека (репозиторий)
Томского государственного университета

Существование языкообразного отростка железистой доли по передней поверхности воронки ввело в ошибку старых авторов, полагавших, что воронка переходит в переднюю долю; Luschka в 1860 году указывает, что вещество передней доли гипофиза человека нередко тесно примыкает к infundibulum там, где последняя подходит к задней доле. Очень часто это вещество тянется на известном протяжении в pia воронки, как бы принимая участие в образовании ее стенки. „Весьма заслуживающей внимания составной частью ткани сосудистой оболочки нижнего отдела воронки являются железистые пузырьки и трубки, которые идентичны с таковыми передней доли гипофиза и исходят из последней нижеописываемым образом. Они главным образом обусловливают большую толщину и плотность нижнего конца piae matris воронки, на передней поверхности которой они находятся собранными в особенности обильно и именно в ближайшей окружности пробегающих в продольном направлении кровеносных сосудиков, то тут, то там аневризматически расширенных. Virchow также в некоторых случаях принимал существование фолликулярных пузырьков или гроздевидных скопленчй последних на воронке". На существовании этого продолжения останавливался и Müller.

У взрослого голубя этот автор*) наблюдал, как через отверстие в operculum sellae от верхней поверхности гипофиза тянулось железистое продолжение к корню infundibuli. Это продолжение состояло из ряда трубок, идущих параллельно крупным артериям, пробегающим здесь от infundibulum к гипофизу**). Эпителий этих трубок, по автору, вполне сходен с эпителием остальной части гипофиза. У человека в различном возрасте Müller при исследовании придатка мозга находил узкий отросток железы, который простирался вдоль переднего края processus infundibuli; трубки этого отростка представляли продолжение трубок паренхимы самого органа. По Müller'у, у плода в норме, а у взрослого—лишь иногда этот отросток доходит до серого бугра и простирается по нему на незначительном протяжении к chiasma.

Перемешко, описывая в своем исследовании две составных части передней доли—корковый и мякотный слой, —„Kork-und Markschicht"—говорит, что „мякотный слой начинается уже в верхней части воронки..., но здесь еще не ясно выражен,... он ясно выступает только там, где infundibulum переходит в железу". В другом месте у автора можно найти указание, что у человека железистая часть воронки начинается только в середине протяжения и лишь в исключительных случаях достигает верхней части воронки. По строению эта часть несколько отличается от передней доли. Автор описывает образованные в ней клетками пузырьки с коллоидом, похожие на фолликулы щитовидной железы.

Lothringer исследовал это продолжение железистой ткани на воронку гипофиза у млекопитающих. Выделив те же две составных части железистой доли придатка мозга, как и Перемешко, автор останавливается на описании того отдела, который соединяет эти части гипофиза поверх его полости, обозначая этот отдел, как обкладочную

---

*) Цит по Haller'y и Henle.

**) Эти отношения важно иметь в виду, так как в пробеге этих сосудов можно провести полную аналогию с соответствующими ветвями у человека (сосуды верхней системы в главе о кровоснабжении гипофиза).

Электронная библиотека (репозиторий)
Томского государственного университета

часть—„Umschlagstheil". Сложная по строению, эта часть состоит из сети разветвленных отростков полости гипофиза, выстланных эпителием, и обильной сети сосудов. У собаки именно эта обкладочная часть покрывает тонким слоем рукоятку гипофиза, охватывая ее в виде кольца и следуя по ходу сосудов piae. Кольцо охватывает и задневерхнюю сторону рукоятки. Узкое продолжение обкладочной части идет на нижнюю поверхность серого бугра. Автор указывает, что не мог определить, где кончается область распространения этой ткани, так как брал всегда отделенные от мозга органы. Не мог автор определить протяжения этой ткани и у кошки, указывая, что вырезанные для его цели препараты не охватывали всего этого железистого продолжения на tuber cinereum, сильно развитого у кошки. У лошади, по словам автора, „на наших препаратах видно, как у всех исследованных животных на рукоятку гипофиза переходит своеобразная ткань, смешанная из эпителиальных трубок и разветвленных сосудов piae". Обкладочная часть высоко простирается к основанию мозга и у кролика. Она охватывает здесь рукоятку выше места сужения последней. Рукоятка оказывается охваченной железистой тканью со всех сторон, в противоположность задней доле, которая лишь сзади прилежит к железистому отделу гипофиза. Совсем вверху, указывает автор, находится выпячивание в серый бугор, которое состоит из мягкой мозговой оболочки, пронизанной трубками обкладочной части. Сравнительно подробно описывает автор „церебральное продолжение гипофиза", как называет он интересующую нас ткань, у свиньи. Это продолжение, пронизанное многочисленными широкими сосудами, охватывает рукоятку кольцеобразно, продолжаясь выше на передней, чем на задней (дорзальной) стороне. „Дорзальная часть, говорит автор, как узкая обкладка доходит с мягкой мозговой оболочкой до дна узкой щели, которая находится между задней поверхностью серого бугра и рукояткой... Переднее—вентральное—продолжение отпускает небольшой отросток по части мозга, находящейся сзади chiasmae, и на серии фронтальных срезов здесь обнаруживается группа трубок с цилиндрическим эпителием. И здесь, как и в обкладочной части гипофиза, есть кисты с коллоидным содержимым".

Указав, что по данным Luschka, Virchow'a и Müller'a, аналогичное продолжение обкладочной части на рукоятку существует и у человека, Lothringer заключает следующими словами: „Важно проникание части гипофиза к chiasma и даже в вещество мозга. По доступным нам эмбриологическим данным здесь идет речь не о рудименте. Тесное сплетение эпителиальных трубок с широкими сосудами piae, своеобразный ход которых (сосудов) во всяком случае подлежит дальнейшим исследованиям, говорит за физиологическое назначение этих трубок".

В работе Lothringer'a, таким образом, имеются ясные указания на существование продолжения железистых комплексов на серый бугор основания мозга у млекопитающих.

Рогович (1889) указал, что слой эпителия на задней стороне рукоятки в норме существует у кролика, говоря, что рукоятка гипофиза „...составлена из передней эпителиальной части, задней, более тонкой и средней,—нервной части. Первая (эпителиальная часть) вполне охватывая нервную часть, простирается еще немного кверху и оканчивается на границе, ближе мною не исследованной"...

Электронная библиотека (репозиторий)
Томского государственного университета

Boyces a. Beadles*) наблюдали в одном случае у человека небольшое скопление железистой ткани в углу между infundibulum и chiasma.

Haller прослеживает интересующий нас отдел у позвоночных от низших рыб до млекопитающих. Во всем этом ряду автор различает в железистой части органа два отрезка,—передний и задний. Составляя 1/4 гипофиза, передний отрезок у костистых рыб прилежит к lamina postoptica, отделяясь от нее тонким отростком мягкой мозговой оболочки. У круглоротых рыб он представляется утолщенным и более компактным по строению, чем задний отрезок. У селяхий передний отрезок сильно вытянут в длину, является парным, при чем обе состоящие из трубок доли тесно прилежат друг к другу. Этот отрезок автор прослеживает и у земноводных, где он представляется немного редуцированным. У Proteus anguineus он состоит из 2-х, сравнительно толстых, трубок, которые тянутся к chiasma, постепенно с'уживаясь. Такие же две системы трубок, значительно отстоящих друг от друга, имеются и у лягушки. У пресмыкающихся передний отрезок более развит, чем у амфибий, представляется непарным, и своим передним концом достигает или почти достигает до перекреста зрительных нервов. Такие же отношения этого отрезка к chiasma автор наблюдает у птиц и млекопитающих. На весьма демонстративном рисунке гипофиза и основания мозга мыши видно, что очень длинные железистые трубки (автор не может решить, имеются ли здесь две или одна система трубок) тянутся в срединной плоскости до перекреста, прилегая к тонкой передней стенке recessus infundibuli. Таким образом, в отношении этого переднего отрезка железистой доли гипофиза, простирающегося на основание мозга, Haller проводит гомологию от рыб до млекопитающих. Об этом же отделе гипофиза говорится в работах Sterzi о позвоночных и Launois—о человеке (мне недоступных).

Исследование верхней части гипофизарной системы у человека было произведено попутно, при изучении гистогенеза некоторых новообразований мозга. Речь идет об опухолях, расположенных на вполне определенном пункте основания мозга,—в интерпедункулярной области, между перекрестом зрительных нервов спереди и мостом сзади, в области, очерченной Виллизиевым кругом. Опухоли эти исходят из infundibulum и при доброкачественном характере их лишь оказывают давление на окружающие части; при злокачественном росте они высоко поднимаются кверху, приподнимая дно третьего желудочка, и врастают книзу в гипофиз. Опухоли сначала истолковывались самым различным образом, как раки, саркомы, эндотелиомы и т. д.

Erdheim'у принадлежит заслуга выделения их в самостоятельную патолого-анатомическую единицу. По Erdheim'у, будучи плотными или кистовидными, эти опухоли образованы плоским эпителием. В простейшем виде залегающие среди соединительно-тканной стромы клеточные группы опухоли образованы по периферии слоем базальных клеток, а в центре содержат большие светлые клетки со светлыми ядрами, иногда с межклеточными мостиками. Процессы отечного пропитывания и образования кист, отложения извести и т. д. могут сильно усложнить строение опухоли, но вышеуказанные основные элементы ее остаются.

*) Цим. по Erdheim'у.

Электронная библиотека (репозиторий)
Томского государственного университета

Стремление об'яснить происхождение эпителиальных опухолей центральной нервной системы присутствием эктодермальных зачатков, занесенных в нее при процессах развития гипофиза, существовало давно, но не имело под собой анатомической основы; в силу этого это об'яснение прилагалось, например, к холестеатомам мозга с их многообразной локализацией. Первую попытку дать такого рода анатомическую основу сделал Saxer. Автор описал опухоль области iufundibuli, состоявшую из плоского эпителия. На поверхности опухоль давала папиллярное строение, а в центре—расположение эпителиальных групп в щелях соединительной ткани, весьма напоминающее, по автору, карциному. В поисках исходного пункта опухоли Saxer сделал сагиттальный срез через дно третьего желудочка мужчины средних лет. Здесь, как видно из рисунка, данного автором, на передней поверхности рукоятки гипофиза близ самой chiasma им были встречены двоякого рода образования. Во-первых—эпителиальные трубки гипофизарной натуры, образованные большими клетками со светлой, стекловидной, гомогенной протоплазмой; во-вторых, на ряду с этими трубками им были встречены эпителиальные группы, напоминавшие альвеолы эпидермоидального рака, состоявшие из клеток плоского эпителия, меньших размеров, чем предыдущие, круглой, овальной или неправильной формы с более темной протоплазмой. Встречая в одной клеточной группе и эти клетки, и клетки гипофизарной натуры, Saxer находит все постепенные переходы между ними. Эти плоскоэпителиальные клеточные группы вполне напоминали клетки найденной автором опухоли в области infundibuli. В заключение автор указывает, что „опухоли infundibuli и третьего желудочка при вполне нормальном строении самого придатка мозга могут исходить из эпителиальных трубок рукоятки гипофиза, которые принадлежат передней доле его".

Erdheim пошел в этом отношении гораздо дальше. Обособив, как сказано выше, опухоли infundibuli в отдельную самостоятельную группу, Erdheim считает исходным пунктом для них—скопления плоского эпителия—„Plattenepithelhaufen" автора,—не имеющие общего с соседней гипофизарной тканью. Эти кучки плоского эпителия не были найдены им у плода и ребенка, как принимает автор, вследствие их ничтожного размера в этом периоде, но у взрослых он нашел их в 10-ти случаях из 13-ти; они встречались на вполне определенных местах—в верхней части передней доли вблизи места прикрепления рукоятки и затем в отростке, который передняя доля дает кверху—по передней поверхности рукоятки („Forsatz" автора); здесь эти кучки встречались как по протяжению отростка, так, главным образом, в самых верхних его частях. Встречаясь в самом различном числе, эти клеточные скопления несколько растут в величине с возрастом. Во всех случаях „Plattenepithelhaufen" состояли из ряда клеток основного слоя („Basalzellen"), облегающего клетки шиповатого слоя, во всем сходные с клетками strati spinosi многослойного плоского эпителия. В половине случаев эти клеточные группы комбинировались в одной альвеоле с гипофизарными клетками. Об'яснение типичной локализации этих плоскоэпителиальных групп Erdheim видит в том, что у развитого организма отросток и место его перехода в переднюю долю как раз соответствуют тому пункту, в котором у зародыша гипофизарный ход, соединявший гипофизарный мешечек с полостью рта, прикреплен к этому мешечку. Об этом обстоятельстве уже говорило

Электронная библиотека (репозиторий)
Томского государственного университета

в главе об истории развития придатка мозга. Здесь, в этом пункте, в состав гипофиза и могут входить эктодермальные клетки, дающие происхождение этим „Plattenepithelhaufen". Последние, подобно другим рудиментарным образованиям, например, остаткам по ходу развивающейся щитовидной железы, могут расти с возрастом. У одного субъекта Erdheim нашел признаки усиленного роста этих кучек плоского эпителия. Из них же, наконец, исходят вышеуказанные опухоли. Доказательству этого положения, влекущего за собой выделение этих опухолей в совершенно самостоятельную единицу, и посвящена фундаментальная работа Erdheim'a. В общем, его положения были приняты большинством последующих авторов (из позднейших Husten), сделавших ряд дополнений в вопросе о гистологии этих опухолей. Для нас наиболее важно то, что сама локализация групп плоского эпителия заставила обратить внимание на продолжение ткани гипофиза на рукоятку до серого бугра—на верхнюю часть гипофизарной системы человека. В анатомическом очерке работы Erdheim'a он посвящает этой части („Forsatz") краткий отдел, нижеприводимое содержание которого представляет большой интерес.

Во всех исследованных Erdheim'ом случаях отросток передней доли простирался по передней поверхности infundibuli, не ограничиваясь нижней ее половиной, но доходя до основания мозга. Здесь он не достигает угла между infundibulum и chiasma и заканчивается утолщением. Длина отростка зависит от длины infundibuli, при чем наблюдаются длинные и тонкие, и короткие и толстые отростки. На своем пути отросток иногда дает небольшие выросты в ткань воронки. На серии поперечных срезов Erdheim нашел, что отросток покрывает не только переднюю, но и боковые стороны воронки, и именно эти боковые части простираются выше, чем концевое утолщение. По гистологическому строению отросток, по автору, вполне идентичен с передней долей, заключая в себе меньше зернистых клеток. Встречающиеся в нем кисты надо считать остатками кармана Rathke.

Joris*) обозначил продолжение железистой ткани на вентральной поверхности воронки, как „lobus peduncularis".

Staderini**) описывает интересующую нас область следующим образом: Железистая часть гипофиза делится на переднюю и заднюю области (то есть pars anterior и pars intermedia другой терминологии). От передней области по передней поверхности рукоятки (точнее, нижней поверхности—у исследованных Staderini животных) тянется комплекс железистой ткани—lobus chiasmaticus. Выше рукоятки, т. е. сзади нее, применительно к анатомическим отношениям у человека, лежит другой железистый комплекс. Последний залегает в нише мозговой стенки перед corpora mamillaria—receptaculum praemamillare и может быть назван lobus praemamillaris. По боковым сторонам рукоятки lobus chiasmaticus et praemamillaris соединяются друг с другом. В вопросе об описании lobi praemamillaris приоритет у Staderini оспаривал Marro. В вышеприведенной работе Lothringer'a мы видели, как задолго до Staderini указано было на существование заднего отростка железистой ткани.

---

*) Цит. по Perna.
**) Реф. у Wellenberg и Baum и рис. у Biedl'я.

Электронная библиотека (репозиторий)
Томского государственного университета

В своих исследованиях анатомии и гистологии придатка мозга домашних животных Trauttmann указывает, что p. intermedia („эпителиальная полоса“ автора), простирается по рукоятке у различных видов на различную высоту, иногда—на серый бугор („mitunter bis über das Tuber cinereum“), постепенно уменьшаясь и не в одинаковой степени охватывая рукоятку.

Pende подразделяет весь гипофизарный аппарат на прегипофиз (передняя доля прежней терминологии), неврогипофиз (задняя доля в ее связи с основанием мозга) и парагипофиз (с глоточным гипофизом, как важнейшей составной частью). Неврогипофиз в свою очередь подразделен на 1) lobus nervosus с pedunculus nervosus 2) lobus paranervosus (p. intermedia прежней терминологии) и 3) lobus parapeduncularis. Последняя часть, нас в особенности интересующая, у кошки, собаки и быка облегает pedunculus nervosus в виде манжетки и по строению мало отличается от lobus paranervosus. У человека, указывает автор, аналогичное образование есть только у плода и новорожденного.

Интересующему нас вопросу посвящена работа Perna (1911). У человека в том месте, где рукоятка отходит от серого бугра, на задней стороне основания ее у ребенка и плода находится явственное возвышение. У взрослых возвышение наблюдается редко, а имеется лишь очень васкуляризированное утолщение нервного вещества. Этот пункт Perna отождествляет с описанной Retzius'ом eminentia saccularis в области серого бугра. В этом же пункте и обнаружены автором железистые элементы, присутствие которых констатируется макроскопически по серо-красному цвету этого участка. Указывая, что подобные данные найдены Роговичем, Sterzi, Staderini у животных, автор рассматривает аналогичные образования у человека. Железистое продолжение по задней стороне рукоятки до этого пункта часто встречается у плода и ребенка. У взрослого этот задний железистый слой Perna наблюдал в 6-ти из 70-ти исследованных случаев. Автор приводит лишь один, наиболее характерный из этих случаев, где у взрослой женщины это скопление железистой ткани было так развито, что констатировалось невооруженным глазом.

На задней поверхности рукоятки видно было при этом возвышение серо-красноватой окраски. На приведенном у автора срезе, параллельном поверхности серого бугра, показано переднее железистое продолжение полушаровидной формы, заднее—более узкое, вогнутой полулунной формы, и соединяющий оба продолжения узкий железистый слой по сторонам рукоятки. На серии срезов оказывается, по автору, что заднее железистое продолжение, на первый взгляд независимое, происходит от переднего.

Клетки, образующие паренхиму этого скопления, заложены в альвеолярных промежутках, образованных соединительно-тканной стромой. Клетки большей частью группируются в сплошные тяжи, в других случаях, располагаясь в один—два ряда, дают трубчатые полости различного протяжения. В строме много сосудов.

Занятый лишь вопросом о скоплении железистой ткани на задней поверхности рукоятки, автор в своей статье, вообще, весьма краткой, совершенно не останавливается на вопросе, докуда простирались и какой формы были железистые отростки в тех случаях, когда этого заднего продолжения железистой ткани не было, т. е. во всех исследованных им случаях, за исключением 6-ти из 70-ти.

Электронная библиотека (репозиторий)
Томского государственного университета

Biedl (1913) в вышеупомянутой полемике с Aschner'ом указывает на эти скопления железистой ткани у животных (собаки), как на важные физиологические образования. Он считает их (как Paulesco, Cushing, Ascoli и Legnani, Handelsmann и Horsley и др.) непосредственным продолжением partis intermediae, не останавливаясь на вопросе о точном их протяжении, величине, форме и строении.

Однако, еще Herring (1908) указал, что область, подразумеваемая под промежуточной частью,—pars intermedia—не представляется однородной. Разумея под этим понятием область, где железистая ткань находится в соприкосновении с нервной, он описывает две гистологически различные части этой области. Одна из них—собственно p. intermedia—„эпителиальное одеяние задней доли"; другая—„языкообразный отросток" этой partis intermediae. Как мы видим, здесь можно провести аналогию с отношениями в области Epithelsaum и Umschlagstheil Lothringer'a. Описание гистологического строения этих двух частей вполне сходится с нижеприводимым описанием Tilney, по работе которого мне приходится цитировать Herring'a. Herring, кроме того, первый проследил пути коллоида от pars intermedia по глие в виде так называемых „гиалиновых шаров" до полости мозгового желудочка. Он же указал на увеличение этих гиалиновых тел после тиреоидектомии. Исследования его были подтверждены Crowe, Cushing'ом и Homans'ом. „Эпителиальное одеяние", т. е. та часть, которая одевает заднюю долю соответственно полости гипофиза, прилежит к задней доле ровным рядом, отделена от нее слоем капилляров, почти лишена сосудов. „Языкообразный отросток" простирается кверху от полости гипофиза у передней поверхности рукоятки и тесно прилежит здесь к передней доле. Эта часть, по Dandy и Goetsch, богато васкуляризирована сосудами рукоятки и коллатералями из задней доли; границы между ней и задней долей уже неясны, часто встречаются различного рода внедрения клеточных групп в заднюю долю, давая иногда впечатление злокачественного новообразования. Cushing и Goetsch задались целью экспериментально проследить секрецию в этой области („infundibular lobe of the pituitary body", как они ее называют). Авторы применили для этого с успехом удаление поджелудочной железы, механическое повреждение гипофиза, частичную гипофизектомию, сдавливание рукоятки гипофиза, пересадку гипофиза. Во всех случаях чрезвычайно усиливается упомянутое внедрение клеток в заднюю долю, увеличивается „клеточность задней доли" по выражению авторов. Внедрившиеся клетки, пузырьки и трубки с коллоидом приобретают характер „гиалина" в виде той или иной величины гиалиновых шаров. Вначале в этих шарах прослеживаются остатки клеточных тел. По мере приближения к желудочку эти остатки исчезают. Гиалиновые тела идут по радиально расположенным тканевым щелям глии, скопляются под эпендимой желудочка, проходят последнюю и становится аморфными перед растворением. На основании ряда экспериментов авторы утверждают, что нашли в цереброспинальной жидкости вещество, действующее как экстракт задней доли. Wassing, впрочем, не мог подтвердить этого наблюдения.

В обстоятельной работе, относящейся к 1913 году, Tilney считает нужным прежде всего ввести новую номенклатуру отдельных составных частей гипофизарной системы. Термины „передняя и задняя доля" не оправдываются уже потому, что у некоторых видов они занимают положение одна над другой, а у других повернуты таким образом,

Электронная библиотека (репозиторий)
Томского государственного университета

что „передняя", железистая доля оказывается позади нервной. Термин „pars intermedia", принятый большинством авторов, является неудовлетворительным не только потому, что в этой промежуточной части существуют две различные области, как подчеркнул Herring, а до него указывали и другие авторы, но и потому, что онтогенетически pars intermedia состоит из двух совершенно различных частей, из которых одна прилежит к нервной части, т. е. юкстаневральна с самого начала, а другая, расположенная на основании мозга, занимает юкстаневральное положение лишь вторично, в более поздних стадиях онтогенеза.

Автор разделяет железистую ткань придатка мозга на два отдела: 1) отдел, прилежащий непосредственно к нервному веществу—p. juxtaneuralis и 2) отдел, так или иначе удаленный от нервного вещества —pars distalis. В последнее понятие включается передняя доля прежней терминологии. Строение ее автор описывает, как и другие исследователи; состоит она из изогнутых клеточных тяжей и весьма богата кровеносными сосудами, часто в форме широких тонкостенных каналов.

Pars juxtaneuralis, онтогенезу и анатомии которой посвящает особое внимание Tilney, находится в тесной связи с нервными образованиями дна третьего желудочка. Автор дает сначала анатомию этих нервных образований. Среди них он различает, прежде всего, eminentia saccularis—срединное возвышение дна третьего желудочка. Полость третьего желудочка, вообще говоря, стоящая в вертикальной плоскости, соответственно eminentia saccularis дает отросток—recessus tuberis с расширением в сторону, с главной горизонтальной плоскостью, продолжающейся по сторонам до боковых возвышений серого бугра—eminentiae laterales. Возвышение eminentiae saccularis образовано постепенно спускающейся от chiasma передней стенкой—„вентроцефалической поверхностью"—по автору, и более крутой задней—„каудальной" стенкой, переходящей в маленькую премамиллярную площадку. От вершины eminentiae saccularis, соответственно встрече передней и задней, т. е. вентроцефалической и каудальной поверхностей, отходит отросток, infundibulum, со своей полостью, recessus infundibuli; infundibulum весьма различно выражена по своей длине и отчетливости отхождения от серого бугра у различных видов; на своем конце infundibulum переходит в более или менее выраженное утолщение, processus infundibuli, образование, очевидно, аналогичное задней доле другой терминологии. Полость в этом отростке—recessus processus infundibuli—продолжение полости воронки, имеется у кошки и у курицы; у остальных исследованных Tilney видов эта полость отсутствует. К описываемым образованиям дна третьего желудочка и прилежит p. juxtaneuralis В этой юкстаневральной части автор различает два морфологически и онтогенетически различных отдела—p. infundibularis и p. tuberalis, считая последнюю за не описанную до него часть железы. Мы видим, что отчетливые указания на существование железистых продолжений на серый бугор были сделаны Роговичем, Lothringer'ом, Staderini, но несомненно, что систематическое описание этих элементов в связи с их онтогенезом, впервые сделано было Tilney.

P. infundibularis, вообще говоря, соответствует промежуточной части,—p. intermedia, другой терминологии. Она окружает воронку и ее отросток со всех сторон, но у кролика и крысы автор отмечает сильную истонченность эпителиального слоя, покрывающего заднюю, дорзальную поверхность мозговой доли, а у курицы—полное отсутствие эпителиального слоя на этой поверхности. Более или менее узкий

Электронная библиотека (репозиторий)
Томского государственного университета

просвет—остаток бывшей полости кармана Rathke—отделяет p. infundibularis от p. distalis. Гистологически у всех исследованных видов p. infundibularis представлена тканью, весьма скудно васкуляризированной. Клетки располагаются в ней более или менее тесно, иногда (овца), неправильно извитыми тяжами; тенденция к образованию пузырьков, содержащих коллоид,—мала; такие пузырьки встречаются случайно у кошки, собаки и, еще реже, у кролика; их нет у овцы, крысы и курицы. Клетки слегка базофильны, клеточные тела довольно велики, ядра большей частью большие и пузырьковидные; случайные тонкостенные acini составлены низкими клетками. Наибольшее внимание автор уделяет p. tuberalis, при чем, кроме ряда сагиттальных и фронтальных изображений, дает и реконструированную им модель этой части. Эта часть имеет ближайшее отношение к eminentia saccularis. P. tuberalis прилежит снизу к eminentia, причем последняя лежит в ней, как одно блюдечко в другом Целость этой блюдцеобразной p. tuberalis нарушена отверстием в дне блюдечка, при чем через отверстие проходит воронка. Края этого отверстия представляют ни что иное, как переход в другую юкстаневральную часть, переход p. tuberalis в p. infundibularis. Автор раличает в своем описании часть, лежащую кпереди этого отверстия,—позади перекреста зрительных нервов, и часть лежащую кзади от отверстия—перед corpora mamillaria; обе эти части по сторонам отверстия соединяются друг с другом. Как мы видим, здесь можно провести аналогию с преждеописанными lobus chiasmaticus, l. praemamillaris и связью их друг с другом. Присутствие здесь на основании мозга позади chiasma железистой ткани макроскопически определяется на свежем мозге сероватой окраской этого участка. Боковые части изогнуты таким образом, что вполне одевают боковые свободные края eminentiae saccularis. Задняя, утолщенная часть,—дорзальная часть по Tilney (lobus praemamillaris прежних авторов), залегает в углу между воронкой и corpora mamillaria. P. tuberalis, как и вообще p. juxtaneuralis, находится в тесной связи с нервным веществом при помощи соединительно-тканных и нервных волокон.

Таков общий план строения p. tuberalis. В типичном виде он встречается у кошки и собаки; у остальных видов существуют лишь незначительные его видоизменения, но у всех p. tuberalis одевает вполне eminentia saccularis, т. е. область отхождения воронки от серого бугра.

История развития этой части, а также и p. infundibularis была приведена выше. Надо здесь же вспомнить, что вентральный отдел p. tuberalis онтогенетически формируется раньше всего. Дорзальный отдел (lobus praemamillaris) формируется в последних стадиях развития этой части, так как встреча и слияние processus tuberales позади воронки происходит позднее всего. Гистологически в этой области следует отметить прежде всего разницу у каждого вида в сравнении с его p. infundibularis. Как видно из краткого гистологического описания у Tilney, не занимающегося обобщением этих данных, в общем, здесь значительно более выражена тенденция к образованию коллоид содержащих пузырьков, чем в p. infundibularis. В то время, как у курицы, овцы, кролика и крысы количество этих пузырьков незначительно, а главную массу ткани составляют более или менее густые клеточные скопления, у собаки и кошки p. tuberalis состоит преимущественно из этих пузырьков, выстланных большей частью двумя рядами клеток. Клеточные тела у всех видов более или менее базо-

Электронная библиотека (репозиторий)
Томского государственного университета

фильны, выражены по величине различно; в общем, однако, у всех видов, за исключением кошки, автор говорит о скудном количестве протоплазмы. Ядра то велики и пузырьковидны (кошка, овца), то малы и компактны (собака, крыса). Кровоснабжение в этой области, по автору, несколько обильнее скудно снабженной у всех видов p. infundibularis; у кошки в этой области находятся многочисленные сосуды. Остановившись более или менее обстоятельно на описании p. tuberalis у вышеуказанных животных, автор не занимается вопросом о ней у человека. Дав рисунок с этой области у пятимесячного плода, он подчеркивает, что отношения вполне напоминают таковые же у взрослой собаки и кошки. Действительно, на сагиттальном срезе виден плоско прилежащий к дну третьего желудочка придаток мозга; в pars tuberalis различается и передняя часть (lobus chiasmaticus, вентроцефалическая часть по Tilney), и задняя (lobus praemamillaris, каудальная часть по автору). Давая затем второй рисунок, иллюстрирующий также схематически отношения у взрослого человека, автор говорит, что „изменения, которые появились у взрослого человека в большей своей части являются следствием вентрального смещения гипофиза*) в sella turcica. При сравнении рисунков бросается в глаза крайне любопытное, не комментированное в тексте обстоятельство: в связи с удлинением воронки на ее переднюю стенку сместилась почти вся передняя часть partis tuberalis,—lobus chiasmaticus; имеется, таким образом, смещение этой части на вытянувшуюся воронку. Заметим здесь же, что на этом рисунке показана l. praemamillaris в своем обычном положении у животных. Наконец, на нем же p. infundibularis окружает заднюю долю со всех сторон. Это является уже явной ошибкой, так как то обстоятельство, что эта часть (т. е. p. intermedia) у человека находится лишь спереди задней доли, между ней и передней, и не встречается на задней периферии задней доли—является общеизвестным.

Не касаясь многочисленных упоминаний об интересующей нас области у различных авторов, не занимающихся специально этим вопросом, постараемся резюмировать, что дают нам в совокупности вышеприведенные литературные данные.

После случайных упоминаний о существовании железистых продолжений вверх по воронке у Müller'a, Virchow'a, Luschka и Перемешко, Lothringer дает уже отчетливые указания на существование этих железистых продолжений у млекопитающих. Не будучи занят специально этим вопросом, открывая эти образования лишь на отделенных от мозга препаратах, автор, естественно, не дает границ их распространения. Тем не менее, он ясно указывает, что эти железистые комплексы охватывают воронку кругом, распространяются на серый бугор, где лежат не только спереди воронки, но и сзади нее—в receptaculum praemamillare; после указаний этого автора, что у кошки эти комплексы развиты наиболее сильно, неудивительно, что Staderini именно у кошки находит lobus praemamillaris. Не новым является после этого и описание Trauttmann'ом железистых продолжений на серый бугор у домашних животных. В вопросе о строении этой части между авторами сушествует значительное разногласие. Luschka считает ее продолжением передней доли, Перемешко скорее относит ее к мякотному слою, т. е. к p. intermedia; Lothringer считает ее продолжением обкладочной части (Umschlagstheil), т. е. области, переходной между перед-

*) То-есть смещения вниз.

Электронная библиотека (репозиторий)
Томского государственного университета

ней и промежуточной долями. Staderini относит ее к передней доле; Biedl приписывает ей строение partis intermediae, непосредственное продолжение которой кверху она, будто бы, представляет. Наконец, со времени описания Herring'a оказывается, что речь идет, в сущности, о какой то области, по строению отличающейся и от той, и от другой из спорных частей, об области, не похожей ни на переднюю долю, ни на p. intermedia. Эта индивидуальность в гистологическом строении подчеркивается Tilney. Этот последний автор описывает эту область, как онтогенетически самостоятельно возникающую из особого зачатка*). Все эти исследования привели к тому, что эта область выдвигается на сцену, как особый третий железистый отдел гипофиза, сверх ранее известных передней и промежуточных долей**).

Вышеприведенный литературный очерк указывает нам вместе с тем, что мы не имеем окончательно установившихся сведений об анатомии этой области у человека. С одной стороны, имеются указания старых авторов, что железистый слой простирается по воронке кверху на незначительном протяжении, не достигая, или лишь иногда достигая tuber cinereum. С другой стороны, Staderini, Tilney, не занимаясь, правда, специальными исследованиями у человека, высказывают предположение, что отношения здесь таковы же, как у животных, т. е. имеется и передний, и задний отделы partis tuberalis, и боковые их связи (lobus chiasmaticus, praemamillaris и соединения между ними). Наиболее подробные сведения, основанные на изучении анатомии гипофиза у человека, дает Erdheim. Занятый вопросом об опухолях этой области, он попутно изучает отросток передней доли („Forsatz" автора) по воронке, так как в нем локализированы кучки плоского эпителия—исходный пункт этих опухолей. Эти сведения, приведенные выше, представляются очень краткими, так как даны до известной степени попутно. В то же время они не отвечают на ряд вопросов, выдвинувшихся позднее. В 6-ти случаях из 70-ти Perna находит не только этот передний отросток, но и задний комплекс железистой ткани („prolungamento posteriore" автора). Tilney говорит уже о постоянном присутствии заднего отростка. При свете онто-и филогенетических данных, представленных этим автором, является интересным провести сравнение между анатомией этого отдела у человека и животных. Требуют пересмотра также краткие и противоречивые сведения, данные Erdheim'ом и Perna относительно строения этого отдела. Термин „p. tuberalis" вошел уже в жизнь. В доступном мне кратком реферате сообщения Biedl'я по вопросу о физиологии и патологии гипофиза на конгрессе терапевтов в 1922 г. имеются указания на p. tuberalis, как на

*) Напомним, что о развитии из двух особых отростков передней доли упомянул в более ранней работе Staderini.

**) Совсем особняком стоит описание Gentès, относящееся к „юкстаневральному листку" под последним автор разумеет, очевидно, p. intermedia, но анатомическое значение термина заставляет говорить и о p. tuberalis). Пользуясь методом Golgi, автор нашел, что этот листок, ограничивающий сзади полость гипофиза у собаки и кошки, построен из клеток нежелезистых. Клетки из ближайшего к полости, и среднего, и самого глубокого слоя посылают отростки, идущие через весь юкстаневральный листок. Клетки, таким образом, напоминают эпителий слуховых и обонятельных органов. Юкстаневральный листок, по другой работе этого же автора, весьма богат нервными волокнами; волокна эти не оканчиваются перед самым глубоким слоем, но проникают между его клетками. Наконец, в следующем исследовании автор, прослеживая эти волокна в их пробеге от свободной поверхности юкстаневрального листка, находит, что они доходят до серого бугра, где становятся интерцеребральными.

Электронная библиотека (репозиторий)
Томского государственного университета

функционирующий и важный железистый отдел гипофиза. В силу этих соображений мне представляется не лишним систематически проследить форму, величину, протяжение и строение этого отдела,—этой верхней части гипофизарной системы у человека.

Я остановился подробно на литературе вопроса о pars tuberalis в силу того обстоятельства, что задачей моего исследования явилось изучение этого железистого отдела у человека. Как уже говорилось выше, изучение иллюстраций, данных Tilney, хотя и не снабженных соответствующими комментариями в тексте, указало на существование в анатомии этой области у человека совершенно особых условий. Наряду с несомненными ошибками в схематизированных рисунках, последние устанавливают весьма важное обстоятельство—смещение у человека передней части p. tuberalis-l. chiasmatici на переднюю поверхность очень вытянувшейся у человека воронки. Следовало ожидать (как указывалось, Tilney этим вопросом специально не занимался), что у человека эта область железистой ткани по своему строению отличается от строения передней доли и промежуточной части p. infundibularis et distalis, по Tilney, хотя Erdheim отождествляет ее по строению с передней долей.

Говоря о железистой ткани на воронке и сером бугре у человека, мы будем иметь в виду, следовательно, обособленную гистологически и онтогенетически часть.

Весьма важным, по моему мнению, представляется то обстоятельство, что эта часть должна быть обособлена у человека и в третьем отношении,—в отношении ее топографии. Воронка придатка мозга входит в вещество придатка, пройдя через отверстие в диафрагме турецкого седла. Полость турецкого седла и заключенный в ней гипофиз можно рассматривать, как область в отношении хирургической анатомии обособленную. Этот взгляд оправдывается и условиями хирургического вмешательства, о чем я буду говорить дальше. С этой точки зрения вся железистая ткань, расположенная на воронке и на сером бугре, т. е. вне турецкого седла, может быть выделена в особый супраселлярный, надседловый железистый отдел.

Этот отдел, будучи юкстаневральным по положению, имеет ближайшее отношение к образованиям дна 3-го желудочка,—воронке и серому бугру.

Воронка, infundibulum*), представляет собой направленное книзу и кпереди коническое выпячивание серого бугра, верхушкой входящее в диафрагму турецкого седла, чтобы перейти потом в заднюю долю. Длина ее—5—7 мм., толщина 1,3—3,4 мм., хотя могут встретиться все переходы от длинных и тонких к коротким и толстым воронкам. Средний вес infundibuli Нарбут указывает в 0,012 гр. В главе об анатомии придатка мозга будет указано на отношение воронки к подпаутинному пространству. Воронка покрыта мягкой мозговой оболочкой, причем последняя очень нежна вверху и этим об'ясняется то обстоятельство (Łuschka), что воронка легче обрывается у своего верхнего, толстого конца, чем у нижнего, тонкого. Она несет в себе

*) Терминология здесь является несколько запутанной.
Tilney говорит об infundibulum, processus infundibuli и processus processus infundibuli, различая под этими понятиями выпячивание дна 3-го желудочка, отросток этого выпячивания и заднюю долю, в которую он переходит. Немецкие авторы употребляют термин Stiel—рукоятка. Я буду везде говорить о „воронке" гипофиза, выделяя, кроме того, область отхождения ее от серого бугра (корень воронки).

Электронная библиотека (репозиторий)
Томского государственного университета

на некотором протяжении полость—отросток полости 3-го желудочка (recessus infundibuli), за исключением редких случаев (Luschka) не достигающую до гипофиза. Полость расположена в центре воронки или несколько более сзади, отчего передняя ее стенка толще, чем задняя. Эпендима, выстилающая стенку полости, часто отсутствует в некоторых пунктах. В области отхождения воронки от серого бугра она бывает очень часто, но непостоянно, колбообразно вздутой, давая так наз. bulbus infundibuli. Воронка образована (если не говорить о железистых элементах на ней) рыхлой глией, бедной ядрами. Многие авторы указывают на богатство ее широкими лимфатическими щелями, а Edinger—на существование в ее нижнем отделе широких периваскулярных пространств. Описывается богатство ее нервными волокнами (Gemelli), по одним авторам (Нарбут), связующими лишь верхнюю часть воронки с серым бугром, по другим (Gentés, Pirone), идущими через всю воронку от элементов промежуточной части в придатке мозга до нервных клеток серого бугра.

Подробное описание серого бугра принадлежит Retzius'y. Все серое дно промежуточного мозга, простирающееся от corpora mamillaria до lamina terminalis, имеет в длину 10—12 м.м. Идя спереди назад, мы встречаем здесь вслед за lamina terminalis перекрест зрительных нервов—chiasma, затем узкую площадку, по Retzius'y, отделяющую перекрест от bulbus infundibuli. За последним идет описанное Retzius'ом возвышение—eminentia saccularis, за коим располагаются corpora mamillaria. Боковые стороны серого бугра по сторонам и несколько спереди eminentiae заняты также двумя круглыми возвышениями—eminentiae laterales hypencephali. На плодах различного возраста Retzius нашел возвышение—eminentia saccularis—спереди сосковидных тел, примыкающее к ним, как листок трилистника, и отпускающее узкий зубчик кзади между этими телами, широкие крылья в стороны и более широкий и короткий отросток кпереди. Такие же отношения были найдены на любом мозге, хотя и в различной степени выраженности *). Вариации в форме eminentiae существуют и у плода и, еще более, у взрослых, что мог проследить Retzius на 100 эмбрионах и 50 взрослых. В богато иллюстрированном атласе он дает многие из встреченных им вариантов. Изучая текст и эти рисунки, я нигде не мог встретить указаний на существование непосредственной связи между eminentia saccularis и корнем воронки.

„Кпереди от eminentia—описывает Retzius—находится рукоятка гипофиза (Hypophysisstiel), в норме после перетяжки. Рукоятка образует округлое расширение, своего рода bulbus, после чего снова суживается. Эти, у плода обычные, отношения, часто становятся неясными при дальнейшем развитии. Очень часто от переднего края eminentiae saccularis к рукоятке гипофиза тянется валик и соединяется с рукояткой".

Я привел дословно описание Retzius'а ввиду того, что встретил несколько противоречивые указания у авторов относительно eminentia

*) Описание Retzius'а повлекло целый ряд работ по исследованию eminentiae saccularis. Retzius высказал предположение, что eminentia является образованием, аналогичным т. наз. сосудистому мешку—saccus vasculosus—рыб, представляя собой рудимент этого образования у человека. Исследования Perna, Staderini, Haller'a, Gentés и других указывают, что eminentia saccularis у человека представляет собой лишь утолщение дна 3-го желудочка, несущее в себе иногда отдельное ядро. Гомологии с Saccus vasculosus, рано исчезающим в ряду позвоночных, проводить, по этим авторам, нельзя.

Электронная библиотека (репозиторий)
Томского государственного университета

saccularis и места отхождения воронки. Под eminentia Perna понимал возвышение на задней стороне bulbi infundibuli. Tilney разумел у исследованных им животных под eminentia срединное возвышение серого бугра, причем от наиболее выпуклой части возвышения отходит воронка. Между тем, по Retzius'y, eminentia и область отхождения воронки представляют две, хотя и близ расположенные, но все же различные части серого бугра. В типических случаях воронка отходит от серого бугра кпереди от eminentia, часто даже отделена перетяжкой. Впечатление связи между этими возвышениями получается при наличии широкого отростка, отходящего от eminentia вперед к корню воронки (pediculus eminentiae saccularis—Retzius'a). Придерживаясь точного описания серого бугра у человека, сделанного Retzius'ом, я, не вводя термин eminentia saccularis, буду в силу вышесказанного говорить об области отхождения воронки от серого бугра, или о корне воронки, разумея под eminentia saccularis расположенное более кзади и обособленное у человека образование*). С этим согласуются и мои наблюдения, по которым eminentia saccularis лежала обособленно позади infundibuli.

Для исследования железистых продолжений гипофиза кверху мною при извлечении мозга воронка пересекалась возможно ближе к гипофизу—близ своего прохождения через диафрагму турецкого седла. Само извлечение производилось с возможной осторожностью: целость поверхностного листка паутинной оболочки гарантировала сохранение на основании мозга интересующих нас железистых отростков. На вынутом мозге воронка располагалась горизонтально, своим нижним свободным концом подходя к перекресту зрительных нервов. В таком положении она и фиксировалась.

При фронтальном направлении срезов через основание мозга лежащая таким образом воронка перерезалась почти поперечно к ее длиннику, серый же бугор разлагался на серию фронтальных срезов. Этим, во-первых, достигалось то, что не упускалось никаких железистых частей ни на воронке, ни на сером бугре. Во-вторых, это направление срезов оказалось весьма выгодным еще и в другом отношении. При довольно сложном направлении железистых отростков они наиболее удобно прослеживаются при сечении, перпендикулярном к их длиннику. Таким направлением и для железистого слоя воронки и для железистых отростков на сером бугре является как раз указанное фронтальное сериальное сечение при горизонтально фиксированной воронке. Основание 3-го желудочка с лежащей на нем воронкой вырезывалось в виде кусочка четырехугольной формы до перекреста спереди, полюсов височных долей по сторонам и до сосковидных тел кзади. Мозговое вещество впоследствии обрезалось до слоя толщиной в 2—$2^1/_2$ м.м. При наметившихся анатомических отношениях кусочек впоследствии брался уменьшенным в размерах. Для изучения области перехода железистого слоя воронки в переднюю долю проводились также серии сагиттальных срезов через дно 3-го желудочка, воронку и придаток мозга. При извлечении мозга дно 3-го желудочка оставлялось при этом на основании черепа, а затем весь кусочек брался en masse, с костным вместилищем придатка мозга. Эти срезы давали хорошие

*) Rauber в анатомии этой области таким же образом понимает описание Retzius'a: „под названием eminentia saccularis Ретциус указывает в человеческом мозге образование, имеющееся между corpora mamillaria и корнем infundibuli".

Электронная библиотека (репозиторий)
Томского государственного университета

картины для слоя, расположенного на передней стенке воронки, расположение же отростков на сером бугре при них прослеживать было трудно.

Фиксация производилась или 10% раствором формалина, или смесью сулемы, двухромовокислого калия и формалина (жидкость Helly); последний фиксатор дал значительно лучшие результаты. После проведения через спирты восходящей крепости кусочек заливался в параффин или целлоидин и разлагался на серии срезов от перекреста зрительных нервов до сосковидных тел. В дальнейшем соответственно задней границе железистой ткани на сером бугре, срезы не доходили до corpora mamillaria на значительном протяжении. В виду однообразия получаемых данных, исследование полной серии срезов заменено было изучением срезов из этой серии с определенными промежутками („Stufenserienschnitte"); при этом все же тщательно изучалась область деления железистой ткани и проксимальная ее граница. Окраска срезов производилась по v-Gieson'у, гематоксилин-эозином, железным гематоксилином по Heidenhain'у и по Mallory. Для определения характера сосудов применялась окраска на эластические волокна по Weigert'у. Исследовано 24 трупа в возрасте от 28 дней до 60 лет.

Прослеживая распространение железистой ткани снизу вверх, от перехода воронки в гипофиз до отхождения ее от серого бугра, мы подразделим воронку на 2 отдела—дистальный, ближайший к гипофизу, и проксимальный, ближайший к tuber cinereum. Сделав это для удобства описания, должно оговориться, что переход от одного отдела к другому является совершенно постепенным и незаметным на серии поперечных срезов. В силу этого и размеры, которые будут даны для анатомических образований каждого отдела, являются средними величинами, постепенно переходящими одна в другую.

В дистальном отделе к воронке, не несущей еще в этом отделе полости, железистая ткань примыкает в виде значительного комплекса, достигающего в ширину до $^1/_6$—$^1/_4$ диаметра воронки. Железистый слой имеет здесь форму полумесяца с широкой средней частью и узкими заостренными рогами (в поперечном сечении). (Рис. 7). Полумесяц расположен таким образом, что его наиболее широкая часть прилежит к воронке спереди, рога же заканчиваются на задней поверхности воронки. Участок на задней поверхности, не покрытый железистой тканью, весьма мал, рога полумесяца почти соприкасаются. В двух случаях я наблюдал их соприкосновение и, таким образом, воронка оказалась заключенной в кольце железистой ткани, более широком на передней стороне и узком—на задней. Реже рога полумесяца не сходятся на более значительном протяжении, как, например, $^1/_3$—$^1/_2$ окружности. Часто форма полумесяца является несколько нарушенной тем, что боковые части его оказываются резко уголщенными, самая же передняя часть несколько перетянута. В местах наибольшего скопления—широкие части полумесяца—ширина слоя железистой ткани достигает 0,3—0,35 м.м., суживаясь вдвое на узких местах (0,15—0,2 м.м.) и быстро сходя на нет к участку, не покрытому железистой тканью, на дорзальной поверхности воронки.

В проксимальном отделе воронка, значительно увеличившаяся на поперечном разрезе и несущая в себе нижний конец recessus infundibuli, также имеет на себе железистый слой. Последний располагается также на передней и боковых поверхностях. Степень захождения его на заднюю поверхность значительно варьирует, при чем наблюдается иногда почти полное облегание воронки, как в дистальном отделе.

Электронная библиотека (репозиторий)
Томского государственного университета

Чаще, однако, значительный участок на дорзальной поверхности остается не покрытым железистой тканью. Иногда не покрытой оказывается $^1/_2$ окружности воронки. Весь железистый слой равномерно суживается, и таким образом полумесяц дистального отдела сменяется здесь равномерно узким кольцом, незамкнутым в указанных пределах, к которым оно сходит на нет. Кольцо немного утолщено на передней стороне. Ширина железистого слоя колеблется в пределах 0,1—0,2 мм. В этом же отделе по мере приближения к серому бугру часто наблюдается утолщение боковых сторон кольца за счет сужения его передней части. В этом надо видеть начинающееся еще на этом уровне расхождение железистой ткани на *2* отростка, что, как правило, имеет место в еще более проксимальных отделах.

Кроме того, на незначительном протяжении от угла, образованного передней стенкой воронки и серым бугром, на этой передней стенке наблюдается утолщение железистой ткани; при внимательном изучении этого утолщения оказывается, что здесь имеются 2 слоя железистой ткани, разделенные соединительно-тканной прослойкой. Выше эти 2 слоя сливаются в один и таким образом видно, что здесь имеет место на небольшом протяжении загиб слоя железистой ткани кпереди, при чем загнутый участок удваивает собой вентральный слой воронки. При сагиттальных срезах этот загиб прослеживается довольно отчетливо, при чем на первый взгляд имеется лишь утолщение слоя железистой ткани на передней стороне воронки. Вся область этого перегиба лежит несколько ниже угла между воронкой и бугром и, таким образом, перегнутый слой не соприкасается с planum postchiasmaticum. Таким образом, у человека отсутствует lobus chiasmaticus животных, если разуметь под этой долей скопление железистой ткани на сером бугре позади перекреста зрительных нервов. Указанный перегиб железистой ткани является лишь остатком lobus chiasmatici в тесном смысле этого слова. Толщина дублированного железистого слоя достигает до 0,3—0,4 м.м.

При принятом мной фронтальном направлении срезов, почти поперечно перерезанная воронка лежит вначале отдельно от серого бугра (описанные дистальный и проксимальный отделы ее). На дальнейших срезах наблюдается переход вещества воронки в вещество серого бугра. Сначала воронка и tuber соединены лишь мягкой м зговой оболочкой. Затем появляется узкий мостик глии, все более и более расширяющийся. В дальнейшем воронку сменяет полукруглый выступ широким основанием сидящий на сером бугре. По направлению кзади этот выступ все более и более сглаживается. В то время, как при указанном направлении срезов место перехода вентральной стенки воронки в серый бугор представляется очень ясным, место перехода дорзальной ее стенки является сглаженным (область перетяжки, указанной Retzius'ом). В моих исследованиях область между переходом вентральной и дорзальной стенок воронки в бугор, иными словами, область отхождения воронки от серого бугра определялась наличностью указанного выступа, вначале грибовидного, сидящего на суженной ножке, затем прилегающего более широким основанием и далее кзади сходящего на нет. Остается обыкновенно лишь низкий срединный валик, идущий кзади по направлению к eminentia saccularis и, очевидно, идентичный с передним отростком eminentiae, образованием, впрочем, по Retzius'у, изменчивым по форме. По сторонам этого валика мягкая мозговая оболочка треугольно утолщена, образуя рыхловолокнистое скопленне.

Электронная библиотека (репозиторий)
Томского государственного университета

В описываемом отделе железистая ткань имеется уже в виде двух отростков, представляющих разделившийся вентральный слой воронки. Деление это имеет место вблизи перехода передней стенки воронки в бугор.

В большинстве случаев еще до перехода мягкой мозговой оболочки воронки на серый бугор вентральный слой железистой ткани на воронке перешнуровывается посередине, так что образуются два скопления железистой ткани, лежащие на переднебоковой стороне воронки каждое. Реже это расхождение имеет место уже на уровне перехода мягкой мозговой оболочки воронки на серый бугор.

Таким образом, на уровне перехода передней стенки воронки в бугор, железистый слой ее делится на 2 отростка. В дальнейшем мы рассмотрим положение, которое занимают эти отростки по отношению к описанному полукруглому выступу, обозначающему место отхождения воронки от серого бугра.

Сформировавшиеся отростки железистой ткани имеют на фронтальных срезах характерную форму 2-х серпов, почему в дальнейшем о них и говорится, как о железистых серпах. В области bulbi infundibuli появляется уже полость 3-х, затем 5-тиугольной формы, выстланная эпендимой. Далее кзади эта полость сливается со щелевидной полостью 3-го желудочка. Железистые серпы облегают боковые стороны корня воронки таким образом, что утолщенная их часть залегает на границе с серым бугром, а острые окончания идут навстречу друг другу, оставляя непокрытыми срединные части корня воронки. (Рис. 8.). Иногда утолщение резко выражено и обособлено; серпы по форме приближаются к запятым, так же располагающимся. В то время, как такое залегание железистой ткани я нашел во всех исследованных мною случаях, мною ни разу не было найдено слияния серпов между собой, т. е. полное облегание корня воронки. От четверти до половины окружности на задней поверхности корня воронки оставалось непокрытым железистой тканью. Такое положение железистые серпы сохраняют на всем протяжении корня воронки. Сами серпы при этом более или менее быстро, но равномерно уменьшаются в величине, меняется и их строение, о чем я скажу ниже. Серпы наиболее выражены вскоре после расхождения; в этом пункте они в наиболее широкой своей части, прилегающей к серому бугру, имеют около 0,2 мм. в ширину; тонкая их часть на боковых сторонах корня воронки имеет до 0,1 мм. В середине протяжения корня воронки серпы в толстой своей части имеют 0,1—0,15 мм. ширины, не достигая 0,1 мм. в тонких частях.

Выше уже говорилось, что за возвышением, обозначающим корень воронки, следует медиальный валик, продолжающийся кзади, к corpora mamillaria. Здесь же оканчивается и интересующая нас ткань, причем граница эта варьирует в небольших пределах. Если в некоторых случаях при начале этого валика железистой ткани уже нет, то в других отдельные скопления клеток и даже отдельные железистые клетки встречаются по сторонам этого валика в рыхловолокнистом утолщении мягкой мозговой оболочки. Это утолщение сменяет собой по протяжению область прежнего залегания железистых серпов. Для нас важно запомнить, что по обоим сторонам области отхождения воронки от серого бугра, по обоим сторонам „emi entiae saccularis“ (если придерживаться терминологии Perna и др.) имеются 2 характерные по своей форме отростка железистой ткани, облегающие эти сто-

Электронная библиотека (репозиторий)
Томского государственного университета

роны, но не смыкающиеся на задней стороне воронки, т. е. сзади „eminentiae".

Переходя к описанию строения железистой ткани, следует прежде всего отметить, что ткань эта на всем своем протяжении залегает в толще мягкой мозговой оболочки тех нервных образований, к которым железистая ткань прилежит. Соответственно этому вентральный полумесяц воронки залегает как бы в удвоении piae передней поверхности воронки. На уровне железистых серпов мягкая мозговая оболочка при переходе с серого бугра на корень воронки раздваивается, причем один листок покрывает нервную ткань, а другой—железистую, оказывающуюся, таким образом, также в толще piae; наконец, проксимальное окончание железистой ткани в виде небольших кучек и единичных клеток залегает опять-таки среди рыхловолокнистого утолщения мягкой мозговой оболочки по сторонам срединного валика. Соединительная ткань piae является стромой для железистых элементов, внедряясь в виде сосудонесущих перекладин между группами железистых клеток. Наконец, от этой же соединительной ткани отходят вглубь глии отростки, несущие сосуды. Эти отростки особенно выражены в дистальных частях воронки, несколько уменьшаясь к проксимальным отделам и в области корня воронки. Отростки, широкие у места отхождения, идут по радиальным направлениям, давая в глию все более тонкие ответвления. Отходя от pia по всей периферии воронки, они в наибольшем количестве отходят от области залегания наиболее широких частей железистой ткани. Некоторые из этих перекладин довольно постоянны, встречаясь на значительном количестве срезов. То обстоятельство, что железистая ткань залегает в толще мягкой мозговой оболочки, дающей для нее строму и отпускающей отростки в глиозное вещество, особенно ясно выступает при окраске по v-Gieson'y, когда все элементы стромы приобретают характерный для соединительной ткани при этой окраске розовато-красный цвет. Хорошие результаты дает и окраска по Mallory, где вся соединительная ткань piae приобретает интенсивно синий цвет, в противоположность слаборозовой рыхлой глие. При окраске гематоксилин-эозином и при однотонной окраске железным гематоксилином по Heidenhain'y эти отношения не так рельефны.

Железистая ткань имеет, в общем, ячеистое строение. Ячейки эти—самой различной формы, круглой, овальной, иногда имеют вид изогнутых тяжей. Величина их колеблется в широких пределах при принятом направлении срезов. Наиболее крупные ячейки встречаются в местах наибольшего скопления железистой ткани. Соответственно величине ячеек колеблется и число в них клеток. В ячейках малой и средней величины встречается от 5 до 15 клеток. Границы ячеек при указанных окрасках обрисовываются очень ясно соединительнотканными прослойками и залегающими в них сосудами. Общий характер строения ткани заметно меняется в зависимости от того, идет ли речь о пунктах ее наибольшего скопления, или о ее окончаниях. На поперечных срезах воронки в широких пунктах полумесяца железистых элементов много, ячейки крупны и тесно прилежат друг к другу, прослойки соединительной ткани между ними сравнительно узки; на том же срезе, однако, по мере приближения к острым окончаниям рогов, заходящих на дорзальную поверхность воронки, ячейки заметно уменьшаются и все более раздвигаются соединительной тканью, залегая более или менее изолированно. Наконец, у окончания рогов в слое сое-

Электронная библиотека (репозиторий)
Томского государственного университета

динительной ткани piae можно встретить кучки из четырех, двух клеток и даже единичные клетки, одиночно лежащие в соединительной ткани. В области серпов можно наблюдать такие же отношения при переходе от широкой части серпа к узкой. В одном случае мне встретились раскинутые изолированные кучки из 3—5 клеток между острыми концами рогов, на задней стороне корня воронки, где железистого слоя как такового, уже не было. Одиночные кучки клеток и клетки у острых окончаний полумесяца и серпов делают границы последних неясными. Аналогичные изменения в строении ткани наблюдаются, если переходить от дистально расположенных отделов железистой ткани на воронке к более проксимальным, расположенным на сером бугре,— от полумесяца воронки к серпам. При этом железистые элементы все более раздвигаются друг от друга, а соединительная ткань между ячейками становится все обильнее. На уровне расхождения серпов, например, межуточной ткани значительно больше, чем на воронке. Все же до уровня середины протяжения серпов железистая ткань имеет компактное строение. Если эта компактная ткань на поперечных срезах представляется составленной указанного рода ячейками, то на продольных сагиттальных срезах мы видим в вентральном слое воронки длинные продольно перерезанные тяжи, что вполне согласуется с продольным ходом отграничивающих эти тяжи кровеносных сосудов. По направлению кзади от середины протяжения серпов количество железистых элементов в них быстро уменьшается, эти элементы все более и более замещаются соединительной тканью, и железистые серпы, как таковые, исчезают у заднего конца корня воронки. Но отдельные ячейки и единичные железистые клетки встречаются еще на некотором протяжении (иногда порядочном) кзади, к согрога mamillaria, в толще указанного рыхловолокнистого утолщения piae по сторонам срединного валика.

Имея дело с трупным материалом, обработанным простыми методами, желая главным образом дать топографию данного железистого отдела, я привожу в дальнейшем весьма краткое, не претендующее на точность, описание составных элементов железистой ткани. Интересующие нас клетки имеют вид эпителиальных, обладая сравнительно ясными границами, большим клеточным телом и большим пузырьковидным ядром. Имея дело с материалом, фиксированным формалином, я на своих первых препаратах получал 2 рода ядер в железистой ткани: крупные, пузырьковидные, со сравнительно ясной ядерной структурой и маленькие, круглые, густо закрашивающиеся. Об'екты, фиксированные смесью сулемы, двухромовокислого калия и формалина, дали, однако, совершенно однородные пузырьковидного типа ядра, вследствие чего присутствие темных, густо закрашивающихся маленьких ядер на первых об'ектах, всего вероятнее, следует считать артефактом. Ядра, таким образом, пузырьковидны, хроматиновая субстанция имеет вид рассеянных зернышек; при окраске по Heidenhain'у в них резко выступает ядрышко Клеточные тела велики, большей частью кубической формы; поперечник клеток достигает в среднем 15—20 η. Границы клеток, не особенно ясные при окраске гематоксилином-эозином и пикрофуксином по v.—Gieson'у, отчетливы на об ектах, окрашенных по Mallory и, в особенности, по Heidenhain'у. Протоплазма нежно зерниста и принимает в общем фоновую окраску (желтую при окрашивании пикрофуксином, слабо розовую при обработке гематоксилин-эозином, голубовато синюю при

Электронная библиотека (репозиторий)
Томского государственного университета

окраске по Mallory, синевато-стальную от железного гематоксилина Heidenhain'a). При упомянутых методах фиксации и окраски трупного материала дальнейших подробностей строения уловить не удается.

В дистальной части воронки наблюдается, что в состав описанных железистых ячеек частично входят типичные эозинофильные клетки передней доли придатка мозга. Попадаясь в единичном числе, они все чаще встречаются по мере приближения к передней доле гипофиза. Это хорошо прослеживается на сагиттальных срезах, где видно, что хромофильные элементы передней доли лишь на незначительном протяжении заходят на дистальный отдел воронки, сменяясь уже в среднем ее отделе вышеописанными железистыми элементами.

Не занимаясь специально этим вопросом, я встречал на своих препаратах группы клеток плоского эпителия, исходя из наличия которых построил свою теорию Erdheim. Если вспомнить из истории развития верхней части гипофизарной системы то обстоятельство, что processus tuberales растут из той же области кармана Rathke, к которой прикрепляется гипофизарный ход, то происхождение этих клеток станет понятным. При этом не приходится прибегать к сложной и опровергаемой Tourneux теории Erdheim'a о перемещении области прикрепления этого хода с нижней поверхности гипофиза на planum postchiasmaticum.

На всем протяжении железистой ткани, на воронке и в железистых серпах серого бугра, встречаются коллоидные глыбки,—гомогенные круглые образования в центре железистых ячеек, окрашивающиеся большей частью в основной тон препарата (фоновая окраска). Количество этого коллоида весьма различно. Иногда на одном срезе он встречается в 2-х, 3-х ячейках, иногда значительно чаще. Стенка ячеек, заключающих коллоид, состоит большей частью из одного ряда описанных клеток, иногда же глыбки встречаются в центре более массивного скопления железистых клеток. Глыбки весьма различной величины, от красного кровяного шарика до образования в 5--6 раз больших.

Встречаясь, как говорилось, во всех отделах, эти глыбки чаще наблюдаются в компактных скоплениях железистой ткани. Я их видел и в изолированно лежащих среди соединительной ткани ячейках на острых рогах полумесяца и серпов; они встречаются и вплоть до проксимальных окончаний железистой ткани, где единичные группы в 4—5 клеток, лежащие среди рыхловолокнистой соединительной ткани, также заключают в себе коллоидные глыбки. На одном об'екте я встретил очень большое количество глыбок самой различной величины в просвете сосудов железистой ткани и глии. При окраске по Mallory оказалось, однако, что эти глыбки красятся в оранжево-желтый цвет, в то время как интерфолликулярные глыбки коллоида сохраняли голубоватосинюю окраску. Это обстоятельство в связи с тем, что на последующих об'ектах мне ни разу не встретились такие внутрисосудистые глыбки, заставляет с уверенностью предполагать, что дело шло об артефакте, явившемся в результате распада, слияния и гомогенизации кровяных элементов. Проследить пути следования коллоида на трупном материале, которым я пользовался, возможным не представлялось. На продольных срезах те же коллоидные глыбки попадались среди продольно расположенных клеточных тяжей.

На всем протяжении железистая ткань обильно снабжена сосудами. Последние вступают именно в пункты наибольшего скопления

Электронная библиотека (репозиторий)
Томского государственного университета

железистой ткани; на воронке это имеет место в широкой части железистого полумесяца, на сером бугре—в толстой части боковых серпов; в этих пунктах всегда есть сравнительно большое количество артериальных просветов, которые здесь же дают ветви, пронизывающие соединительно-тканные перекладины между железистыми элементами.

Pars tuberalis у исследованных им животных Tilney описывает, как образование, в форме блюдечка, прилежащее снизу к области отхождения воронки (eminentia saccularis по автору). Описывая составные части этого блюдечка, он тем самым обобщает указания прежних авторов на существование lobi chiasmatici, praemamillaris и боковых связей между ними. Не занимаясь этим вопросом у человека, Tilney дает 2 схематических рисунка сагиттальных разрезов у плода и у взрослого об'екта. При этом он указывает, что у плода отношения вполне идентичны с таковыми у исследованных им животных, а у взрослого изменения претерпел, как видно из его рисунка, lobus chiasmaticus, сместившийся вниз по вытянувшейся воронке. Мои исследования позволяют мне подтвердить этот априорный вывод автора, в значительной степени, однако, его дополнив. При вытянутой в длину воронке весь железистый слой (в форме полумесяца в поперечном сечении), на ней расположенный, представляет сместившийся lobus chiasmaticus. Мало того, у человека мы имеем как бы рудимент lobi chiasmatici и в том смысле, как мы разумеем последний у животных. Я говорю о загибе железистого слоя воронки близ серого бугра. Железистый слой здесь утолщается и на незначительном протяжении перегибается кпереди, удваивая собой такой же слой воронки. Я полагаю, что ни чем иным, как процессом энергичного смещения на воронку, следует об'яснить, что и место этого перегиба, и самый перегнутый слой как бы оторваны книзу от planum postchiasmaticum, а не лежат на последнем, как у животных. Далее, если мы вспомним, имеются 2 отростка железистой ткани, по протяжению связанных с передним слоем воронки и имеющих на поперечном срезе форму серпов. В тех 6-ти случаях из 70-ти, о которых упомянул Perna, имело место скопление железистой ткани на задней стороне корня воронки. В норме этого скопления нет, я его не встретил ни в одном из исследованных мною случаев. У человека отсутствует, таким образом, lobus praemamillaris. Не встретив этого скопления сзади воронки у детей, я должен, однако, оговориться, что совсем не отрицаю возможности его присутствия в некоторых случаях, тем более, что на частое присутствие железистой ткани позади воронки у плода и новорожденного указывают Tilney, Perna, Staderini. В норме, однако, очевидно, имеются такие отношения, что отростки железистой ткани, облегающие боковые стороны места отхождения воронки от серого бугра, сзади ее не сомкнуты, а оканчиваются, постепенно истончаясь, по сторонам от срединной линии. Не смыкается железистая ткань и на задней поверхности воронки. Отсюда—характерная форма вентрального полумесяца железистой ткани на воронке и серповидных боковых продолжений ее в области отхождения воронки от серого бугра.

Весьма интересно осветить эти отношения у человека с точки зрения эмбриологии этого отдела. 2 отростка (processus tuberales Tilney), формирующие верхнюю часть гипофизарной системы (pars tuberalis), возникают по сторонам eminentiae saccularis (т. е. области отхождения воронки), в желобке между ней и серым бугром. И вот, наиболее выраженную утолщенную часть серпов у человека мы находим в выемке

Электронная библиотека (репозиторий)
Томского государственного университета

между воронкой и серым бугром. Processus tuberales в своем росте кпереди встречаются впереди воронки друг с другом и формируют lobus chiasmaticus. И у человека боковые серпы, которые мы должны считать по истории развития первичными образованиями, анатомически непрерывно переходят в железистый слой впереди воронки, и только здесь начинается значительное отклонение в положении lobi chiasmatici в связи с упомянутым смещением последнего. Последним моментом в истории развития partis tuberalis является смыкание растущих кзади processus tuberales и образование lobi praemamillaris. Этот рост кзади имеет, очевидно, место и у человека, так как боковые железистые отростки облегают по сторонам всю область отхождения воронки. Но кзади отростки быстро истончаются, и соединения их позади воронки я не нашел. Результатов этого последнего момента в истории развития верхней части гипофизарной системы мы, таким образом, в норме не находим. Я должен сказать, что делать все эти выводы, не имея непосредственных наблюдений из эмбриологии верхней части гипофизарной системы у человека, можно, конечно, лишь с оговоркой, но аналогия с животными, как видно, напрашивается здесь сама собой. При этом следует оставить в стороне решение вопроса, имеет ли место несмыкание processus tuberales позади воронки, или, напротив, уже сомкнувшиеся отростки впоследствии отделяются друг от друга в результате усиленного роста воронки; наблюдения, указывающие, что у человеческого плода имеются такие же отношения, как у животных, т. е. существует lobus praemamillaris, говорят скорее в пользу последнего предположения.

В своей работе Tilney вслед за Herring'ом подчеркнул различие в гистологическом строении partis tuberalis по сравнению с p. infundibubaris и distalis терминологии автора, т. е. передней и промежуточной доли другой терминологии. Как видно из очень краткого гистологического описания, строение p. tuberalis et infundibularis так варьирует у исследованных им видов, что и различия эти можно проводить лишь для каждого из них по отдельности. Клетки p. tuberalis обнаруживают несколько большую тенденцию образовывать пузырьки—acini, чем это имеет место в p. infundibularis, где эти пузырьки лишь изредка встречаются у кошки, собаки и кролика. Состоя исключительно из описываемых пузырьков у собаки и кошки, p. tuberalis дает их все меньше и меньше у других исследованных автором видов. Клеточные тела у элементов p. tuberalis обычно малы по сравнению с таковыми p. infundibularis, но и в этом отношении существует исключение, и у кошки автор находит в общем обильно снабженные протоплазмой клетки в p. tuberalis. Еще меньший критерий дает характер ядер, которые даже в одной и той же ткани определенного животного построены различно и, судя по рисункам автора, представляются то пузырьковидными, то компактными.

У человека, насколько я могу судить на основании доступного мне трупного материала, в верхней части гипофизарной системы речь идет о ткани, построенной сравнительно однообразно. Имеются продольно расположенные клеточные тяжи, в поперечном сечении часто дающие клеточные пузырьки с коллоидом. Здесь нет эозинофильных и базофильных клеток и, если принять деление элементов гипофиза на эозинофильные, базофильные и хромофобные, то клетки этой части,

Электронная библиотека (репозиторий)
Томского государственного университета

несомненно, стоят ближе к хромофобным. История развития придатка мозга показывает нам, что в лице главных клеток и клеток промежуточной доли мы имеем, в сущности, наименее дифференцированные элементы гипофизарной системы, элементы, наименее отошедшие от первоначальной клетки, входившей в состав гипофизарного мешочка. Большинство авторов видит в главных клетках тот matrix, из которого возникают хромофильные элементы. Возникновение промежуточной доли из задней стенки кармана Rathke, подвергающейся наименьшим изменениям и усложнениям, не подлежит сомнению. Напомним здесь же, что и нижняя часть гипофизарной системы—глоточный гипофиз—образуется из значительно отстающей в развитии нижней части гипофизарного хода. И глоточный гипофиз в большей своей части составлен хромофобными элементами, наиболее приближаясь (Pende) по своему строению к p. intermedia. История развития верхней части гипофизарной системы у животных показывает нам, что и она возникает сравнительно поздно из стенки гипофизарного мешочка; и у животных, и у человека в ней не встречается (за исключением области перехода ее в переднюю долю) типичных эозинофильных и базофильных клеток.

В совокупности все эти данные показывают нам, что верхняя часть гипофизарной системы у человека построена из наименее дифференцированных элементов этой системы. Если вспомнить теорию проф. Часовникова, по которой именно этим недифференцированным элементам приписывается способность продуцировать коллоид, если вспомнить, что частое присутствие коллоид содержащих пузырьков свойственно и промежуточной части и глоточному гипофизу человека и что, наконец, коллоид в центре клеточных групп так часто встречается в этой верхней части гипофизарной системы, то сходство еще более бросится в глаза. Вспомним при этом же, что присутствие плоскоэпителиальных клеточных групп свойственно и глоточному гипофизу, и верхней части гипофизарной системы.

С другой стороны, клетки этой части отнюдь не сходны с главными клетками передней доли, обладая значительно бо́льшими размерами, большим, хорошо сохраняющимся при обычных методах фиксации, клеточным телом. Промежуточная доля представляет собой у человека сравнительно небольшое скопление клеточных пузырьков, сосредоточенное главным образом в средних отделах гипофиза; степень развития, количество и величина пузырьков, вид выстилающих их клеток—все это подвержено большим колебаниям. Представляясь однородной по своему строению, составляясь постоянного вида клетками, интересующая нас область является, несомненно, более развитой у человека.

Мне кажется, что здесь же следует принять во внимание, что ткань ее у животных весьма напоминает ту ткань, которая развивалась в культе воронки после экспериментальных экстирпаций (вышеприведенные опыты Vassale et Sacchi, Gemelli и др.). Гипофизарная система возмещает выпадение органа образованием недифференцированного типа гипофизарной ткани (хромофобные клетки, формирующие коллоидсодержащие пузырьки). К этому же типу ткани приближается и верхняя часть гипофизарной системы. Явления гиперфункции этого отдела при частичной гипофизектомии наблюдали Cushing и Goetsch. С этой точки зрения было бы весьма интересно проследить состояние этой ткани после гипофизектомии на соответствующем секционном материале на человеке. Не менее важно было бы проследить возможные

Электронная библиотека (репозиторий)
Томского государственного университета

компенсаторные изменения в величине и строении этой ткани при повреждении самого придатка мозга патологическими процессами (опухоли, разлитые воспалительные изменения).

Мы здесь подошли к тому обстоятельству, которое заставляет выделить у человека верхнюю часть гипофизарной системы в топографически обособленный отдел—в надседловую часть. У животных воронка обладает малой длиной. На тесном пространстве здесь сосредоточены и верхнее окончание передней доли, и граница между p. tuberalis et infundibularis. И гипофиз, и его железистое продолжение кверху более или менее тесно прилежат к основанию мозга. Отсюда понятно, почему при эксперименте так остро встал вопрос о так называемой тотальной экстирпации гипофиза. Имея дело с новообразованиями гипофиза, практическая хирургия с момента своего вмешательства в эту область у человека должна была стремиться к полному удалению измененного органа и почти добилась этого удаления, если понимать под гипофизом образование, заключенное в полости турецкого седла. Этим самым она вставала в, казалось бы, непримиримое противоречие с данными экспериментальной физиологии, провозгласившей в лице значительной части исследователей жизненную важность органа. Надо сразу же сказать, что практическая хирургия в этом вопросе оказалась тем „победителем, которого не судят", в доказательство чего могла бы указать физиологам на ряд удачно протекших случаев с основательным удалением содержимого турецкого седла. И тем не менее, необоснованность теоретической позиции хирурга в этом вопросе была на лицо, часто выдвигая требование лишь частично удалять содержимое седла при новообразованиях.

В оперативной хирургии гипофиза наметилось 2 основных метода—транссфеноидальный и интракраниальный, со своими модификациями каждый. При транссфеноидальном пути после того или иного подхода к основной кости вскрывается ее полость, и уже отсюда—задневерхняя ее стенка, т. е. дно seliae. Через этот длинный узкий канал задачей хирурга является удаление ложечкой опухолевых масс из полости турецкого седла. Операция, к чему пришли и ее сторонники, носит паллиативный характер, особенно хороша при кистовидных опухолях, растущих к тому же преимущественно в полость турецкого седла и основной кости (книзу). Основным требованием является оперирование строго в полости турецкого седла, так как при неконтролируемом глазом вмешательстве через узкий длинный ход выхождение инструментом за пределы турецкого седла в стороны или кверху неминуемо повлекло бы за собой ранение пещеристой пазухи, сонной артерии или перекреста зрительных нервов.

Интракраниальный метод у человека вылился в форму подхода через переднюю черепную ямку. Непосредственный подход к основанию мозга, казалось бы предполагал появление в сфере операции железистых отростков, расположенных на воронке и сером бугре, т. е. интересующей нас надседловой части. На самом деле, однако, условия оперативной анатомии таковы, что этот отдел также затронут быть не может. Пройдя интра-или экстрадурально до малого крыла основной кости и обнажив зрительные нервы, хирург при внутриседловых, растущих кверху, опухолях, ограничивает свое вмешательство областью, расположенной впереди chiasma, в участке между расходящимися зрительными нервами. В области этого покрытого твердой мозговой оболочкой участка основания черепа проэцируется гипофиз, хотя воронка

Электронная библиотека (репозиторий)
Томского государственного университета

входит в полость турецкого седла позади перекреста. Здесь после разреза твердой мозговой оболочки, в большей или меньшей степени приподнятой опухолью, совершается тем или иным инструментом удаление содержимого турецкого седла. Интракраниальный метод позволил в некоторых случаях удалить с хорошим исходом содержимое турецкого седла с возможной полнотой. В тех случаях, когда при интракраниальном пути указанные акты операции удавались, для вмешательства в полости турецкого седла надобности в дальнейшем продвижении позади перекреста зрительных нервов не представлялось. Это продвижение при крайней тесноте операционного поля встретилось бы с грозной опасностью повреждения зрительных нервов, их перекреста или тесно прилежащей к боковому краю этого перекреста внутренней сонной артерии. При супраселлярных опухолях следует иметь в виду, что при операбильной их форме дело идет об экстирпации туморов, заложенных в spatium praechiasmaticum. Тем самым отделы partis tuberalis, залегающие позади перекреста на воронке и в области ее прикрепления к серому бугру, не заинтересовываются.

В конце концов любой доступ к придатку мозга предполагает или чисто интраселлярное удаление пораженного органа, или заинтересованность лишь дистального отдела воронки. Это в свою очередь обусловливает целость всей или значительной части partis tuberalis.

Понятно, поэтому, что с точки зрения топографической анатомии этот отдел должен быть обособлен, как остающийся при организме целиком или большей своей частью при принятых в настоящее время методах удаления опухолей придатка мозга. В силу этих соображений этот отдел может быть выделен у человека в надседловую часть гипофиза—в p. suprasellaris. Функция соответствующего отдела у животных мало выяснена. Надо вспомнить только, что при экстирпации различными авторами наблюдалось в железистых остатках образование эмбрионального типа ткани, весьма напоминающей этот отдел. При опытах с частичной экстирпацией гипофиза Cushing и Goetsch наблюдали оживленные процессы секреции именно в этой части, что видно из прилагаемых ими рисунков. Если нет определенных данных о функции этого отдела, то можно все же говорить о компенсаторно-регенеративных изменениях в нем при экспериментальной гипофизектомии. На ряду с глоточным гипофизом и другими остатками по ходу canalis craniopharyngeus, в надседловой части гипофиза по ее об'ему и строению следует предполагать важный отдел, принимающий на себя при удалении органа компенсаторную роль.

Электронная библиотека (репозиторий)
Томского государственного университета

Анатомия центральной части гипофизарной системы; придаток мозга.

Рассмотрев верхнюю часть гипофизарной системы, мы перейдем к краткому анатомическому очерку центральной части этой системы—придатку мозга. Последний представляется наиболее изученной частью гипофизарной системы, и ему посвящена очень большая литература. Подавляющее большинство авторов было занято вопросами тонкого гистологического строения органа, обращая особое внимание на процессы секреции клеток. Посвящалось большое внимание гистогенезу отдельных клеточных форм и их соотношению друг с другом, химическим особенностям коллоида и пигмента, встречаемых в гипофизе, и т. д.

Нас в первую очередь интересуют анатомические данные—величина, вес, форма, положение органа, отношение его к окружающим частям. Давая краткое описание строения органа в том виде, как оно принято большинством авторов, мы почти не коснемся вышеприведенных вопросов микрофизиологии органа со всеми существующими в них противоречиями и спорами*). Углубление в большую литературу, существующую относительно них, заставило бы нас уклониться в сторону от намеченной темы—анатомии придатка мозга, как части гипофизарной системы.

Придаток мозга, hypophysis cerebri, gl. pituitaria представляет собой овальное тело с наибольшим поперечным (и лишь в исключительных случаях сагиттальным) диаметром, залегающее в обособленном вместилище турецкого седла. На боковых сторонах его, чаще в пожилом возрасте наблюдаются легкие вдавления от прилежащих внутренних сонных артерий. Несколько дальше кзади граница между передней и задней долями органа обозначается в виде ясного желобка. Этот пункт представляет особый интерес в топографии кровеносной системы гипофиза, где о нем будет сказано подробнее. Нижняя поверхность выпукла соответственно ямке турецкого седла, к которой она прилежит, верхняя у взрослого плоска или слегка выпукла; у новорожденного она сильно выпукла, обусловливая соответственное выпячивание диаграфмы седла; такое же выпячивание наступает при некоторых физиологических и патологических увеличениях органа. К старости эта верхняя стенка может стать значительно вогнутой; тоже может наблюдаться при всех процессах атрофического характера, как первичных, так вызванных повышением внутричерепного давления. Erdheim наблюдал при этом (и собрал из литературы подобные же случаи), что передняя доля может превратиться в серповидный лежащий на дне турецкого седла остаток, вся вогнутость которого выполнена подпаутинной тканью.

Величина органа подвержена большим индивидуальным колебаниям. Она измерялась многими авторами (Thom, Vierordt**), Eulenburg, Zander, Нарбут, Erdheim и Stumme, Benda, Lucien). В органе следует различать поперечник, сагиттальный размер и высоту. В своих весьма тщательных измерениях этих размеров Erdheim и Stumme дают следующие, почти одинаковые средние цифры (в мм.) для мужчин в воз-

*) Соответствующая литература подробно приведена в диссертации В. Лозинского от 1910 года.

**) Цит. по Thom'у.

Электронная библиотека (репозиторий)
Томского государственного университета

расте от 3-го до 7-го десятка и для нерожавших женщин в возрасте 20—40 лет:

мужчины 30—70 л.—поперечник—14,4, сагитт. разм.—11,5,
высота— 5,5
не рожавш. женщ. 20 — 40 л.—поперечник — 14,4, сагитт. разм.—11,5.
высота — 5,9.

Другие вышеприведенные авторы дают несколько меньшие средние цифры для поперечника (12—14 мм.) и высоты (4—5,5) органа и значительно меньшую цифру для сагитт. размера (—6—8 мм.). Приведенные цифры являются средними. Насколько велики индивидуальные колебания, видно уже из тех цифр, которые были бы выведены Erdheim'ом и Stumme по десятилетиям. При этом максимальной цифрой для поперечника является 20 мм., минимальной—8,5 мм., для сагиттального размера—15 и 9 мм. и для высоты 8 и 4 мм. Весьма резкими являются изменения, обусловленные беременностью, что подчеркнуто большим исследованием Erdheim и Stumme. Уже у первородящих к концу беременности средними цифрами являются 15,6—11,0—7,5 мм. Придаток мозга, не увеличиваясь в сагиттальном направлении (что обусловлено, по авторам, препятствиями со стороны костного вместилища), значительно увеличивается в поперечнике и в высоте. У многорожавших увеличение еще более значительно, достигая к концу беременности цифр 17,5 для поперечника и 8,5 мм. для высоты. Увеличение его остается в течение нескольких недель после родов, падая затем постепенно до 15,2 мм. и 6,8—для поперечника и высоты (цифры, близкие к полученным Erdheim и Stumme при исследовании гипофиза у женщин с несобранным относительно беременностей анамнезом).

Не мало исследований было посвящено и определениям веса придатка мозга (Schönemann, Vierordt*), Comte, Boyce a. Beadles**), Caselli***), Нарбут, Erdheim u. Stumme, Lucien, Mott). В общем средний вес, по всем этим авторам, приближается к 0,50—0,60 грамм. Лишь Erdheim и Stumme дают большую цифру****) в 0,61 для мужчин среднего возраста и для нерожавших женщин. Эти же авторы детально прослеживают, давая ряд таблиц, изменения веса с беременностью. У первородящих к концу беременности орган достигает в среднем 0,65, а у многорожавших—даже 1,06 грамм.

Обладая указанными размерами и весом, придаток мозга занимает по об'ему около 0,5 кб. см. (Lucien).

Как известно, придаток мозга состоит из бо́льшей передней—железистой доли, происшедшей от выпячивания верхней стенки глотки (p. anterior, Hauptheil, Darmtheil, praehypophysis) и меньшей задней—мозговой доли, представляющей собой отросток дна третьего желудочка (p. posterior, Hirntheil, neurohypophysis). Со времени исследований Перемешко, Lothringer'a и др. выделяется еще 3-я часть, заключенная между этими 2-мя долями и тесно прилегающая позади полости гипофиза к задней доле—так наз. промежуточная часть (p. intermedia, Markschicht, p. iuxtaneuralis. Все эти части одеты снаружи общей оболочкой, капсулой гипофиза. Последняя дана твердой мозговой

*) Цит. по Thom'y.
**) Цит. по Erdheim u. Stumme.
***) Цит. по Biedl'ю.
****) Еще бльшие цифры дает Caselli: 0,66 для мужчин и 0,73 для женщин, но его цифры касаются исключительно душевно-больных.

Электронная библиотека (репозиторий)
Томского государственного университета

оболочкой. Luschka полагал, что твердая мозговая оболочка отделена от придатка мозга, капсула которого дана мягкой мозговой оболочкой; последнее не было принято Henle и последующими авторами (Benda).

Уше à priori следует предполагать, что одевающая развивающийся инфундибулярный отросток мозга твердая мозговая оболочка отделит этот отр›сток от позднее присоединяющейся к нему передней доли гипофиза. Таким образом, и та прослойка соединительной ткани, которая находится между долями, генетически должна быть причислена к твердой мозговой оболочке, испытавшей в этом пункте более или менее значительное обратное развитие (Stendell). История развития придатка мозга показывает (Koller), что мезодерма, залегающая между карманом Rathke и дном мозга, сначала разделяет их довольно хорошо развитым слоем. Слой этот, в дальнейшем—твердая мозговая оболочка, значительно истончается уже перед тем, как развивающиеся задняя и передняя доли приходят между собой в соприкосновение. Затем наступает прорыв в одном или нескольких, по преимуществу, центральных, местах, причем через отверстие является возможность более тесного соединения долей между собой—проникание железистых элементов в заднюю долю, нервных волокон в промежуточную долю и т. д. Остатки твердой мозговой оболочки—primäre Dura—по Koller'y—наиболее выражены у человека в периферических частях границы между долями В нижеследующем мы увидим, что именно эта соединительно-тканная прослойка играет важную роль в топографии кровеносной системы гипофиза. Граница между передней и задней долями на горизонтальном разрезе представляется различной в зависимости от того, на какой высоте произведен этот разрез (подробнее об этом будет в следующей главе).

В общем по форме передняя доля может быть довольно удачно сравниваема с почкой (Poirier), в заднем углублении которой,—„hilus'e" лежит задняя доля. Цвет ее на разрезе представляет различные оттенки от серокрасного до коричневокрасного или красного цвета, причем значительную роль играет, конечно, кровонаполнение органа. Присутствие неравномерно окрашенных пятен на поверхности разреза, замеченное и старыми авторами (Wenzel), получило свое об'яснение с тех пор, как были дифференцированы различные клеточные элементы передней доли (Plaut). Можно сказать, что на поверхности свежего неокрашенного горизонтального разреза большие или меньшие кучки эозинофильных клеток представляются ввиде белых опалесцирующих пятен (Erdheim и Stumme). В общем, передняя доля состоит из сети сплошных, а иногда снабженных просветом эпителиальных балок с соединительной тканью и кровеносными сосудами между ними. Строма органа представляется вообще довольно скудной, значительно увеличиваясь к старости (Luschka). По периферии органа прослеживается связь ее с волокнами капсулы, отпускающей тонкие перегородки внутрь придатка мозга. Петли соединительное-тканной сети органа представляются более удлиненными по периферии и более округлыми в центре.

Ширина эпителиальных балок, заключенных в строме, колеблется в значительных пределах (чаще—50 — 70 μ — Erdheim и Stumme). Длинный ряд исследований, начиная с Flesch'a, Достоевского и Lothringera привел к тому, что в настоящее время различаются 3 главных типа клеточных элементов:*) хромофобные или главные клетки, эози-

*) Я привожу принятую большинством классификацию (Erdheim, Tölken, Biedl Часовников и др.).

Электронная библиотека (репозиторий)
Томского государственного университета

нофильные и базофильные клетки. Последние 2 типа клеток, об'единенные под именем хромофильных, располагаются по преимуществу по периферии каждой клеточной балки или альвеолы, в то время как хромофобные или главные клетки залегают в центре ее. Хромофобные клетки являются matrix'ом, первичным производным эктодермальных клеток гипофизарного мешечка. Хромофильные клетки появляются лишь у новорожденного [по некоторым авторам—уже у плода (Часовников)], резко увеличиваясь в числе к половой зрелости. В общем, главных клеток меньше, чем эозино—и базофильных (хотя в отдельных случаях последние могут и уступать им в числе). Во всем органе на поперечном разрезе его они залегают без какой либо закономерности, да и сама склонность их к залеганию в центре балок не исключает случаев, когда их совсем не бывает в составе поперечного среза балки, или когда они исключительно составляют эту балку. Ядра этих клеток, будучи различной величины, имеют круглую, овальную или неправильно многоугольную форму, являются то компактными, темными (при малых размерах), то более светлыми с ясной хроматиновой сетью (преимущественно при более крупных размерах). По сравнению с другими клеточными элементами придатка мозга главные клетки обладают наименьшего размера клеточным телом. Последнее вообще очень плохо сохраняется при обычных методах фиксации, не обнаруживаясь совсем при некоторых ядрах (что, на ряду с неясностью или отсутствием клеточных границ, и приводило исследователей (Рогович) к описанию „Kernhaufen" в гипофизе), либо сохраняясь в виде нитей, глыбок среди кучки ядер или узких ободков вокруг отдельных ядер. Протоплазма клеток лишь весьма слабо воспринимает красящие вещества, как кислого, так и основного характера.

По Erdheim и Stumme, несомненно преобладающими в количестве, в нормальных условиях являются эозинофильные клетки. „Эозинофильный тип" органа заметно преобладает над реже встречаемым „базофильным типом". Эозинофильные клетки встречаются при этом также по всей плоскости поперечного сечения органа, но имеют в то же время заметную склонность давать скопления и составлять главную часть балок в задних частях передней доли. Эти клетки обладают чаще всего небольшими, центрально лежащими, круглыми ядрами. Ядра эти представляются темно окрашенными, компактными; иногда они имеют большие размеры, и тогда могут быть светлее, нести ясную хроматиновую сеть. В общем, эти клетки богаты протоплазмой, хотя встречаются все переходы от узкого пояска вокруг ядра до значительного количества протоплазмы. Последнее более свойственно эозинофильным клеткам в пунктах наибольшего их скопления. Протоплазма несет большое количество тесно лежащих довольно крупных блестящих в неокрашенном состоянии зерен. Как показывает название, клеточное тело обладает выраженным сродством к эозину, принимая при окраске гематоксилин-эозином насыщенный кинов рно-красный цвет. Границы между этими клетками представляются всегда хорошо выраженными.

Базофильные клетки в норме уступают в числе эозинофильным; в сравнительно редких случаях их бывает меньше, чем главных. На горизонтальном (поперечном) срезе через орган клетки эти, в противоположность эозинофильным, встречаются по преимуществу в более передних частях передней доли. Это, конечно, совсем не исключает присутствия их в других отделах передней доли на том же срезе, но здесь, в передних частях передней доли, они чаще формируют цели-

Электронная библиотека (репозиторий)
Томского государственного университета

ком клеточные балки или преобладают в последних. Базофильные клетки значительно больше эозинофильных по размерам и имеют также ясные границы. Ядра их, как правило, пузырьковидны, относительно велики, содержат ядрышко, хроматин распределен в них преимущественно по периферии. Клеточное тело их обычно больше, чем у эозинофильных элементов и не подвергается таким значительным колебаниям в величине, как у последних. Склонность его принимать синюю окраску от гематоксилина дала повод Schönemann'у назвать эти клетки цианофильными. Зерна в клеточном теле грубее и расположены несколько менее тесно, чем у эозинофильных клеток. Клеточному телу базофильных элементов свойственно также по многим авторам, присутствие вакуоль. Жировые капли в клетках передней доли, как постоянная составная часть, описаны были Erdheim'ом. Глыбки гликогена в этих же клетках найдены были Neubert'ом.

У женщин уже при первой беременности в органе констатируются значительные изменения (Erdheim и Stumme). Тесно лежащие ядра главных клеток становятся больше, светлее и, вследствие увеличения протоплазмы, далеко отодвигаются друг от друга; при этом они часто располагаются перпендикулярно к оси балок. Сильно увеличившаяся протоплазма главных клеток становится тонкозернистой, и лучше воспринимает эозин. Возникают так называемые клетки беременности („Schwangerschaftzellen). Границы между последними так же неясны, как и между главными; как и у последних, протоплазма их сохраняет наклонность к сморщиванию. По возникновению, положению и свойствам клетки беременности являются лишь отраслью главных клеток*) с особо напряженной функцией. На высоте изменений, вызванных беременностью, большинство главных клеток увеличивается, к тому же, в числе путем деления, превращается в клетки беременности, и последние могут составлять до $^3/_4$ всех клеток гипофиза. Этим об'ясняется и то обстоятельство, что эозинофилы по численности становятся на 2-й, а базофилы— на 3-й план. После беременности наступает снова превращение клеток беременности в главные, но изменения, вызванные беременностью, держатся сравнительно долго. При повторных беременностях все эти изменения возникают раньше, достигают бо́льшей интенсивности и держатся дольше после родов; особенно характерным для гипофиза многорожавших женщин, помимо указанных выше изменений размера и веса, является стойкое увеличение числа главных клеток**).

Помимо вышеуказанных 3-х основных форм некоторые авторы (Kraus) различают переходные формы от клеток главных к хромофильным („Uebergangszellen"), хромофильные клетки, бедные зернами и т. д. Эти формы выдвигаются уже в связи с вопросом о гистогенезе клеток передней доли и о процессах секреции в них.

Можно сказать, что в этом отношении не достигнуто никакого единства между многочисленными исследователями. Если ряд авторов***) (Flesch, Lothringer, Рогович, Stieda, Thom и др.) считают хромофобные и хромофильные клетки за совершенно самостоятельные формы, то другие (St. Remy, Benda, Guerrini, Morandi, Creutzfeld, Thaon, Pirone, Launois) видят в них лишь различные секреторные стадии одной и

*) По некоторым авторам (Kraus), клетки беременности являются лишь подвидом эозинофильных клеток.

**) Некоторыми авторами принимается другое деление клеток. В отношении этого и ряда следующих спорных вопросов я сошлюсь на указанную работу Лозинского.

***) Недоступные мне работы цит. по сводным работам Лозинского, Stendell'я, Biedl'я, Soyer. Часовникова.

Электронная библиотека (репозиторий)
Томского государственного университета

той же клетки, наблюдая даже, как Benda, St.-Remy, Creutzfeld переход эозинофильных клеток в базофильные. Третьи (Kraus, Часовников), устанавливая переход главных клеток в эозинофильные и базофильные, считают эти 2 формы функционально независимыми друг от друга, признавая (Kraus) или отрицая (Часовников) возможность обратного метаморфоза их в главные клетки.

Не меньше разногласий существует и в вопросе о секреторных продуктах клеток. За продукт секреции большинством авторов вслед за Benda принимаются гранулы зернистых клеток; некоторыми (Erdheim, Thaon) такими же продуктами считаются жировые капли в клетках передней доли. Конечным продуктом секреции, наконец, многими авторами, начиная с Thom'a, принимается коллоид, находимый как в просветах некоторых железистых трубок передней доли, так, в особенности, в области промежуточной доли, в верхней части гипофизарной системы (о чем была речь в соответствующей главе) и в глие прилежащих частей (задняя доля, воронка гипофиза, серый бугор). Не выяснен вопрос и о путях следования секрета. Принимается поступление его в кровеносные сосуды (Рогович, Trautmann, Thaon, Soyer и др.), в лимфатические пути (Thom, Edinger), причем некоторые видят поступление его в субдуральное (Haller) или подпаутинное (Creutzfeld пространство.

В мою задачу, как уже сказано выше, не входит разбор всех этих взглядов. Я хотел бы лишь немного остановиться на одном из последних исследований по поводу микрофизиологии придатка мозга, произведенном проф. Часовниковым. Исследование это позволило автору дать стройную теорию гистогенеза отдельных клеточных форм гипофиза, процессов секреции в них и путей следования секрета. Довольно сложная методика проф. С. Г. Часовникова была применена мной и д-ром В. М. Константиновым в совместной (еще не оконченной) работе по поводу микрофизиологии partis tuberalis придатка мозга собаки и кошки. При этом в передней доле были получены весьма демонстративные картины, вполне идентичные с картинами, данными проф. С. Г. Часовниковым. Основными выводами его являются следующие: эозинофильные клетки возникают из главных, после чего становятся совершенно самостоятельными секреторными элементами, неспособными к обратному метаморфозу. Продуктом их секреции являются эозинофильные зерна, которые, возникая в клетке в большом числе, на высоте секреции собираются у обращенной к кровеносному капилляру поверхности клетки, давая здесь серповидные колпачки, затем выходят из клетки и попадают в кровеносные сосуды. Базофильные клетки также возникают из главных и также являются вполне самостоятельными элементами. В процессе секреции зернышки в теле их набухают, превращаясь в капли секрета; последние, сливаясь между собой, дают крупные полости с хроматиновыми стенками; отдельные полости сливаются в один пузырь, пронизанный хроматиновыми тяжами и выделяющийся из клетки также в кровеносный капилляр *). Главные клетки, являясь matrix'ом для хромофильных, обладают кроме того самостоятельной секрецией. При этом в теле некоторых из них появляются мелкие глыбки, затем растущие, выполняющие большую часть

*) Все эти процессы секреции достигают своей наибольшей напряженности в условиях гиперфункции вследствие примененной в методике авто а тиреоидектомии; при обычных условиях они прослеживаются лишь с большим трудом ввиду их слабой выраженности.

Электронная библиотека (репозиторий)
Томского государственного университета

клеточного тела. Затем эти глыбки выделяются между клеточными элементами, создавая местами скопления в передней доле. По лимфатическим щелям эти продукты главных клеток продвигаются сначала в промежуточную часть, где дают уже пузырьки, наполненные коллоидом, а отсюда в виде сравнительно крупных шаров идут последовательно в заднюю долю, в воронку гипофиза и, наконец, в мозговой желудочек. Совершенно такой же секрет изготовляют и клетки промежуточной части. С этой точки зрения хромофобные элементы гипофиза морфологически и физиологически родственны между собой. В эту родственную группу следует отнести главные клетки и клетки промежуточной части по проф. С. Г. Часовникову, сюда же по исследованиям Herring'a, Cushing'a и Goetsch'a относятся клетки верхней части гипофизарной системы и, наконец, по Pende, большая часть клеток глоточного гипофиза, т. е. нижней части гипофизарной системы.

Остатком просвета кармана Rathke является полость на границе передней и задней доли. Она хорошо выражена у плода и ребенка и в тех случаях, где имеет большую вели ину, простирается до оболочки нижней (гораздо реже, верхней) поверхности гипофиза. Верхний конец полости разветвлен, придавая пористый вид прилежащим частям передней доли. У взрослого человека в норме не встречается одной полости, т. к. разветвление ее и сростание ее стенок в различных пунктах ведет к тому, что она распадается на ряд полостей. Последние выполнены гомогенной массой, иногда заключающей в себе перерожденные клетки. Часто некоторые из этих полостей—кист достигают большой величины, сдавливая и оттесняя прилегающие отделы железистой ткани Иногда наступает прорыв их стенки и поступление содержимого в заднюю долю (Erdheim). Стенки полостей образованы цилиндрическим, кубическим или уплощенным эпителием; изредка—мерцательным. Другого рода пузырьки меньших размеров образованы кубической формы клетками с большими ядрами и плохо красящейся протоплазмой и встречаются главным образом в этой же области, но могут находится и в центральных частях передней доли и изолированно лежать в задней. Эти образования входят уже в состав так называемой промежуточной дольки гипофиза—partis intermediae („мякотный слой", „эпителиальная полоса" авторов). В то время, как эти пузырьки противопоставляются остаткам полости кармана Rathke, как скопления выработанного при жизни секрета (Stendell, Biedl), Soyer проводит аналогию между всеми группами пузырьков, встречаемых в гипофизе, видя в них выражение единого процесса секреции. Tölken считает все пузырьки производными полости гипофизарного мешечка.

Позже всех открытая промежуточная часть гипофиза описана впервые Перемежко. У животных эта часть располагается на богатой сосудами соединительно-тканной подкладке и тесно сращена с задней долей. При разделении обоих частей последнее происходит на уровне полости гипофиза; промежуточная часть, составленная главным образом задней стенкой полости, остается при задней доле. Этим и об'ясняется тот, парадоксальный на первый взгляд факт, что деятельная вытяжка получается не из передней, железистой, а из задней,—мозговой доли; речь идет как раз об экстракте из этой промежуточной части, а также из продуктов, по мнению многих авторов, выделяемых из нее и из передней доли в заднюю долю. Сравнительно-анатомические исследования Stendell'я имели своей целью доказать, что интимная связь

Электронная библиотека (репозиторий)
Томского государственного университета

этой промежуточной доли с задней в ряду позвоночных указывает на роль последней, как воспреемника секрета из первой.

Здесь же следует указать, однако, что анатомические отношения у человека являются иными, чем у животных. У последних промежуточная доля представляет непрерывный слой в несколько рядов клеток (5—6 рядов у птиц, 7—15 — у собаки и кошки), являясь, действительно, „эпителиальным одеянием" задней доли. Эта часть является у них, таким образом, постоянной по своим размерам, положению и строению, хотя клетки, образующие ее, различны у разных животных, как различна и способность к формированию коллоид содержащих пузырьков.

У ребенка эта часть представлена 1—2—3-мя, не более—рядами клеток, составляющих стенку полости кармана Rathke. Клетки—кубической формы с ясными границами, со слабо красящейся протоплазмой. У взрослого эта часть является в значительной степени редуцированной и представляет собой скопление кист и фолликулов, сосредоточенных главным образом посередине органа между передней и задней долей. С возрастом клетки этой промежуточной части, обладающие плохо красящейся протоплазмой („индифферентные"), в значительной своей части превращаются в базофильные, отличающиеся от таковых передней доли лишь отсутствием в их клеточном теле вакуоль (Tölken). Вообще, среди клеток промежуточной доли у человека наряду с хромофобного типа клетками, которых многие (Erdheim, Fischer и др.) считают гомологичными главным, встречаются отдельные эозинофильные и базофильные клетки (Erdheim, Benda).

Элементы partis intermediae отнюдь не одевают у взрослого непрерывным слоем заднюю долю, и клетки передней доли на многих участках приходят в непосредственное соприкосновение с элементами задней доли, вернее, с соединительно-тканной прослойкой на границе между долями. Ни у одного из животных эта часть не достигает такой степени редукции, как у человека. Количество клеток и их вид, количество и размер пузырьков, формируемых клетками,—все это весьма варьирует и можно только сказать, что с возрастом эта часть представляется все более редуцированной. Эти анатомические отношения дали Plaut'у возможность оспаривать то значение, которое в последнее время приписывается в патологии этой промежуточной части гипофиза человека.

Задняя, меньшая доля, заключенная в задней вогнутости передней, имеет закругленно-конусовидную форму. На поперечных сечениях органа она в нижних частях вдается в переднюю долю полукругом, в верхних — более острым клином. На сагиттальных срезах пограничная линия чаще представляется выгнутой кзади. Доли отделены друг от друга прослойкой соединительной ткани. На разрезе свежего органа эта доля имеет сероватобелую окраску, резко отличаясь от передней доли. Иногда вследствие большого скопления пигмента она принимает более коричневый оттенок.

Как уже упоминалось, по периферии задняя доля заключена в одну общую капсулу с передней. В то время как последняя залегает на дне турецкого седла, занимая его средний и передний отделы, задняя доля лежит в задней части седла, часто в особой ямке на спинке его. Именно в эту долю и переходит воронка, причем у человека полость infundibuli никогда не простирается в заднюю долю. Отшнуровавшимися остатками этой полости Haberfeld считает выстланные эпен-

Электронная библиотека (репозиторий)
Томского государственного университета

димой пузырьки, находимые им близ задней стенки задней доли. Часто воронка вступает сверху в переднюю долю, проходит через ее вещество, формируя все же затем заднюю долю. Из истории развития органа видно, что в известном стадии задняя доля лежит над передней; свое окончательное положение позади нее она имеет уже у ребенка, но наблюдались уродства, при которых задняя доля располагалась отдельно от передней, поверх турецкого седла, остановившись таким образом на ранних ступенях развития processus infundibuli („Dystopie der Neurohypophyse"—Prisel).

В главной своей массе задняя доля составлена глией и соединительной тканью. Последняя отходит вглубь доли от капсулы ее, неся сосуды. В особенности этот переход соединительной ткани имеет место у соединительно-тканной прослойки между долями и притом в верхней части органа. На поперечном сечении видно, как массивные пучки соединительной ткани отходят здесь от этой прослойки в заднюю долю, часто запятовидно изгибаясь. В наибольшем количестве коллагенные волокна сосредоточены вокруг сосудов задней доли. Перемешиваясь самым различным образом между собой, элементы глии и соединительной ткани часто дают вихревидные фигуры (tourbillons" французских авторов). При обычных методах обработки элементы глии сохраняются плохо. Специальные исследования в этом отношении (Stumpf) позволили установить, что, как и в мозге, неврoглия дает здесь петлистую протоплазматическую сеть, в которой заложены ядра. Последние—значительных размеров, лежат в узловых пунктах скрещения протоплазматических волокон. Количество протоплазмы весьма различно; она несет свойственные глии волокна и с возрастом все более переходит в последние. Элементы глии, входящие в состав задней доли, отличаются от таковых центральной нервной системы своим совершенно неправильным расположением, переплетением без какой либо закономерности с мезодермальными соединительно-тканными элементами. Некоторые авторы (Krause, Berkley *) описывали присутствие нервных клеток в задней доле, насчитывая их даже во многих формах. Большинством современных авторов, однако, присутствие нервных клеток совершенно отрицается. Весьма часто (на своих препаратах я наблюдал это в большинстве случаев) имеет место внедрение в заднюю долю железистых элементов из передней. Внедряющиеся группы клеток формируют то сплошные ветвящиеся тяжи, то образуют пузырьковидные скопления; они могут занимать значительную часть доли (Kohn), и на многих исследователей производили впечатление патологических разрастаний. С возрастом внедрение клеток в общем увеличивается (Thom, Erdheim, Tölken). Клетки эти считались производными главных (Löwenstein) и базофильных (Erdheim) клеток передней доли; Biedl считает их происходящими от прилегающих элементов partis intermediae. Tölken проследил на большом материале переход клеток промежуточной доли, превращенных уже в базофильные, в заднюю долю. Весьма расходятся мнения и о природе тех кучек пигмента, который в очень различном количестве встречается и в клетках („пигментофорах") и вне клеток задней доли (Kohn, Jonnesco, Soyer и др). Этому вопросу, как и вопросу о железистых включениях в задней доле, посвящена работа Jonnesco.

---

*] Цит. по Нарбуту.

Электронная библиотека (репозиторий)
Томского государственного университета

Я не коснусь здесь вопроса о кровеносных сосудах придатка мозга, так как он выделен в отдельную, нижеследующую главу.

Вопрос о существовании лимфатических сосудов в гипофизе является спорным. У человека их в большом количестве находили Caselli, Pisenti-Viola*), Нарбут.

По Thom'y, группы клеток передней доли окружены „интерфолликулярными" лимфатическими пространствами, в которые поступает секрет („интерфолликулярный коллоид"); он находит, кроме того, прямую связь этих пространств с подпаутинным и поступление секрета в последнее.

Thaon **) не мог найти этих лимфатических путей, несмотря на специальные исследования в этом направлении. Creutzfeld ***) указывает на существование лимфатических сосудов в соединительно-тканной строме органа; эти сосуды, по автору, переходят на рукоятку и изливают свое содержимое в подпаутинное пространство основания мозга. Edinger, пользуясь уколовыми ин'екциями берлинской лазури и туши, дает сведения о лимфатических путях, как о путях секрета передней доли. Автор исходит из того представления, что связь между железистой частью гипофиза и рыхлой, богатой щелями, мозговой частью,—связь, наблюдаемая у всех животных, должна иметь функциональное значение. Последнее он представляет себе в виде прямого воздействия секрета органа на прилегающие симпатические центры дна третьего желудочка. Ин'екции показывают, что тушь проникает в пространства, лежащие между клетками и кровеносными сосудами, но не попадает в просвет фолликулов; из этих пространств по периваскулярным путям сосудов воронки она поступает в вещество мозга; в последнем, повидимому, и лежит окончание этих путей, так как Edinger не получал поступления ин'екционной массы в полость желудочка, или в рыхлую ткань, окружающую гипофиз. О продвижении гиалиновых шаров по рыхлым щелям задней доли, воронки и серого бугра говорилось в главе о верхней части гипофизарной системы. Вопрос о лимфатических сосудах придатка мозга человека подлежит еще дальнейшей разработке и ясности в этом отношении не достигнуто.

Воззрения старых авторов, по которым нервы мозгового придатка отходят от черепномозговых нервов (от 5-й и 6-й пары), не подтвердились. Luschka приводит уже давние наблюдения (Girard, Hirzel, Bock) над тонкими нитями, которые отходят к передней доле от симпатического сплетения на внутренней сонной артерии. Одну, две тонких веточки от plexus caroticus к гипофизу наблюдали Krause и Engel ****); четыре– пять ветвей от этого же сплетения к верхней и нижней поверхности придатка мозга нашел Bourgery. Другими авторами (Burdach****), Weber****) эти ветви найдены не были. Luschka, посвятив этому специальное исследование, изучая под микроскопом область между внутренней сонной артерией и гипофизом, пришел к выводу, что от plexus caroticus к придатку мозга идут 2—3 (с каждой стороны) очень тонких веточки. Отойдя соответственно третьему изгибу артерии, они внедряются во внутренние слои оболочки гипофиза и здесь ветвятся, чтобы вступить отсюда в железистое вещество передней доли. Прослеживать их в последнем весьма трудно, и Luschka не высказывается

*] Цит. по Trautmanu'y.
**] Цит по Trautmann'y.
***] Цит. по Biedl'ю.
****] Цит. по Luschka.

Электронная библиотека (репозиторий)
Томского государственного университета

относительно способа их окончания. Нарбут, на основании исследований придатка мозга у быка, высказывает предположение, что и у человека иннервация органа исходит от симпатических ганглиев. Многочисленные нервные волокна задней доли не связаны, по его мнению, с центральной нервной системой. В главе о верхней части гипофизарной системы говорилось об исследованиях Gentes, который проследил ход нервных волокон от элементов юкстаневрального листка к веществу серого бугра. Этот же взгляд поддерживает Pirone. На то, что между этим листком и задней долей существует тесная связь при посредстве нервных волокон, указывает и Tilney. Gemelli описывает чрезвычайное богатство нервных окончаний в промежуточной доле. Нервные волокна, отойдя отсюда, пронизывают в большом количестве заднюю долю и воронку, доходя до серого бугра. Исследования Dandy относительно иннервации придатка мозга касались лишь кошки и собаки. Передняя, богатая нервами, доля и промежуточная часть получают свои нервы от симпатического сплетения внутренней сонной артерии, причем нервные волокна идут вместе с сосудами рукоятки; задняя доля, по автору, бедна нервами. И у человека со времени Luschka и предшествовавших ему авторов принимается участие симпатических нервов в иннервации гипофиза *).

Придаток мозга расположен, как известно, в углублении турецкого седла, обособленном сверху диафрагмой. Вариации в строении седла довольно значительны и представляют интерес для рентгенологов в силу того, что патологическое увеличение придатка мозга зачастую сопровождается контролируемым рентгеном изменением его костного вместилища. Вогнутая в сагиттальном направлении ямка спереди ограничена бугорком турецкого седла (tuberculum sellae), с боков—пологими гребешками, за которыми следуют желобки для сонных артерий (sulci carotici), и сзади—спинкой турецкого седла (dorsum sellae). В последней следует различать переднюю поверхность, к которой прилежит задняя доля гипофиза, и заднюю, спускающуюся к clivus Blumenbachii. Верхний, поперечно вогнутый край несет по сторонам два задних клиновидных отростка весьма различной формы, то уплощенных, то длинных и тонких, то вздутых в форме булавы или почки, то крючковидно изогнутых (Poirier); удлиняясь, они могут соединяться костными мостиками с передними клиновидными отростками. Длина спинки седла и наклон ее кпереди очень варьируют, в зависимости от чего, а также от степени развития бугорка седла, весьма изменяется ширина входа в турецкое седло сверху. Zander при измерениях на 50 трупах дает следующие размеры fossae hypophyseos в mm:

	min.	max.	средн. цифры.
Сагитт. размер	7,25	10,5	10,3
попереч. „	11,0	22,0	14,4
глубина „	4,0	11,0	10,3

*] К корректуре. Pines [Ueber die Innervation d. Hypophyse. Zeitschrift f. die ges. Neurologie u. Psychiatrie Bd 37. 1926 г.; реф. в Zentralblatt f. die ges Neurologie, Bd. XLIII, 1926 г., стр. 445], пользуясь методом Cajal'я, нашел в передней доле много безмякотных волокон, тесно оплетающих клетки. В иннервации задней доли и p. intermediae, по автору, принимает участие особый пучек волокон—Fasciculus hypophyseus, отходящий от nucleus supraopticus.

Работа Rabens'a: On the secretory iunervation of the hypoph. (Amer. Journ. Physiol. 1914 г.] является мне недоступной.

Электронная библиотека (репозиторий)
Томского государственного университета

Вариации эти приводят к тому, что колебания в глубине и величине турецкого седла являются весьма значительными, и это должно заставлять рентгенологов особенно осторожно учитывать небольшие колебания в смысле истолкования наличности патологических изменений.

Турецкое седло выстлано твердой мозговой оболочкой, являющейся вместе с тем внутренним периостом костей черепа и оболочкой нижней поверхности гипофиза. Пластинка эта значительно толще, чем другой листок durae, перекинутый через седло в виде его диафрагмы и прикрепленный к клиновидным отросткам и спинке турецкого седла. Диафрагма, дающая в то же время капсулу верхней поверхности гипофиза, появляетея лишь у млекопитающих (Stendell) и во вполне развитом состоянии—только у человека и обезьян (Koller). Через отверстие в диафрагме проходит воронка. Удаляя гипофиз и щаля твердую мозговую оболочку, можно видеть, что разделение их встречает затруднения как раз в области свободного края твердой мозговой оболочки, окружающей отверстие. Исследование серий срезов у новорожденных показало Koller'у, что твердая мозговая оболочка продолжается на некотором протяжении кверху—по задней стороне воронки. По сторонам гипофиза располагаются пещеристые пазухи; их поперечные анастомозы в твердой мозговой оболочке спереди, снизу и сзади гипофиза (sinus intercavernosi anterior, inferior et posterior) довольно непостоянны по своему развитию. По Henle, наиболее развит sinus intercavernosus anterior, по Key и Retzius'y-sin. intercav. inferior, который в некоторых случаях распространяется под всей нижней поверхностью гипофиза. Пещеристые пазухи с возрастом прилежат на все большем протяжении к боковой части гипофиза, так как перегородки между отдельными венами, образующими этот синус у детей, с возрастом исчезают (Luschka, Corning). Внутренняя сонная артерия, пробегающая в синусе, может иметь при этом ближайшее отношение к боковой поверхности гипофиза, вызывает иногда у пожилых субъектов вдавление на этой поверхности. Нервы (n. oculomotorius, trochlearis, abducens, ram. I n-vi trigemini, проходящие через пазуху и ее стенки, уже не имеют непосредственного отношения к придатку мозга; из них только n. oculomotorius, проходящий на верхней стенке артерии, лежит близко к придатку мозга; в пещеристую пазуху он попадает, располагаясь в верхней части той вырезки, которую имеет по сторонам спинка турецкого седла. Этим обстоятельством об'ясняется то, что при опухолях, разрушающих спинку турецкого седла в своем росте кзади, нередко наступают глазодвигательные расстройства (в 25% по Uthoff'у).

Практически небезинтересным представляется отношение к гипофизу паутинной оболочки. Непосредственно над органом располагается большая подпаутинная цистерна основания мозга. Важным представляется вопрос, простирается ли подпаутинное пространство в полость турецкого седла, ибо при так называемых транссфеноидальных методах операции на гипофизе к нему подходят через заведомо инфецированные пути (полость носа, основной кости). Существование связи подпаутинного пространства основания мозга с таковым под диафрагмой турецкого седла увеличило бы опасность менингита при таких вмешательствах (Melchior). Еще Luschka указал, что к оболочке воронки прилежат элементы arachnoideae. Key и Retzius описывают отношения следующим образом: „С рукояткой гипофиза следует паутинная

Электронная библиотека (репозиторий)
Томского государственного университета

оболочка с подпаутинной тканью. Под пластинкой durae, которая, покрывая sellam, тянется над гипофизом, эта оболочка простирается на верхнюю поверхность гипофиза. Таким образом, здесь паутинной оболочкой образован дивертикул, а отсюда и гипофиз снабжен маленьким подпаутинным пространством или цистерной. Это пространство наливается при подпаутинных ин'екциях. Но вокруг гипофиза это продолжение подпаутинной ткани тесно срастается с тем дивертикулообразным отростком durae, который охватывает гипофиз и одновременно образует стенку окружающего синуса. Субдурального пространства здесь нет, а есть только субарахноидальное, которое на верхней части гипофиза состоит из нескольких довольно широких пространств, на нижней же части очень сужено, или совсем сжато".

Erdheim, изучая отношения на сагиттальных и поперечных срезах из этой области, пришел к несколько иным выводам. В ряде случаев, по этому автору, подпаутинное пространство тянется лишь до середины протяжения воронки, так как на этой середине прикрепляется к ней паутинная оболочка; нижняя часть воронки лежит в этих случаях уже в субдуральном пространстве. Эти же отношения подтверждаются и на серии поперечных срезов, где воронка вначале залегает в общем подпаутинном пространстве с перекрестом зрительных нервов, затем более дистально приобретает свою паутинную оболочку, а на ближайших к гипофизу срезах одета лишь мягкой мозговой оболочкой. В других случаях, однако, прикрепление паутинной оболочки имело место ниже, и подпаутинное пространство простиралось до места вхождения воронки в гипофиз или даже прилежало сверху к диафрагме до области ее перехода на костную стенку турецкого седла. Микроскопически Erdheim не мог подтвердить перехода паутинной оболочки под диафрагму турецкого седла, но при макроскопической препаровке он иногда находил и этот переход. По Schmidt'y, паутинная оболочка проходит через диафрагму турецкого седла вместе с рукояткой гипофиза и распространяется на дне седла.

Таким образом, опасность непосредственного перехода попавших в полость турецкого седла инфецирующих начал на большое подпаутинное пространство мозга в некоторых случаях имеет место, что подтверждается отчасти и сравнительно высоким % инфекционных менингитов после транссфеноидальных операций на гипофизе. Спасокукоцкий на материале v. Eiselsberg'a, Hirsch'a, Cushing'a определяет его в 14—25%.

Возникновение зрительных расстройств при опухолях придатка мозга, установленное большим рядом клинических наблюдений, заставляет принимать во внимание анатомические отношения между гипофизом и хиазмой. Интересуясь только этими отношениями, я не буду входить в рассмотрение обширной клинической литературы по поводу этих расстройств. Особенно ценными в этом смысле явились исследования Zander'a, который показал, что придаток мозга лежит не сзади перекреста, где в него входит воронка, а чаще расположен в переднем углу chiasmae, где, сняв твердую мозговую оболочку, его и можно видеть. При интракраниальных доступах здесь, впереди перекреста, и вскрывают твердую мозговую оболочку. В среднем перекрест зрительных нервов отстоит от limbus sphenoidalis на 10,34 мм. Это подтверждается и длиной внутричерепных отрезков зрительных нервов. При сагиттальном размере хиазмы в 4—13 м.м. (в среднем—8,04 м.м.) задний край ее обычно заходит за dorsum sellae на 1,58 м.м. Гораздо

Электронная библиотека (репозиторий)
Томского государственного университета

реже перекрест зрительных нервов расположен впереди спинки турецкого седла. В этих случаях при коротких зрительных нервах хиазма несколько прикрывает задний отдел гипофиза, но целиком он под перекрестом никогда не скрывается. В 60% случаев вследствие неравной длины зрительных нервов перекрест сдвинут вправо или влево. Для того, чтобы наступили явления прижатия перекреста, требуется увеличение вертикального диаметра гипофиза не менее, чем на $^1/_2$ см. При этом чаще подвергается сдавлению передний угол перекреста, или при положении его более кпереди—его нижняя поверхность, что клинически выражается развитием битемпоральной гемианопсии. При боковом росте опухоли или боковом положении хиазмы в силу тех же отношений наступает сдавление одного из зрительных нервов с развитием односторонней слепоты. Uthoff предполагает, что давление на нижнюю поверхность перекреста зрительных нервов имеет место значительно чаще, чем поражение переднего его отдела в силу того, что передняя часть диафрагмы седла оказывает гораздо большее сопротивление увеличенному придатку мозга, чем задняя, вследствие чего рост опухоли имеет место преимущественно кзади. Для об'яснения механизма возникновения зрительных расстройств Erdheim вслед за Türck'ом*) выдвинул значение взаимных отношений придатка мозга, хиазмы и артериального Виллизиева круга. Последний фиксирован к основанию черепа посредством внутренних сонных артерий, расположенных у бокового края хиазмы. Aa. cerebri anteriores и a. communicans anterior охватывают зрительные нервы спереди. При увеличении придатка мозга сосудистый круг сильно растягивается и своей передней периферией перешнуровывает надвинутые на него опухолью зрительные нервы. С этим об'яснением согласуется присутствие перешнуровывающих борозд на зрительных нервах. Такого рода механизм Erdheim считает приложимым и к опухолям, исходящим из воронки („Hypophysenganggeschwülste").

Подавляющее большинство хирургов для доступа к придатку мозга избирало транссфеноидальный путь. При этом особое значение приобретает отношение турецкого седла к полостям основной кости. Полости эти, как известно, чрезвычайно варьируют в своих размерах. Имея у новорожденного величину с булавочную головку, они в дальнейшем подвергаются росту, который может остановиться на любом стадии от зачаточного вида полостей, не достигающих размера горошины (Ruber), или даже отсутствующих**), до очень больших размеров, при которых пазухи могут вступать в ближайшие отношения с другими придаточными пазухами носа, с дном всех черепных ямок и сосудами и нервами (sin. cavernosus, a. carotis interna, n-vi optici), проходящими близ основной кости. При нормальном развитии пазух потолок их приходит в соприкосновение с седлом с 12—15 лет (Резанов).

Недоразвитие полостей основной кости создает большие затруднения и опасности при оперативном вмешательстве на гипофизе. К весьма ценным выводам в этом отношении пришел Резанов. По его наблюдениям, недоразвитые маленькие полости всегда находятся в верхней части передней половины основной кости (в последней автор различает переднюю компактную часть—„praesphenoid" и заднюю, рых-

*] Цит. по Erdheim'у.

**] Резанов называет случаи Vesal'я, Columbius'а, Zuckerkandl'я, Herzfeld'а и на материале Милославского в 140 черепов находит это отсутствие в 2,5 %.

Электронная библиотека (репозиторий)
Томского государственного университета

лую—„basisphenoid", не настаивая на точности этих названий в смысле эмбриологическом). „Нетрудно подобрать серию препаратов—указывает автор,—на которой можно наблюдать, как костное вещество praesphenoid'a шаг за шагом поглощается увеличивающейся полостью клиновидной пазухи". При росте зачаточной пазухи книзу сначала ею занимается весь praesphenoid.

Основной особенностью недоразвитых маленьких пазух, занимающих лишь часть praesphenoid'a, является, по мнению Резанова, то, что, будучи отделены очень толстым слоем кости от дна sellae, они очень близко подходят к sinus cavernosus и a. carotis interna. „Попытка проникнуть в подобных случаях через полость основной пазухи к придатку мозга должна неизбежно окончиться поранением стенок пещеристого синуса и внутренней сонной артерии". Однако, полости, занявшие и весь praesphenoid, не имеют еще отношения к дну седла и во всяком случае стоят в более близких отношениях с теми же желобками пещеристой пазухи и внутренней сонной артерии, чем с дном sellae.

Что это имеет место не так редко, теперь подчеркивается многими. Минц, дав ряд рисунков с своих препаратов, указывает на рисунки Sappey, Cunningham'a, Rauber'a, на которых верхняя стенка основной пазухи не имеет отношения к дну турецкого седла, так как последнее расположено сзади задней стенки пазухи. На подобного же рода случай из коллекции Ritter'a указывает и Küttner. Демонстративные рисунки этого рода дает Резанов. Минц, устанавливая три типа взаимных положений полости основной кости и турецкого седла, в третьем типе не находит между ними отношений, так как седло расположено в нем сзади задней стенки.

Таким образом, общепринятое мнение, что верхняя стенка пазухи соответствует дну турецкого седла, оправдывается лишь тогда, когда пневматизация захватывает basisphenoid. В последнем, по мнению Резанова, занимается сначала именно верхняя часть, т. е. под дном sellae. Лишь в наибольших степенях пневматизации имеет место захватывание нижнего отдела basisphenoid'a, образование затылочного продолжения; при этом уже пазуха может лишь тонким слоем отделяться от clivus Blumenbachii (до 3,0 м.м. по Onodi) и даже близко доходить до большой затылочной дыры (до 1 см. по Rauber'y).

Однако, и в тех случаях, когда основная пазуха находится в видимых соотношениях с турецким седлом, ближайшее изучение показывает, что эти отношения не так уж близки. Выбрав 30 таких черепов и определяя протяжение дна турецкого седла над основной пазухой—Резанов нашел, что в 14 случаях турецкое седло целиком лежало над пазухой, в 16 случаях лишь частично (в 9 из них—меньше, чем своей половиной); в 6 случаях sella имела отношение лишь к одной из половин пазухи. Последнее является вполне понятным, если вспомнить, каким значительным вариациям подвергается перегородка между пазухами; эта перегородка может совсем отсутствовать, или, наоборот наблюдается много перегородок, разбивающих пазуху на несколько частей; как правило, перегородка является смещенной в сторону, чаще своим задним концом (Rauber), обуславливая часто существование одной маленькой пазухи и другой—большой, выполняющей все тело основной кости. В этом случае как раз меньшая ямка может иметь отношение к дну турецкого седла, и Резанов предостерегает поэтому от доступа к придатку мозга через одну только пазуху. По его мнению,

Электронная библиотека (репозиторий)
Томского государственного университета

прилегание турецкого седла к пазухе стоит в прямой зависимости от передне-заднего размера пазухи, становясь ничтожным (несколько м. м.), когда этот размер не превышает 10—20 м. м. Между тем последнее имеет место, по материалу Милославского, в 45,2%.

Значительное усложнение топографических отношений получается и в том случае, когда в тело основной кости проникает на большом протяжении задняя клетка решетчатой кости. Далеко нередко при этом она располагается под дном турецкого седла, а основная пазуха оказывается оттесненной книзу, или книзу и кзади. Вскрывая при этом, как предписывается при транссфеноидальном доступе нижне-переднюю стенку основной пазухи, и проникнув в последнюю, легче при значительной пневматизации ее вскрыть clivus Blumenbachii, тем более, что соответственно clivus может находиться в этом месте выступ, который служит обычно опознательным пунктом при вскрытии турецкого седла. Если, руководствуясь слишком низким в этом случае положением потолка пазухи (по Минцу, на уровне дна sellae располагается margo infraorbitalis, который может служить опознательным пунктом), вскрыть этот потолок, то откроется обширная полость решетчатой кости. Отношения здесь становятся очень запутанными.

Полость основной кости может иметь ближайшее отношение к зрительным нервам (Onodi) и к нервам, пробегающим в пещеристой пазухе (Sluder), отделяясь от всех этих образований листками кости, тонкими, как папиросная бумага. В смысле доступа к придатку мозга большое значение имеет отношение основной пазухи к внутренней сонной артерии. В вышеуказанных случаях зачаточных синусов, по Резанову, дно их направлено не к sella, а в бок, к sulcus caroticus, подходя очень близко к последнему. Опасность повреждения внутренней сонной артерии существует, однако, и при более развитых пазухах, и случай ранения a. carotis недавно описан Минцем. В этом случае потолок пазухи соответственно дну турецкого седла выпячен не был, а несколько сбоку находилось выпячивание, при сдалбливании которого была поранена a. carotis. Значительная пневматизация кости может привести к полному истончению и даже отсутствию кости соответственно sulcus caroticus, а аномалии положения изгиба a. carotis могут создать условия, при которых доступ к гипофизу загорожен ее последней кривизной (Минц).

С a. carotis могут находиться в близком отношении и клетки решетчатой кости, вычерпывание которых, как предварительный акт при доступе к седлу, может повлечь ранение артерии.

Таким образом, анатомические отношения создают во многих случаях значительные затруднения и опасности при доступе к турецкому седлу. Общепринятым является положение, что при отсутствии аномалий развития доступ этот является облегченным при росте опухоли книзу, к основной пазухе, при чем имеет место выпячивание потолка пазухи, чаще в области перехода его в заднюю стенку, иногда—более кпереди.

В настоящем анатомическом очерке не было рассмотрено кровоснабжение придатка мозга. Как уже указывалось, этот вопрос из анатомии гипофизарной системы послужил предметом особого исследования. В нижеследующей главе приведены литературные данные и собственные исследования по вопросу о кровоснабжении гипофиза, а также рассмотрено то значение, которое должно иметь знание плана кровоснабжения органа.

Электронная библиотека (репозиторий)
Томского государственного университета

Кровоснабжение придатка мозга.

В ряде работ по сравнительной анатомии гипофиза, наряду с филогенезом отдельных частей органа, рассматриваются и их сосуды. Сюда можно отнести исследования Перемешко (1867), Lothringer'a (1886) Herring'a (1908), Trautmann'a (1909), Stendell'я (1913), а также специальное исследование по вопросу о кровоснабжении гипофиза собаки, произведенное Dandy a. Goetsch (1911).

Перемешко, на основании ин'екций у собак и кошек, дает некоторые сведения по поводу хода сосудов в придатке мозга. Указывая на богатство сосудами передней доли придатка мозга, автор говорит, что „крупные ветви тянутся в периферическом слое воронки к передней части железы; разрез через последнюю уже невооруженному глазу представляеется тонко продырявленным". В промежуточной части (Markschicht, по автору) имеются сравнительно крупные ветви, пробегающие в соединительно-тканном слое. Задняя часть железы, по Перемешко, беднее кровью; большие стволы здесь находятся очень редко; поперечник капилляров меньше, а петли их больше и вытянуты вдоль.

Lothringer дает сведения в этом отношении о некоторых млекопитающих. В передней доле („эпителиальной части" по автору) железы собаки находится петлистая сеть широких сосудов с очень тонкими стенками; даже у сосудов с просветом в 0,1 мм. и больше снаружи эндотелия intimae встречаются лишь следы других элементов стенки; автором получены картины и даны рисунки, где железистые элементы прилегают к просвету сосудов непосредственно, без слоя эндотелиальных клеток. Сосуды задней доли („Infundibularlappen") исходят из сосудов мягкой мозговой оболочки; они образуют широкопетлистую сеть, стволы которой идут главным образом в центре, а разветвления—к периферии. Краевые петли этих сосудов без какой либо промежуточной ткани прилегают к клеткам partis intermediae („эпителиальной полосы"), но не внедряются в последнюю. „Так как, говорит автор, сосуды передней доли гипофиза собаки достигают лишь до pars intermedia, то последняя образует бессосудистый покров задней доли, питающейся, таким образом, от упомянутых петель". У кошки, по тому же автору, сосуды передней доли обильны, но не так, как у собаки. В части p. intermediae, ближайшей к основанию мозга, есть сосуды, не связанные с сосудами мозговой доли. В передней доле гипофиза лошади сосуды уже, чем в придатке мозга собаки, но обильно ветвятся. Больше их там, где больше хромофильных клеток. У свиньи автор указывает на богатство широкими сосудами того эпителиального слоя, который продолжается на рукоятку гипофиза.

Herring *) (в работе, к сожалению, недоступной мне в оригинале), дал описание кровоснабжения гипофиза кошки. Он обратил внимание на распределение сосудов в веществе железы, снабдив его рисунком с ин'ецированного органа. Независимо от него аналогичные данные были получены несколько позже Heuer'ом **). Не давая сведений о проксимальных отрезках питающих сосудов, Herring указывает, что передняя доля получает кровь сверху, из сосудов рукоятки, задняя—сзади.

Dandy a. Goetsch считают, что Herring первый указал на независимость в смысле кровоснабжения передней и задней доли. Как мы

*) Цит. по Dandy a. Goetsch.
**) Цит по Dandy a. Goetsch.

Электронная библиотека (репозиторий)
Томского государственного университета

видели, существование безсосудистой границы между ними было подмечено еще Lothringer'ом за 20 лет раньше.

Вслед за Herring'ом в анатомо-гистологическом очерке придатка мозга некоторых млекопитающих Trautmann дал краткое описание кровеносных сосудов гипофиза лошади, осла, теленка, овцы, козы, свиньи, собаки и кошки. В общем, железистая часть органа представляется автору несоответственно своей величине богатой сосудами, производя впечатление пещеристого органа при микроскопическом исследовании. Артерии ее—ветви a. carotis internae в довольно извилистом пробеге спускаются по infundibulum и в железистой части скоро распадаются на систему чрезвычайно тонкостенных капилляров, которые большей частью лежат в интерстициальной ткани, частью прилегают к клеткам и клеточным тяжам паренхимы. Вокруг эндотелия артерий и капилляров лежит тонкий слой соединительно-тканной оболочки, очень тонкий у капилляров; у последних клетки паренхимы часто прямо прилежат к эндотелию. „Кроме того,—говорит автор,—у всех исследованных мною животных паренхимные клетки нередко стоят в прямой связи с просветом сосудов; на отдельных местах стенка сосудов отсутствует на большем или меньшем протяжении. И так, эндотелий, как и соединительно-тканная оболочка сосудов имеет щели, в которые вдвигаются паренхимные клетки".

По автору, кровоснабжение у лошади и осла самое обильное. Многочисленные сосуды воронки дают еще ясное строение артерий с intima, media и adventitia. При входе воронки в гипофиз эти сосуды распадаются на маленькие ветви, а затем быстро на капилляры, которые идут в каудо-вентральном направлении. Таким образом, на сагиттальных разрезах гипофиза находят преимущественно продольно,—а на сегментальных—главным образом поперечно перерезанные сосуды. Наичастые и наибольшие сосудистые просветы находятся при разрезе через „Umschlagstheil"—обкладочную часть, т. е. место перехода передней доли в промежуточную, на уровне прикрепления воронки к гипофизу. Промежуточная доля сравнительно с передней бедна сосудами, при том, большей частью, здесь очень маленькими; иногда здесь находятся еще выраженные артерии с толстой стенкой. Соединительная ткань под промежуточной долей богата сосудами. У жвачных в железистой ткани, облегающей рукоятку, и особенно в обкладочной части постоянно находятся многочисленные и крупные сосуды, которые отсюда тянутся каудо-вентрально, извиваясь и становясь меньше, почти до середины железистой части, где принимают разнообразнейшее направление. У теленка васкуляризация сильнее, чем у овцы и козы. Промежуточная часть также поражает бедностью сосудами, в то время, как соединительно-тканная подкладка ее богаче ими. У свиньи железистую часть гипофиза пронизывают капилляры очень извилистого хода в разнообразных направлениях; наблюдается то же богатство сосудами обкладочной части и бедность ими промежуточной. У собаки и кошки автором получены те же данные. В задней—мозговой доле, по Trautmann'у, сосуды в большем количестве лежат в соединительной ткани под pars intermedia. В остальной части доля пронизана во всех направлениях сосудами, в большинстве незначительного просвета.

В содержательном сравнительно-анатомическом очерке придатка мозга Stendell, рассмотрев филогенез отдельных составных частей органа, дал соответствующие, хотя и краткие, сведения о их кровоснабжении. В задней („мозговой") доле у нисших рыб (селяхии, осет-

Электронная библиотека (репозиторий)
Томского государственного университета

ровые), у которых отросток мозгового желудочка не представляется утолщенным и или прямо, по плоскости, прилегает к pars intermedia, или внедряется в нее в виде полых трубок, отношения совершенно другие, чем у костистых рыб, где имеется уже система ветвящихся сплошных тяжей мозговой доли, пронизывающих промежуточную. Эти тяжи богаты сосудами, при посредстве которых, очевидно, осуществляется широкая связь, имеющаяся у нисших видов с полостью желудочка. У амфибий, где infundibulum заканчивается массивным утолщением, последнее уже обильно снабжено сосудами. У млекопитающих, конечно, эта васкуляризация тоже обильна. Выпячивания и разветвления воронки у нисших позвоночных, богатое кровоснабжение массивного утолщения этого дна 3-го желудочка—у высших, автор рассматривает, как проявление физиологического назначения мозговой части, как приемника секрета железы.

Промежуточная часть (pars intermedia) всех групп, кроме селяхий, обладает меньшим количеством кровеносных сосудов, чем главная, внешним выражением чего служит меньшая наклонность ее элементов группироваться в тяжи и трубки. Вышеупомянутая (у teleostei) тесная связь мозговой и промежуточной долей, причем секрет, по мнению автора, из второй идет в первую, устраняет надобность васкуляризации partis intermediae. У селяхий pars intermedia обильно пронизана сосудами, идущими в дорзовентральном направлении, причем, как думает автор, вдоль периваскулярных пространств идет отток секрета. У амфибий, где мозговая доля обильно пронизана лимфатическими щелями, вполне приспособляясь, по автору, к роли отводящего секрет органа, сосудов в pars intermedia очень мало. Те же отношения наблюдаются уже у всех высших групп.

Передняя („главная") доля представляется у всех групп богато снабженной сосудами. Сосуды эти являются выводящими секрет путями. Автор находит „открытое сообщение между паренхимными клетками и просветом сосудов".

Наблюдения профессора Часовникова, сделанные им над обыкновенными и ин'ецированными цветными массами гипофизами собак „позволили,—как указал автор,—прежде всего пополнить данные (Trautmann'a и Stendell'я) указанием на тот факт, что кровеносные сосуды мозгового придатка образуют две самостоятельные системы, из коих одна снабжает кровью только переднюю дольку, а другая—исключительно заднюю. Границу между обоими системами составляет эпителий, который, охватывая заднюю дольку, как ткань бессосудистая, не пропускает из нее артерий и капилляров в железистый отдел. С другой стороны, обнаружилось, что кровеносные капилляры hypophys'a представляют сравнительно широкие трубки, имеют непрерывный эпителиальный покров и каких-либо отверстий в своих стенках, вопреки утверждению Trautmann'a и Stendell'я не содержат. При этом количество расположенной поверх них соединительной ткани даже в органе одного и того же животного подвержено весьма значительным колебаниям; в одних местах она едва различается, тогда как в других достигает несколько большей степени развития". Мнение о существовании непосредственного, без участия эндотелия, соприкосновения железистых клеток с просветом кровеносных сосудов, вообще, нашло мало сторонников.

Приведенные исследования показали, таким образом, чрезвычайное обилие сосудов в передней—и бедность, или даже отсутствие их

Электронная библиотека (репозиторий)
Томского государственного университета

в промежуточной доле придатка мозга. Задняя доля, за исключением низших рыб, где она не дифференцировалась еще в массивное образование, тоже относительно хорошо снабжена сосудами, хотя и менее, чем передняя.

Как видно из приведенных работ, сведения, даваемые ими относительно общего плана кровоснабжения органа, недостаточны и отрывочны. Сравнительная анатомия выдвинула вопрос о независимости кровоснабжения передней и задней долей гипофиза.

Систематическое описание сосудов придатка мозга собаки, сделанное Dandy a. Goetsch, действительно, дало в их руки значительно более ясные и подробные представления в этом отношении, позволив, вместе с тем, вполне обосновать вопрос о независимых источниках снабжения передней и задней долей. Поэтому в нижеследующем приводится почти целиком краткая, но содержательная работа этих авторов.

Авторы пользовались ин'екцией 10% желатины, подкрашенной кармином, берлинской лазурью и т. д., применив и метод двойной ин'екции (артерий и вен).

Кровь к передней доле гипофиза собаки приносится большим количеством артериальных ветвей, сходящихся к рукоятке гипофиза из Виллизиева круга, как спицы колеса сходятся к его центру. От обычно узкой a. communicans anterior отходит 8—10 маленьких ветвей; от a. communicans posterior—по 3—5 ветвей с каждой стороны. Два сосуда, кроме того, отходят с каждой стороны от a. carotis interna прежде ее деления на a. communicans anterior, a. communicans posterior et a. cerebri media. Кроме этих 18—20 ветвей, видимых невооруженным глазом, ряд сосудов из задней половины Виллизиева круга впадают в нежную сосудистую сеть поверх corpora mamillaria и сходятся к задней поверхности infundibuli.

Достигнув рукоятки, эти сосуды непосредственно подразделяются на капилляры, которые переходят в широкие своеобразные каналы передней доли, ограниченные одним слоем эндотелия, прилежащего к клеткам этой доли; каналы очень многочисленны, составляют большую часть доли по об'ему. От больших каналов отходят меньшие, так же построенные. Таким образом, в передней доле нет ни артерий, ни вен. Венозный отток из передней доли совершается по тому же плану. Каналы переходят в капилляры и, очень быстро в многочисленные маленькие вены рукоятки коллекторы которых впадают в венозный круг, расположенный поверх Виллизиева и очень сходный с последним. Получается 6 или 7 относительно широких коллекторов, которые идут вбок, в v. v. basillares, лежащие глубоко под височной долей. Имеется также сеть венул, которая отходит от задней поверхности рукоятки и проходит поверх corpora mamillaria; отсюда несколько вен вливаются в поперечное соединение между v. v. basillares; соединение это образует заднюю периферию венозного круга.

Описание сосудов partis intermediae особенно интересно, и я приведу его дословно: „Известные части partis intermediae богато васкуляризированы,—много богаче, чем задняя доля, но беднее, чем передняя... более толстая языкообразная часть вблизи рукоятки, которая более или менее граничит с верхней частью передней доли, получает кровь из сосудов рукоятки и из сосудов, приходящих из вещества мозга, непосредственно прилежащего. Тонкое эпителиальное одеяние partis nervosae, с другой стороны, совершенно лишено сосудов. Обильная капиллярная сеть, которая пробегает между этими двумя гистологи-

Электронная библиотека (репозиторий)
Томского государственного университета

чески различными образованиями (pars nervosa и ее эпителиальный покров), не проникает здесь между одевающими клетками. Из капиллярной сети есть два пути для оттока крови—кверху—в вены рукоятки и основания мозга, и кзади—в вены partis nervosae и отсюда в циркулярный синус по системе, описываемой ниже".

Задняя доля, по авторам, наиболее бедна сосудами, что видно уже на неин'ецированных препаратах. Сосуды входят в задний полюс ее и совершенно независимы от вышеописанных систем. „Каждая a. carotis interna,—говорят авторы,—как только она входит в полость черепа и поворачивает кпереди, в sulcus caroticus, дает маленькую ветвь; эти два сосуда соединяются впереди задних клиновидных отростков, образуя один срединный ствол, который входит в заднюю долю гипофиза в том пункте, где при обычном разрезе для высвобождения железы заметна маленькая площадь прикрепления твердой мозговой оболочки. Нужно помнить, что эти ветви лежат между двумя листками durae, (образующей sinus circularis), в буквальном смысле лежат в этом синусе, как и сама a. carotis interna, лежащая в боковом синусе". Войдя в заднюю долю близ ее центра, артерия сразу делится на большое количество широких ветвей, которые расходятся к периферии. Вены приходят к упомянутому пункту прикрепления твердой мозговой оболочки в том же направлении, как и артерии. Одна широкая срединная вена входит в циркулярный синус в этом месте, непосредственно над вхождением артерии, тесно к ней прилегая. Сверх того, более мелкие вены непосредственно впадают в синус.

Работа Dandy'a. Goetsch по полноте имеющихся в ней сведений стоит совсем особо в ряду других приведенных работ, где лишь попутно даваемые представления о сосудах придатка мозга являются далеко недостаточными. Но эти неполные сведения о кровоснабжения придатка мозга у животных, тем не менее, гораздо подробнее тех, которые у нас имеются о человеке. И в известном труде Biedl'я о железах с внутренней секрецией автор, говоря о кровоснабжении придатка мозга человека, приводит данные и иллюстрации из работы Dandy a. Goetsch относительно кровеносных сосудов гипофиза собаки. Между тем, мы вправе уже à priori предполагать наличность значительных отклонений в этом отделе у человека при столь больших различиях в анатомии человека вообще и его весьма усложненной по строению центральной нервной системы, в осо енности.

Из старых авторов Luschka в своей монографии от 1860 г. так описывает сосуды придатка мозга: „Передняя доля придатка мозга по сравнению со своей величиной содержит очень много крови. Последняя подвозится ей тонкими ветвями a. carotis internae, происходящими, главным образом, от той части артерии, которая проходит через sinus cavernosus. Почти постоянно отходит также тонкая веточка от a. carotis во время ее прохождения через dura mater в полость черепа, или сейчас же за этим пунктом. Эта веточка поднимается к воронке и разделяется на ветви, которые достигают книзу до гипофиза, кверху—до основания воронки. Некоторое количество крови притекает в переднюю долю гипофиза также из нежной сети, принадлежащей мягкой мозговой оболочке воронки. Находимые на наружной поверхности гипофиза более толстые сосуды имеют частью выраженный извилистый пробег. В паренхиме железистой доли они дают капиллярную петлистую сеть с большими полигональными промежутками. Вены, исходящие из этой сети, вливаются на боковой поверхности (с каждой

Электронная библиотека (репозиторий)
Томского государственного университета

стороны) в стволик, просвет которого большей частью виден на горизонтальном разрезе, проведенном почти в середине. Вследствие ретракции сосудистой стенки под уровень проведенного разреза, просвет представляется в форме ямки, к передней периферии которой сбегаются лучевидно несколько сосудов, в то время как к задней подходит только один более крупный сосуд, или отдельные слабые веточки. Венозная кровь мозгового придатка изливается большей частью в sinus circularis Ridleyi, на внутренней поверхности которого замечается некоторое количество тонких круглых устьев и, с каждой стороны, одно большее соединение вен, служащее дия оттока крови". Этот венозный коллектор на боковой поверхности гипофиза, видный при разрезе в виде ямки, наблюдал и Wenzel *) (1820). F. Arnold (1838) лучевидно сбегающиеся к этому коллектору канальцы считает за артерию и вены. Luschka, на основании искусственных ин'екций, рассматривает эти канальцы „только как сборный пункт венозной крови". В другом месте своей работы он описывает оболочку воронки, как продолжение мягкой мозговой оболочки и указывает, что в этой оболочке видны уже невооруженным глазом многочисленные продольные сосуды. В нижней части воронки сосуды мягкой мозговой оболочки дают петлеобразные выросты в воронку. Сосудов здесь так много, что „в одном случае очень удачной ин'екции—говорит Luschka—нижняя половина воронки оказалась равномерно покрасневшей во всю свою толщину, как будто бы была наполнена вышедшей из сосудов массой"; микроскопическое исследование показало, однако, присутствие чрезвычайно многочисленных извитых сосудов. Часть этих сосудов теряется в оболочке придатка мозга, из которой всегда идет некоторое количество ветвей в переднюю и заднюю долю.

В анатомии 1868 г. Henle, описывая внутреннюю сонную артерию в ее пробеге через canalis caroticus et sinus cavernosus, говорит о ветвях ее в этой области, как о „большей частью незначительных, реже соединенных при своем происхождении в один или пару стволиков". Одна из этих ветвей,—ramus carotico-tympanicus—достигает через дно барабанной полости до слизистой оболочки последней, другая на основании черепа связывается с ветвями a. vidianae, „прочие (aa. sin. cavernosi, aa. receptaculi anterior et posterior) снабжают кровью заключенный в турецком седле гипофиз и большую или меньшую область durae matris". Говоря про a. communicans posterior, автор упоминает про „тонкие веточки к срединным частям основания мозга (tuber cinereum, crura cerebri, corpora candicantia). Прямого указания на вены придатка мозга Henle не дает. По поводу притоков v. magnae Galeni автор указывает, что один из этих притоков—v. cerebri anterior—подкрепляется ветвями с Варолиева моста, ножек мозга и лежащих между последними частей основания черепа, т. е. очевидно, и гипофиза в том числе. С другой стороны, автор упоминает, что „меньшие вены из средней части основания черепа идут к sinus intercavernosus et petrosus superior).

В 1872 и 1874 г. одновременно появились две работы о кровоснабжении мозга—Duret во Франции и Heubner'a в Германии. В работах этих, классических по выявленному ими значению свойств мозговых сосудов в вопросах патологии центральной нервной системы, мы также мало находим о кровоснабжении придатка мозга.

По Duret, a. communicans posterior с ее чрезвычайно колеблющимся об'емом дает кнутри следующие ветви: 1) rami chiasmatici, кото-

*] Цит. по Luschka.

Электронная библиотека (репозиторий)
Томского государственного университета

рые распределяются на задней поверхности chiasmae, 2) артерии серого бугра и рукоятки гипофиза, 3) артерии для сосковидных тел и 4) 1—2 артерии к зрительному бугру. Артерия для серого бугра делится на ветви восходящую и нисходящую; последняя идет по рукоятке гипофиза, чтобы распределиться в железе. Заметим еще, что по рисунку, данному Duret, эта артерия отходит отсередины a. communicans posterior; от передней половины последней отходят упомянутые ветви к перекресту зрительных нервов.

Heubner, проведя резкую грань между двумя системами мозговых артерий—„Basalbezirk und Rindenbezirk,"—к артериям первой системы причисляет, между прочим, и интересующие нас ветви. Артерии этой первой системы отходят от крупных стволов основания мозга непосредственно, „как молодые ростки от ствола дерева". Отойдя под прямым или близким к прямому углом в вещество мозга, они являются концевыми артериями в смысле, установленном Cohnheim'ом. Heubner приводит без дальнейших подробностей случай инъекции сосудов, где ему удалось налить маленькие веточки, которые снабжали переднюю поверхность infundibuli.

В одной из своих работ Thaon (1907) упоминает, что на серии срезов он наблюдал у человека, что „кровь подходит к железе (придатку мозга) по очень маленьким артериям, которые спускаются по рукоятке и очень быстро превращаются в капилляры".

Работа Luschka дает представление о том, что сосуды к передней доле придатка мозга идут от отрезка carotis, пробегающего внутри пещеристой пазухи; почти постоянно имеется ветвь к этой же передней доле от a. carotis interna по выходе ее из твердой мозговой оболочки; наконец, сюда же автор причисляет ветви из сети сосудов piae infunbibuli. Из этих данных мы совсем не получаем ответа на вопрос—откуда кровь подвозится к задней доле и к pars intermedia.

В работе Thaon'a не затрагивается вопрос о том, к каким частям органа направляются внутрисинусовые ветви a. carotis internae. Вены, по Thaon'у, идут этим же путем, по рукоятке гипофиза вверх; автор не видел, „чтобы вены открывались в sinus cavernosus".

Henle, Duret и Heubner указывали, без дальнейших подробностей, на участие в приводящей системе a. communicans posterior, а в отводящей—v. basilaris, как притока v. magnae Galeni. С этим не вполне сходятся описания позднейших авторов. Так, например, Gray, давая рисунок с артерий основания мозга, показывает ветви к infundibulum, отходящие от a. carotis interna до разделения ее, а не от a. communicans post. Этот же автор, говоря о части артерии, пробегающей в пещеристой пазухе („the cavernosus portion), называет ее ветви—a. ophtalmica, a. menyngea anterior et aa. receptaculi; последние, многочисленные и тонкие, снабжают стенки синуса, Гассеров узел и гипофиз.

Данные, почерпнутые у вышеприведенных авторов, перенесены и в обширные руководства по анатомии.

Некоторые артерии из Виллизиева круга, по Poirier, направляются к основанию мозга, главным образом, к органам, включенным в Виллизиев круг. A. communicans post. дает к серому бугру и рукоятке гипофиза сосуд, который делится на восходящие и нисходящие ветви. В качестве коллатералей v. basillaris (Rosenthali) автор называет—снутри—венулы chiasmae, tuberis cinerei, tubercul. mamillar., subst. perf. posterioris—покрывающие центральную часть основания венозной сетью и анастомозирующие друг с другом. С другой стороны, в ангиологии,

Электронная библиотека (репозиторий)
Томского государственного университета

описывая „sinus coronaire", автор перечисляет получаемые им вены тела основной кости, вены твердой мозговой оболочки, гипофиза и венулы центральной части основания мозга.

В неврологии в руководстве Rauber—Kopsch'a можно найти указание, что сосковидные тела, серый бугор, воронка и придаток мозга получают ветви от a. communicans post. В ангиологии указывается, что внутренняя сонная артерия на пути в пещеристой пазухе дает несколько веточек, которые идут к стенке синуса и проходящим в нем нервам, к ganglion semilunare и к придатку мозга, и имеется рисунок, изображающий эту последнюю ветвь. Указания на венозную систему придатка мозга мы также находим разбитыми между неврологией и ангиологией. V. basillaris из системы v. magnae Galeni „начинается на нижней поверхности мозга, обвивается вокруг его ножки и несет кровь из nucleus lentiformis и tuber cinereum". С другой стороны, в ангиологии встречается указание, что „венозные полости sinus intercavernosi принимают в себя вены мозгового придатка и тела клиновидной кости".

Те же сведения дают и другие руководства по анатомии. В учении о нервной системе (и ее кровоснабжении) указывается на ветви, которые, отойдя от a. communicans poster., идут сверху с рукояткой к гипофизу. В ангиологии упоминаются ветви от внутренней сонной артерии внутри пещеристой пазухи к тому же гипофизу. О распределении этих ветвей в придатке мозга, как мы видели, нет согласных и определенных сведений.

Этим и об'ясняется то обстоятельство, что авторы в анатомии придатка мозга человека, говоря о его кровоснабжении, либо пользуются, как Biedl, сведениями, полученными при исследовании животных, либо приводят данные Luschka, еще более их схематизируя. Так, Sternberg (1897), пользуясь данными Luschka, говорит, что артерии передней доли—„это тонкие ветви, которые отходят от ствола a. carotis внутри sinus cavernosus... артерии задней доли спускаются с pia вниз... Вены собираются в 2 парных ствола, которые впадают в sinus circularis Ridleyi. „Буквально то же приводится в диссертации Нарбута (1903). В учебнике о болезнях желез с внутренней секрецией Falta, говоря о „separate Blutversorgung" передней доли, указывает, что „передняя доля снабжается веточка: и внутренней сонной артерии, задняя доля—(от веточек) мягкой мозговой оболочки". Подобные сведения продолжают встречаться до настоящего времени в некоторых руководствах частной патологии и терапии и патологической анатомии. Между тем, патология органа наталкивает на ряд вопросов относительно его кровеносной системы. Об этом я буду говорить в дальнейшем, а теперь позволю себе перейти к результатам своих исследований.

В своих исследованиях я пользовался следующим методом: на извлеченном мозгу изучались сосуды, подходящие к рукоятке гипофиза. При извлечении мозга поверхностный листок паутинной оболочки над cisterna centralis оставлялся, по возможности, целым. A. carotis interna перерезалась тотчас у выхода через твердую мозговую оболочку. При осторожном разделении листка паутинной оболочки рассматривались ин'ецированные и неналитые сосуды от Виллизиева круга, идущие к воронке. Препаровкой пещеристой пазухи определялись ветви, отходящие к гипофизу от внутрисинусового пробега внутренней сонной артерии. Для нн'екций я пользовался желатиной с ультрамарином, кармин-желатиной (ин'екции через a. carotis на шее). Этот способ дал возможность изучить проксимальные отрезки сосу-

Электронная библиотека (репозиторий)
Томского государственного университета

дов,—от их отхождения от Виллизиева круга до придатка мозга. Для этой же цели служил и метод изолированной ин'екции мозговых сосудов берлинской лазурью по Heubner'у. Далее я применял метод изолированной ин'екции ветвей, отходящих внутри пещеристой пазухи. Для этого по извлечении мозга внутренние сонные артерии перевязывались у места их выхода через твердую мозговую оболочку, перевязывались наружные сонные артерии и ин'екция (берлинской лазурью) производилась через общие сонные артерии. Этот способ позволил определить область распространения внутрисинусовых ветвей внутренней сонной артерии, отличая ее от таковой, снабжаемой ветвями, идущими с воронкой уже от черепного отрезка a. carotidis internae. Результаты полученные при этом способе, были очень демонстративными.

Кроме того, для ин'екции сосудов и верхней, и нижней системы я пользовался и следующим методом: при извлечении мозга зрительные нервы не перерезались и на основании черепа оставлялась chiasma и дно третьего желудочка. Перерезанные ветви Виллизиева круга перевязывались; торзионными пинцетами захватывались все брызжущие при ин'екции сосуды и последняя производилась вышеуказанным способом через общую сонную артерию при перевязанной наружной. При этом способе получились хорошие картины для сосудов, идущих с воронкой.

Исследования были начаты с систематических просмотров серий срезов неналитых препаратов. Серии захватывали большую область, включая и проксимальные отрезки сосудов. Так, разлагались на серии срезов вся область серого бугра от corpora mamillaria сзади до chiasma спереди с лежащим здесь отделом воронки (при изучении верхней части гипофизарной системы); изучалась на серии вся область между гипофизом и внутренней сонной артерией. Придаток мозга раскладывался на серии поперечных и сагиттальных срезов. Фиксация препаратов в формалине, проведение через восходящей крепости спирты, заливка в парафин и целлоидин. После ин'екции берлинской лазурью кусочек фиксировался непосредственно 96° спиртом. Окраска главным образом по способу v-Gieson'а и гематоксилин-эозином. Красивые картины получались при контрастной ядерной окраске кармином. Для определения строения сосудистой стенки применялась и окраска на эластические волокна по Weigert'у. Исследовано 25 трупов.

Лежа между обоими пещеристыми пазухами с заключенным в последних внутрисинусовым пробегом a. carotidis internae, придаток мозга, естественно, может получать ветви от этой части внутренней сонной артерии.

С другой стороны, воронка гипофиза проходит от основания мозга, от дна третьего желудочка, книзу, через тот отдел подпаутинного пространства, вокруг которого располагается артериальный Виллизиев круг, и может получать ветви от последнего, неся их с собой в вещество гипофиза.

Пещеристые пазухи с анастомозами между ними дают венозное кольцо, окружающее придаток мозга с боков, спереди, сзади и снизу—в толще твердой мозговой оболочки на основании черепа.

Соответственно Виллизиевому кругу, окружая приблизительно тот-же отдел подпаутинного пространства, проходят менее развитые и менее постоянные в своих частях притоки V. magnae Galeni,—v. v. basillares (Rosenthali) с анастомозами между ними. И здесь, таким образом, образуется венозное кольцо, в центре которого лежит серый бугор с отходящей от него воронкой.

Электронная библиотека (репозиторий)
Томского государственного университета

Таким образом, мы имеем два артериальных и венозных кольца,— два сосудистых этажа, из коих верхний окружает воронку гипофиза (Виллизиев круг с системой v. v. basillares), а нижний—дистальный отдел железы, заключенный в турецком седле (a. carotis interna и пещеристые пазухи со своими анастомозами).

Рассмотрим ветви, отходящие от верхнего сосудистого этажа. От внутренней сонной артерии, тотчас по выходе ее из твердой мозговой оболочки у боковой вогнутости chiasmae и рядом с передним клиновидным отростком основной кости, отходит ветвь; обычно она отходит на один-два мм. от места выхода a. carotis и на 1/2 см. до деления последней на a. communicans anterior, a. communicans posterior и a. cerebri media. Эта ветвь идет под поверхностным листком паутинной оболочки, натянутым здесь над cisterna centralis. Ветвь эта в налитом виде хорошо прослеживается под листком паутинной оболочки в виде средней толщины нити. Она подходит к боковому углу перекреста зрительных нервов, дает очень тонкие веточки на его базальную поверхность и, направляясь к середине, кзади и кверху, перекрещивая при этом соответствующий tractus opticus, подходит к переднебоковой поверхности воронки. Иногда прослеживается лишь эта ветвь, но иногда наряду с ней от внутренней сонной артерии отходят 1—2 ветви с таким же направлением, при чем задняя из этих ветвей может отходить уже к боковой поверхности основания воронки. Точно так же отхождение этой ветви может быть сдвинуто до начала a. communicans posterior включительно.

Следующими артериями этого этажа являются ветви, отходящие от a. communicans posterior. Надо сказать, что передняя из этих ветвей, отходящая от начала a. communicans posterior, или от угла между ней и a. carotis interna, часто не уступает в развитии описанной верхней артерии гипофиза; иногда вместе с ней, или даже заменяя ее, она идет к передней стороне воронки. Деление на „восходящую и нисходящую ветви" серого бугра, подмеченное Duret и Heubner'ом, может быть свойственно или тому, или другому из этих сосудов.

Кроме того, от передней трети или половины a. communicans posterior могут отходить еще 1—2 тонкие веточки, имеющие отношение к воронке. В случае, когда от внутренней сонной артерии до ее деления отходят 2—3 ветви, от a. communicans posterior может отходить лишь одна имеющая отношение к воронке ветвь. Чаще отношения не одинаковы на обоих сторонах, и слева, например, отходят лишь 3 ветви от a. carotis interna, а справа—2 ветви от a. carotis interna и одна—от a. communicans posterior.

В общем, от верхнего артериального этажа отходят имеющие отношение к воронке 3—4 ветви, различным образом распределяясь между a. carotis interna и a. communicans posterior. 1—2 передние ветви (с каждой стороны) подходят в подпаутинном пространстве к передне-боковой поверхности воронки. По дальнейшему ходу этих ветвей они могут быть названы верхними артериями гипофиза—a a. hypophysis superiores. Остальные ветви, пройдя подпаутинное пространство, образуют нежную сосудистую сеть на боковых поверхностях серого бугра, соответственно желобку между ним и зрительным трактом и у боковой поверхности корня воронки. Ввиду того, что на серии срезов прослеживается вхождение этих ветвей в воронку, они могут быть об'единены под названием rami infundibulares.

На серии срезов, захватывающих серый бугор в области отхо-

Электронная библиотека (репозиторий)
Томского государственного университета

ждения от него воронки (при изучении верхней части гипофизарной системы), мы в соответствующей главе описали присутствие 2-х железистых отростков, в форме серпов в поперечном сечении, причем утолщенная часть серпа лежит в желобке между серым бугром и отхождением воронки, а заостренный конец серпа заходит на боковую и отчасти дорзальную поверхность возвышения воронки. Мы выделим прежде всего область распространения этих серпов, т. е. область до того пункта кпереди, где воронка отделяется от серого бугра. Как уже говорилось, серпы (речь все время идет о картине поперечного среза) прилежат к глие корня воронки, залегая в толще мягкой мозговой оболо́чки. Последняя дает строму для железистых отростков и вступает от них в виде перекладин в глию На всем этом протяжении к воронке подходят сбоку мелкие сосуды из упомянутой нежной сети вокруг серого бугра, образованной rami infundibulares. Сосуды типа артериол с мышечной стенкой и membrana elastica interna (при окраске по Weigert'у , вступают прежде всего и непосредственно в упомянутые железистые отростки. Сама масса воронки, составленная глией, местами тоже обильно васкуляризирована, но большей частью капиллярными сосудами. Эти сосуды переходят сюда по упомянутым перекладинам. Артерии подходят прежде всего к упомянутой выемке и вступают в утолщенную часть серпа, хотя имеет место вхождение ветвей в более тонкие части серпа и даже (в меньшем количестве) в дорзальную часть воронки, не покрытую железистой тканью. Вступлением артерий преимущественно в железистые серпы и об'ясняется то обстоятельство, что в последних на большинстве срезов встречаются артериальные сосуды и что эти отделы железистой ткани хорошо васкуляризированы. Богатство сосудами по сравнению с глией бросается в глаза. Тонкостенные вены чаще встречаются на дорзальной поверхности воронки, непокрытой железистой тканью.

Когда на дальнейших срезах (по направлению к перекресту зрительных нервов) воронка отходит от серого бугра, в промежутке между ними появляются более крупные артериальные просветы—ветви верхних артерий гипофиза. Ход этих ветвей хорошо прослеживается на сагиттальных срезах. При этом видно, что ветви эти идут от chiasma в подпаутинном пространстве к передней поверхности воронки. В значительном количестве они входят в тот перегиб, который проделывает железистый слой в углу между передней поверхностью воронки и серым бугром. Идя в том-же подпаутинном пространстве, окружающем воронку, они подходят и к более дистальным частям ее, вступая преимущественно с передне-боковой стороны. Вступив в железистый слой воронки (в переднюю широкую часть железистого полумесяца на поперечном разрезе), они идут в этом слое вниз, к придатку мозга. На ин'ецированных препаратах на сагиттальных срезах эти сосуды в виде широких, налитых ин'екционной массой каналов прямолинейно тя ются между железистыми элементами книзу. От них же по соединительнотканным перекладинам вступают ветви в глию воронки, местами тоже хорошо снабженную сосудами, хотя и беднее, чем железистый слой. На поперечных срезах этих отделов воронки видно, что наиболее крупные артериальные ветви сосредоточены в самой широкой части железистого серпа, т. е. на передней поверхности воронки близ средней линии. Сосуды лежат в строме этого железистого слоя, часто у самой оболочки, облекающей воронку. Более мелкие ветви находятся в боковых частях железистого полумесяца. Из перекладин, несущих

Электронная библиотека (репозиторий)
Томского государственного университета

ветви в вещество воронки, наиболее крупная здесь находится опять-таки в вентральной части, внедряясь в передний отдел глиозного вещества воронки.

Чтобы понять ход этих сосудов в придатке мозга, надо сказать несколько слов о взаимоотношении передней, задней и промежуточной части, далеко не одинаковом на различной высоте в поперечном сечении гипофиза. В нижних $^2/_3$ или половине органа (Рис. 12 и 13). элементы передней доли прилежат в виде ровного слоя к задней доле; слой соединительной ткани между ними здесь узок. Напротив, в верхней трети, (Рис. 11). между передней и задней долей расположен развитый слой соединительной ткани, разбивающий элементы partis intermediae на отдельные группы клеток; от этого слоя отходит сеть отростков в вещество передней доли. Этот слой соединительной ткани мы назовем „пограничной соединительно-тканной зоной". Отношения эти станут понятными, если проследить переход воронки в заднюю долю, что легко сделать на сагиттальных срезах. (Рис. 9). При этом в верхней части гипофиза впереди продолжающейся в заднюю долю воронки оказывается переходящий на этом уровне в переднюю долю железистый слой воронки; соединительная ткань, в которой заложен этот слой, продолжается в пограничную соединительнотканную зону. Как и на воронке, от этого соединительнотканного слоя отходят отростки назад, в заднюю долю, при чем наиболее крупный отросток находится, как и там, у срединной линии. Уже тотчас при вступлении воронки в гипофиз, часть пришедших в ее вентральном железистом слое артерий расходится в переднюю долю; на сагиттальных срезах видно, что сравнительно широкие сосуды идут при этом и в вентральном (параллельно верхней поверхности гипофиза) и в каудо-вентральном направлении. В таком же направлении ориентированы в этой области прилежащие клеточные балки передней доли. Остальная часть артерий на протяжении всей верхней трети гипофиза (Рис. 11). идет как раз в указанном скоплении соединительной ткани соответственно вентральному полюсу задней доли. По сторонам, в боковых отделах этого скопления, пограничной соединительно-тканной зоны, сосуды значительно мельче.

Из пограничной соединительно-тканной зоны по сети отростков ее в переднюю долю лучевидно расходятся многочисленные, но уже тонкостенные сосуды.

Со средней трети картина поперечного среза меняется. (Рис. 12). Описанного скопления соединительной ткани нет, элементы передней доли прилежат к задней, отделяясь от нее узкой соединительно-тканной прослойкой. Соединительная ткань срединной части пограничной зоны группируется в 2 крупных пучка, несущих сосуды. Эти 2 пучка, имеющие своеобразное строение, значительную величину и весьма постоянные в своем положении, играют, начиная отсюда, главную роль в кровоснабжении дистального отдела передней доли.

Fasciculi laterales hypophysis, как я предложил бы их назвать, расходятся, таким образом, почти под прямым углом от „пограничной зоны" и идут в центральные отделы каждой половины передней доли. Этот переход имеет место, как уже говорилось, приблизительно на границе верхней и средней трети и, поэтому в срезах на этом уровне мы видим связь пучков и между собой и с соединительной тканью у вентрального полюса задней доли. Понятно, что при своем переходе соединительно-тканные перекладины этих пучков разрезают p. intermedia. На нижележащих поперечных срезах мы ви-

Электронная библиотека (репозиторий)
Томского государственного университета

дим эти пучки в виде изолированно лежащих в передней доле соединительно-тканных образований. Fasciculi laterales мы находим на протяжении средней части гипофиза, приблизительно, средней трети. Они лежат в центре железистой ткани, несколько ближе друг к другу и на одинаковом расстоянии от полюса задней доли и периферии передней доли. Книзу они несколько расходятся. При проведенном симметрично горизонтальном разрезе через среднюю часть придатка мозга они видны невооруженным глазом в виде двух точек, более или менее красных по степени наполнения сосудов пучков кровью. На окрашенных по v.-Gieson'у срезах видны простым глазом не только пучки красного цвета, но и отходящие от них лучевидно в железистую ткань отростки. В поперечном сечении fasciculi laterales имеют трех— или многоугольную форму, часто овально вытянуты. Величина их в поперечном сечении колеблется довольно значительно. Поперечник измеряется от 100μ до 600μ, нередко длинник пучка достигает 1—1½ мм., что зависит, очевидно, от того, что пучок попадает в разрез отчасти продольно. С определенного уровня пучки являются главной питающей системой для всей дистальной части передней доли. Соответственно этому, их строение различно на различной высоте. В верхней части, где они отходят от полюса задней доли, в них входят и сосуды. Последние имеют извилистый ход и вступают в пучки на неодинаковом уровне. Сосуды снабжены ясной мышечной стенкой и membrana elastica interna. В верхних частях пучков мы находим 2—3 таких сосуда, в более нижних— всего 1. Эти артериолы быстро превращаются в широкие, но очень тонкостенные каналы, продолжающие итти в пучках. В средней части пробега последние выполнены большим количеством таких каналов, перерезанных на поперечных срезах поперечно. Диаметр каналов доходит до 50—100μ. Наконец, на еще более низких уровнях, к концу средней трети, эти каналы также исчезают, пучек состоит лишь из соединительной ткани с небольшим количеством мелких сосудов, иногда с конечной артериолой На всем этом уровне пучок отдает многочисленные отростки во все стороны, напоминая подчас звездчатую фигуру. По этим отросткам упомянутые широкие каналы в нем переходят в вещество передней доли, делятся там на более и более узкие каналы, пронизывающие железистую долю в обилии, на которое обращали внимание все авторы.

Дистальнее, на протяжении нижней трети гипофиза, пучков нет. Мы имеем лишь область распространения тонкостенных капиллярного типа каналов среди железистых элементов. Передняя доля ровной полосой прилежит к задней; прослойка соединительной ткани между ними узка. Как уже упоминалось, ход сосудов имеет свое отражение в общем плане расположения железистых балок передней доли. От богатой сосудами пограничной соединительно-тканной зоны верхней трети гипофиза балки тянутся большей частью каудовентрально к области пучков. Отсюда и в дистальной части гипофиза они расходятся уже во всевозможных направлениях.

Уже в своих первых исследованиях я был удивлен абсолютным постоянством в ходе этих образований, крупных, видимых простым глазом и, тем не менее, не описываемых систематически и в связи с кровоснабжением в многочисленных анатомических очерках гипофиза. В тщательных поисках по этому поводу я нашел у различных авторов весьма краткие и противоречивые указания, позволяющие думать, что авторы наблюдали fasciculi laterales, истолковывая их, однако, различ-

Электронная библиотека (репозиторий)
Томского государственного университета

ным образом и не об'ясняя их происхождения и связи с кровеносной системой. Так, например, Thom в одном из протоколов (№ 2, стр. 641) упоминает, что „2 широких соединительно-тканных перекладины, широко расходящиеся от processus infundibuli под углом в 75°, превращаются в передней доле в соединительнотканную сеть, которая ясно доминирует над клеточными тяжами"... Здесь нет, таким образом, ничего о роли кровеносных сосудов. В других протоколах Thom об этих образованиях не упоминает. У Erdheim'a встречается также в протоколе упоминание о двух пучках, симметрично пронизывающих переднюю долю и несущих большие сосуды. Benda указывает, что „эпителиальные тяжи распределяются в обильно васкуляризированной строме. Последняя несколько богаче по периферии передней доли и исходит в 2 широких крыловидных перегородки, идущих сзади и в стороны к середине доли, ограничивая треугольное пространство Роговича. В обоих перегородках пробегают большие сосуды". Насколько случайны эти упоминания, видно из того, что в руководстве анатомии человека Rauber-Korsch'a (изд. 1911 г.) приведен без об'яснений в тексте рисунок, где на поперечном разрезе гипофиза показаны 2 просвета сосудов, довольно точно соответствующие пучкам. В об'яснении рисунка указано, что две темных точки в передней доле обозначают поперечные разрезы вен. Erdheim u. Stumme упоминают, что „на горизонтальных срезах в передней доле видно с каждой стороны в ткани большое скопление соединительной ткани, которое несет многочисленные кровеносные сосуды". Здесь не указано ни исходного пункта этих скоплений, ни происхождения сосудов в них. Описывая изменения, наступающие в старческом гипофизе, Lucien говорит о значительном разрастании соединительной ткани „в области hylus'a и двух сосудистых ножек, которые проникают направо и налево внутрь железистой доли".

В работе, полученной в Томске через год после того, как мною были доложены результаты настоящего исследования, Plaut упоминает об этих образованиях следующим образом: „Для распознавания метастатических септических очагов разрез свежего органа может дать немного, так как микроскопически были обнаружены очаги, когда на свежих поверхностях разрезов не было никаких особенностей; с другой стороны не было найдено ничего болезненного в тех гипофизах, у которых поверхности разрезов давали пеструю картину серых, желтых, красных и серовато-белых мест, не говоря о легко распознаваемых полостях в p. intermedia и точко—или запятовидного разреза центральной опорной сети в передней доле". Автор в сноске указывает на ошибочное обозначение Rauber'ом этой сети, как разреза одной вены. На этом месте, по автору, речь идет о множестве сосудов, которые в соединении с окружающей их соединительной тканью, образуют форму запятой или звезды. Из этого описания видно, что до самого последнего времени устанавливается в отрывочных попутных упоминаниях характер этих образований, но совершенно не дается систематического их описания, а тем более описания в связи с общим планом кровоснабжения гипофиза.

На протяжении всего описанного в веществе гипофиза пути мы встречаем вместе с артериальными и венозного типа сосуды, широкие, с тонкой стенкой, с неправильной формы просветом. В начальной части пучков зачастую встречается один артериальный и один венозный сосуд. В воронке эти венозные сосуды располагаются по бокам соответствующих артерий и в боковых частях железистого полумесяца. На воронке с ин'ецированными артериями они хорошо выступают среди налитых ство-

Электронная библиотека (репозиторий)
Томского государственного университета

лов. В проксимальных отделах воронки вены собираются главным образом на дорзальной поверхности infundibuli, в противоположность артериям; они выходят в мягкую мозговую оболочку по радиальным перекладинам из глиозной ткани и располагаются в pia. При вышеописанном способе сечения эти вены также пересекаются большей частью поперечно. Ин'екции этих вен получено мною не было, и я могу лишь высказать предположение, что они являются притоками того венозного круга, в котором Trolard, назвав его hexagone veineux, хотел видеть аналог артериальному Виллизиеву кругу. Круг этот образован, как известно, спереди поперечным анастомозом между передними венами мозолистого тела, по сторонам—основными венами—v. v. basillares Rosenthali и сзади—поперечным анастомозом между ними. Основные вены, по Poirier, принимают снутри ряд венул от chiasma, tuber cinereum, corpora mamillaria. Все венулы анастомозируют с одной стороны на другую и покрывают центральную часть основания мозга венозной сетью. Эта же сеть должна служить приемником вен проксимальной части воронки, расположенных, как указывалось, главным образом, на дорзальной ее поверхности в виде тоненьких продольно идущих стволиков.

Такова система верхних сосудов гипофиза *). Вспоминая историю развития органа, мы можем легко подойти к генезу элементов этой системы. В самом деле, еще Михалкович подметил, что в ближайшем соседстве с гипофизарным мешочком находится богатая сосудами соединительная ткань; она располагается при этом в вогнутости мешочка, обращенной кпереди (рис. 2). При развитии железистых трубок сосуды и соединительная ткань в этой вогнутости захватываются в межуточную ткань органа. С другой стороны и сосуды воронки также захватываются ею из лежащей впереди нее богатой сосудами ткани; сосуды,—

*] К корректуре. Глава о кровоснабжении придатка мозга была в кратком извлечении напечатана в Zeitschrift f. die ges. Anatomie Bd. 72 H. 3/6 1924 г. и прореферирована редактором соответств. отдела в Handbuch d. spec. Pathologie v. Henke-Lubarsch. На ней же остановился Benda, выступая в засед. Нем. О-ва Патологов в 1927 г. (Verhandlungen d. Deutsch. Patholog. Gesellschaft. Jena 1927. 22 Tagung).

В этом выступлении Benda согласился с тем, что [употребляя мою терминологию] нижние артерии гипофиза [о них речь будет дальше] дают ветви в капсулу и вещество задней доли, и что непосредственного перехода их в боковые отделы передней доли [как он считал раньше] нет. Признано было и то, что сосуды передней доли переходят в нее из сосудов пограничной соединительно-тканной зоны [„из артериального сплетения, которое занимает промежуточный слой между передней и задней долей"]. Но в образовании этого промежуточного сплетения участвуют, по мнению Benda, не сосуды верхней системы, которые играют лишь подчиненную роль, доходя до железы в виде конечных разветвлений. К промежуточному сплетению [и отсюда к передней доле] идут сосуды нижней же системы в виде внедряющихся в прослойку между долями ветвей от стволов, поднимающихся в пограничном желобке и, якобы, мной просмотренных. В тексте указанной статьи ход этих сосудов был описан и они с их междольковыми ветвями были изображены на рисунке [рис. 1 и 2, gk, a. стр. 386 и 387]. Там же было указано, что эти ветви нижней системы подходят к сосудам пограничной соединительно-тканной зоны и здесь переходят вместе с сосудами верхней системы в переднюю долю. Мной было упомянуто также о тонких ветвях из этих же нижних артерий в капсулу передней доли, а отсюда—в ее вещество [об этих же ветвях говорит и Benda]. Приписывая сосудам верхней системы значение в снабжении передней доли, я основывался на том, что 1] изолированная ин'екция сосудов нижней системы дает хорошую наливку всех сосудов задней доли и лишь небольшого количества веточек в периферических отделах передней доли; сосуды последней больше наливаются при общей ин'екции обоих [и верхней и нижней] систем и 2] непосредственный переход сосудов верхней системы в вещество передней доли прослеживается кроме серий поперечных срезов и на сагиттальных срезах через серый бугор, рукоятку и гипофиз [рис 9, g, g_1, g_2—к настоящей работе].

Электронная библиотека (репозиторий)
Томского государственного университета

ветви внутренней сонной артерии—вступают именно в отросток железистой ткани на воронке. Демонстративный рисунок, иллюстрирующий эти отношения, дает и Kölliker. Такие же отношения находит Müller у птиц; через отверстие в развивающейся диафрагме турецкого седла идут к гипофизу сосуды и через это же отверстие проходит на воронку упомянутый железистый отросток. В свете этих данных становится об'яснимой с точки зрения генеза та анатомическая связь, которая имеет место между сосудами передней доли гипофиза, сосудами верхней части гипофизарной системы (p. suprasellaris у человека) и ветвями от внутренней сонной артерии. Все эти элементы захватываются гипофизом в процессе его развития из лежащей впереди него богатой сосудами ткани и все они еще у зародыша по протяжению связаны друг с другом. История развития придатка мозга человека позволяет еще более подробно осветить эти данные. Процесс захватывания сосудонесущей стромы в переднюю долю происходит, как показали Tourneux et Soulier в двух симметричных местах; гребешок, который несет на своей передней стенке гипофизарный мешочек, соединяется с боковыми краями этого мешочка. В центре двух получающихся бухт еще у зародыша возникают два скопления соединительной ткани с сосудами. И вот, встречая у взрослого fasciculi laterales, мы можем с точки зрения онтогенеза об'яснить и существование их и связь их с сосудами верхней системы гипофиза. Те эпителиальные группы, которые развиваются из передней стенки мешочка и которые описывает Fraser, разделены, по этому автору, широким скоплением стромы. Еще в соответствующей главе указывалось, что по рисунку гипофиза зародыша, данному Fraser, (рис. 3), эти скопления (на которых автор, впрочем, в тексте не останавливается) представляют, очевидно, ни что иное, как закладку относительно больших в этом периоде боковых пучков.

Еще одно обстоятельство важно отметить тут же, при описании сосудов верхней системы. Эти сосуды, предназначенные для передней доли гипофиза, представляют собой тонкие ветви, проделывающие длинный ход. Отойдя от внутренней сонной артерии, они идут через подпаутинное пространство, тянутся в виде еще более узких ветвей в железистом слое воронки, и затем вступают сверху в переднюю долю. Мы имеем, таким образом, длинный пробег узких ветвей в подпаутинном пространстве и воронке, перед их вступлением в гипофиз.

Исследование ветвей нижнего сосудистого этажа, отходящих от a. carotis interna при прохождении ее через sinus cavernosus, дает совершенно своеобразную картину их распределения в придатке мозга.

Существование ветвей к придатку мозга от внутрисинусового пробега внутренней сонной артерии известно издавна. О них упоминает Bock (1817 г.) и Hirzel (1824 г.). В анатомических атласах и руководствах можно встретить указания на эти ветви, они же показываются на рисунках с пещеристой пазухи с пробегающей в ней артерией. Со времени Luschka установился, как уже указывалось выше, взгляд на них, как на главные питающие ветви передней доли. Sternberg, а за ним Нарбут и Falta считают их ветвями, предназначенными исключительно для передней доли, сосудами для задней доли считая ветви, спускающиеся сверху, с воронкой. Мы уже убедились в неьерности этого последнего предположения. Изучение как проксимального отрезка этих сосудов, так и хода их в железе на серии поперечных срезов указывает на совершенно другой план их распределения.

Электронная библиотека (репозиторий)
Томского государственного университета

От внутренней сонной артерии внутри пещеристой пазухи с каждой стороны отходит довольно постоянная по направлению ветвь, предназначенная для придатка мозга. (Рис. 10). Эту ветвь можно было бы назвать a. hypophysis inferior, принимая во внимание, что речь идет о нижнем сосудистом этаже. Артерия довольно хорошо видна простым глазом при наливке сосудов застывающей массой со стороны общей сонной артерии на шее. При неналитых сосудах она тоже хорошо отыскивается; для отличия ее при этом от соединительно-тканных перекладин, пронизывающих sinus cavernosus, можно руководствоваться существованием отверстия на intima carotidis соответственно месту отхождения сосуда, По выходе из canalis caroticus сонная артерия, как известно, проделывает изгиб, выпуклостью направленный кверху, после чего ложится в sulcus caroticus ossis sphenoidalis. Близ верхушки этого изгиба, приблизительно на уровне плоскости, проведенной через переднюю поверхность спинки турецкого седла, и отходит от нее нижняя артерия гипофиза.

Слева эта ветвь отходит чаще от верхней поверхности артерии и чаще одним общим стволиком с ветвями для нервов пещеристой пазухи. Затем она огибает медиальную поверхность артерии, лежа на ней и, идя при этом кпереди, доходит до боковой поверхности передней доли, приблизительно до границы задней и средней трети этой поверхности. Отсюда она проделывает загиб назад и подходит к границе передней и задней доли. От этой границы можно иногда проследить распространение тонких веточек по капсуле задней доли, главным образом в направлении снизу и спереди вверх и назад. Как правило, с этой ветвью общим стволиком отходит одна, реже две тонкие веточки к dura mater позади спинки турецкого седла (на clivus Blumenbachii). Справа эта ветвь отходит чаще более кнутри, ближе к медиальной поверхности артерии. Идя далее так же, как слева, она проделывает гораздо более крутую дугу, скрытую в большей своей части между прилежащими друг к другу поверхностями гипофиза и внутренней сонной артерии. Это происходит и от того, что вся эта дуга лежит глубже,—ближе ко дну sellae. Здесь, с правой стороны, ветви, отходящие кнаружи—к нервам пещеристой пазухи, чаще отходят отдельно. Отдельно отходят иногда и ветви к твердой мозговой оболочке clivus Blumenbachii. В общем, нижняя артерия гипофиза представляется более крупной, чем ветви верхней системы. В некоторых случаях мною прослеживались и тонкие веточки, отходящие также от внутрисинусового пробега a. carotis, но более кпереди, идущие по дну sellae под придаток мозга. Продолжением их, повидимому, являлись очень тонкие веточки на базальной поверхности капсулы придатка мозга.

Для детализации этих макроскопически полученных данных мною раскладывалась на серии сагиттальных срезов область между боковой поверхностью гипофиза и внутренней сонной артерией. При этом по мере приближения к гипофизу появляется группа крупных сосудов артериального типа. Эти сосуды направляются спереди назад, лежа сначала вне капсулы гипофиза, а потом прилегая к ней, и делятся на две группы—верхнюю и нижнюю. Сначала входят в капсулу сосуды нижней группы, затем верхней. В капсулу гипофиза сосуды оказываются вступившими в том пункте, где передняя доля граничит с задней. Этот пункт будет встречаться далее в описании сосудов, и поэтому мы обозначим его, как „пограничный пункт капсулы".

Электронная библиотека (репозиторий)
Томского государственного университета

Картина на серии поперечных срезов вполне согласуется с приведенными данными. (Рис. 12). Сосуды появляются по сторонам передней доли, вне капсулы, сначала лишь прилегая к ней. (Рис. 11 и 10). На дальнейших срезах можно проследить, что они идут спереди назад; связь их с капсулой становится все теснее и они входят в нее в пограничном пункте. На верхней и на нижней поверхности гипофиза эти сосуды оказываются перерезанными продольно, причем сосуды верхней и нижней группы правой и левой стороны идут навстречу друг другу. Таким образом, образуется своего рода артериальное кольцо в пограничном пункте капсулы, на границе передней и задней доли, в желобке, который находится между этими частями органа. В этом желобке вне гипофиза находится рыхлая жировая ткань, на препаратах после обычной обработки, извлекающей жир, представляющаяся мелко петлистой. На большинстве поперечных срезов гипофиза здесь и встречаются крупные сосуды, как вне капсулы,—в этой петлистой ткани, так и при вхождении в капсулу. Сосуды здесь имеют в диаметре 60—100 μ.

Кольцо получается от того, что на смену сосудам, ушедшим из пограничного пункта в направлении, которое будет описано ниже, подходят новые ветви, идя также, как указано, т. е. спереди назад и сначала вне капсулы придатка мозга. Начиная от пограничного пункта капсулы сосуды распределяются в веществе придатка мозга, причем изучение серии срезов с очевидностью показывает *), что эти сосуды предназначены в главной своей массе для питания задней доли гипофиза.

Здесь, в пограничном пункте капсулы происходит деление этих крупных ветвей. Большая часть ветвей нижней артерии гипофиза направляется от пограничного пункта капсулы в капсулу задней доли. В то время, как в толще капсулы передней доли мы находим немного артериальных сосудов,—в капсуле задней доли большей частью находится 4—6 и больше сосудистых просветов с артериальными стенками. Эти сосуды лежат в более внутренних слоях капсулы, ближе к веществу задней доли. Отсюда они по соединительнотканным перекладинам уходят в вещество задней доли, быстро распадаясь здесь на капилляры. Перекладины эти изогнуты ввиде запятых, ограничивая иногда „вихревидные фигуры“ задней доли.

Следующая область распространения этих ветвей—это соединительнотканная прослойка на границе передней и задней доли, узкая, как уже говорилось выше, в нижних частях гипофиза—ее то и описал Koller, как „primäre Dura“,—более выраженная в верхней его трети, где дает пограничную соединительнотканную зону с мощным скоплением соединительной ткани у полюса задней доли. Прослойка эта по сторонам прямо сливается с пограничным пунктом капсулы. Из последнего в нее и входят ветви нижней артерии придатка мозга. Обычно отношения не совсем симметричны на правой и левой сторонах. (Рис. 13). На одной стороне (правой или левой) мы видим, что в нижней, каудальной трети гипофиза, крупный сосуд в пограничном пункте капсулы делится на две ветви. Одна из них, направляясь кзади, распадается в капсуле задней доли на ряд ветвей, дальнейший ход которых уже указан. Другая входит в упомянутую прослойку, оказываясь на границе между задней и передней долями. (Рис. 12 и 11). На дальнейших поперечных срезах можно проследить, как эта ветвь, сохраняя

*) Вопреки существовавшим, правда, отрывочным, сведениям.

Электронная библиотека (репозиторий)
Томского государственного университета

выраженную артериальную стенку и постепенно уменьшаясь, идет к центру, к полюсу задней доли, все время строго по границе между последней и передней. При этом она одновременно поднимается кверху, краниально, так что полюса задней доли достигает уже в верхней трети гипофиза. На всем этом пути сосуд дает ветви в заднюю долю, которая, таким образом, получает ветви со всей периферии—и сзади и спереди, от границы с передней долей. Ветви эти идут по хорошо выраженным, запятовидно изогнутым соединительнотканным перекладинам, распадаясь на капилляры. Кроме того в этом же направлении и также распределяясь от всего пограничного пункта капсулы идет большое количество уже более тонких и капиллярного типа ветвей. Как уже указывалось, крупная ветвь, дошедшая от пограничного пункта капсулы до полюса задней доли, оказывается при этом в верхней трети, т. е. в скоплении соединительной ткани, к которому подходят и сосуды сверху, с воронкой (сосуды верхней системы). (Рис. 11.) Здесь от этой пограничной соединительнотканной зоны происходит и расхождение пучков в переднюю долю. Таким образом, здесь встречаются ветви и верхней и нижней систем. Сюда же подходят и некоторые другие тонкие ветви нижней артерии гипофиза, особенно из отошедших от пограничного пункта капсулы в этой же верхней трети придатка мозга. Таковы отношения на одной стороне, правой или левой. На другой мы видим лишь ряд более тонких ветвей, идущих по упомянутой прослойке от пограничного пункта капсулы, распределяющихся также, но не всегда встречаем описанный крупный сосуд.

Ветви нижней артерии придатка мозга оплетают, таким образом, заднюю долю со всех сторон, и со стороны капсулы доли, и со стороны ее границы с передней долей. Здесь есть, следовательно, два рода ветвей, капсулярные и пограничные. Последние имеют близкое отношение к прилежащим элементам передней доли и partis intermediae; в верхней трети есть связь между ними и сосудами, пришедшими сверху, т. е. есть возможность снабжения ими передней доли.

В особенности ярко область распространения ветвей нижней системы выступает при предложенном мною способе изолированной ин'екции. (Рис. 11, 12, 13). Дело в том, что у человека существуют особо благоприятные условия, позволяющие при наливке сосудов исключить ветви верхней системы. Если удалить мозг, пересекая при этом воронку гипофиза и перевязать внутренние сонные артерии тотчас по выходе из твердой мозговой оболочки, то ин'екционная масса может попасть в придаток мозга только по внутрисинусовым ветвям a. carotis, т. е. по ветвям нижней системы. Естественно, что при этом на серии срезов придатка мозга изучается распределение ветвей только этой нижней системы в его веществе. Уже первая ин'екция по этому способу (берлинской лазурью) дала мне при разрезе органа хорошо видимую простым глазом синеватую окраску задней доли. Изучение серий срезов вполне подтвердило вышеизложенный план распределения этих ветвей. Картины подхода этих сосудов к пограничному пункту капсулы, деление их здесь и распределение их в задней доле выступают с большой отчетливостью. Там, где эти ветви в верхней трети подходят к пограничной соединительнотканной зоне, они проделывают красиво изогнутые петли. При этом обнаруживается частичный переход их через скопление соединительной ткани этой зоны в прилежащие отделы передней доли. (Рис. 11). В этом месте у человека и находятся большей частью элементы partis intermediae, заложенные ввиде

Электронная библиотека (репозиторий)
Томского государственного университета

отдельных клеточных групп в скоплении соединительной ткани. Так как здесь встречаются, как видно из приведенного описания, сосуды верхней и нижней системы, то эти элементы снабжаются и той и другой из этих систем. В нижних отделах органа эти элементы на большом протяжении отсутствуют (Plaut) и клеточные балки передней доли прямо прилежат к узкой соединительнотканной прослойке между долями. В этой прослойке проходят, как указывалось, пограничные ветви нижней системы; изолированная ин'екция показывает, что тонкие капилляры от них проникают в прилежащие отделы передней доли, что особенно имеет место близь пограничного пункта капсулы. (Рис. 11, 12, 13). Таким образом, задняя периферия передней доли частично снабжается ветвями нижней системы. Во всяком случае такого обилия налитых сосудов, как в задней доле, я здесь никогда не встречал. Изолированная ин'екция показывает далее, что незначительное количество маленьких артерий наливается и в капсуле передней доли, переходя отсюда опять таки в периферические, прилежащие к капсуле отделы ее. (Рис. 11, 12, 13). Суммируя эти данные, можно сказать, что узкий слой железистой ткани по периферии передней доли, как прилежащий к капсуле, так и к пограничной прослойке между долями, частично снабжается ветвями нижней системы. Благодаря этому на тангенциальных к верхней и нижней поверхности органа срезах при изолированной ин'екции в передней доле оказывается налитым порядочное количество ветвей. Это же обстоятельство об'ясняет некоторые особенности распространения болезненных процессов в передней доле, о чем речь будет ниже.

Для нас важно отметить ту разницу, которая существует между сосудами верхней и нижней систем. В отличие от первой, сосуды последней относительно крупны, подходят к придатку мозга непосредственно от прилежащей сонной артерии, после короткого пути в пещеристой пазухе, оплетают заднюю долю со всех сторон, снабжают главным образом эту долю, а затем и периферические отделы передней доли. Кровоснабжение задней доли можно считать вполне удовлетворительным, если вспомнить, что кроме этих крупных, предназначенных в главной своей массе для нее, ветвей, в нее же входят сверху сосуды, с глией воронки.

Еще несколько слов о венах, принадлежащих нижнему сосудистому этажу. Мне ни разу не пришлось видеть того венозного коллектора, который наблюдал Wensel, Arnold и Luschka. Я не наблюдал ни лучевидного схождения вен к этому коллектору, ни ямки, образующейся на боковой поверхности гипофиза от ретракции его сосудистой стенки. Мне кажется, что лучевидное распространение сосудов от вышеуказанных пучков (fasciculi laterales) было ошибочно отнесено за счет этого коллектора, а место подхождения к боковой поверхности гипофиза нижней его артерии было принято за самый коллектор. В силу той значительной трудности, с которой сопряжена наливка вен, мне удавалось ин'ецировать лишь проксимальные их отделы, не получая наливки их корешков в веществе органа. Я пользовался и двойной изолированной ин'екцией (артерий и вен). Полученные картины, однако, вполне достаточны для того, чтобы сказать, что ход венозных сосудов совершенно соответствует ходу ветвей нижней артерии гипофиза. Также, как и последние, вены собираются и в пограничной прослойке соединительной ткани и в капсуле задней доли, причем в последней лежат в более наружных слоях, чем артерии. Собираются они также

Электронная библиотека (репозиторий)
Томского государственного университета

близь пограничного пункта капсулы, (рис. 11, 12, 13), где в указанной мелкопетлистой ткани наряду с артериальными просветами видны тонкостенные венозные. Из этой ткани они открываются в пещеристую пазуху. Эти отношения также хорошо прослеживаются на серии срезов. В капсулу передней доли из ее вещества в самых различных пунктах вступают также венулы, дальнейший ход которых мне проследить не удалось. Следует предполагать, что они являются притоками окружающих гипофиз венозных пазух.

Суммируя изложенные данные и сравнивая их с систематическим описанием сосудов придатка мозга собаки, (по Dandy и Goetsch), можно провести аналогию с человеком в отношении главного плана кровоснабжения. Как там, так и здесь передняя и задняя доля снабжены двумя отдельными системами. Ветви для передней доли и у собаки и у человека идут от Виллизиева круга. Ветви для задней доли у собаки идут от того отрезка внутренней сонной артерии, который лежит в „боковом синусе" и в этом же синусе подходят к органу. У человека, где роль этого бокового синуса играет пещеристая пазуха, мы видим, что ветви для задней доли отходят именно от внутрисинусового пробега a. carotis и идут сначала в sinus cavernosus.

На этом, однако, сходство кончается. Число ветвей для передней доли у человека значительно меньше. Вместо 18—20 и более ветвей у человека мы находим лишь 4—6 ветвей; при этом ветви от a. communicans posterior лишь частично принимают участие в снабжении передней доли, а главным образом идут к infundibulum. Ветвей от задней периферии Виллизиева круга и от a. communicans anterior у человека нет; последнее, очевидно, находится в зависимости от того, что у человека a. communicans anterior отделена от воронки гипофиза перекрестом зрительных нервов, а у собаки идет каудальнее chiasmae на одном уровне с воронкой гипофиза. Но наравне с редукцией числа ветвей усложнен у человека план их распределения в веществе передней доли. У собаки они уже в воронке распадаются на капилляры*). У человека ясно выраженные артерии идут и в воронке и в верхней трети гипофиза, а затем ввиде артериол доходят до конца боковых пучков; последние являются выражением усложнения и обособления приносящей системы Лишь из этих артерий образуются упомянутые каналы, т. е. присущие передней доле очень широкие капилляры. Клеточные балки передней доли ориентированы в верхней части к месту вступления воронки в придаток мозга. У лошади, как указал Trautmann, такой ход железистых балок, соответственно более простой схеме распределения сосудов, свойственен всей массе гипофиза. Группировка железистых балок в определенного направления тяжи, между которыми в том же направлении идут сосуды, являет особенный интерес после сообщения Edinger'a. Этот автор наблюдал в гипофизе периваскулярные лимфатические пути,—по его взгляду пути для оттока секрета. Если принять это мнение, то группировку железистых тяжей, а с ними и периваскулярных пространств, в определенном направлении—к воронке гипофиза—можно было бы считать показателем направления оттока секрета. Парные ветви от внутрисинусового пробега

*) Впрочем, Перемежко наблюдал, что крупные ветви идут в периферическом слое воронки; этот же автор видел крупные сосуды в широком слое соединительной ткани, окутывающем pars intermedia. Эти данные уже ближе к человеку. Указание на богатство сосудами эпителиальной ткани, продолжающейся на воронку гипофиза однокопытных дает и Lothringer.

Электронная библиотека (репозиторий)
Томского государственного университета

внутренней сонной артерии для задней доли у человека не соединяются в один ствол, как у собаки, а дают ветви по всей периферии задней доли, входя отсюда в ее вещество. Задняя доля, таким образом, по количеству и калибру проксимальных ветвей обильно снабжена сосудами. Малое кровонаполнение этой доли, всеми отмечаемое, зависит от того, что ей не присущи широкие капиллярные каналы передней доли.

У собаки, у которой pars intermedia представляет непрерывный эпителиальный покров задней доли, Dandy и Goetsch описывают все же так наз. пути для коллатералей: в верхней утолщенной части partis intermediae, которая снабжается сосудами обоих систем, существует возможность перехода сосудов задней доли в переднюю. У человека непрерывного слоя промежуточной части нет; имеется лишь скопление клеточных групп и пузырьков, раскиданных в соединительной ткани преимущественно в средних частях границы между долями. И здесь имеет место встреча обоих систем, верхней и нижней, и переход ветвей в переднюю долю. Непосредственным соприкосновением на большом протяжении элементов передней и задней доли об'ясняется то обстоятельство, что сосуды нижней системы (пограничные ветви в соединительнотканной прослойке) поступают ввиде капилляров в прилежащие отделы передней доли. Но кроме того, маленькие ветви нижней системы вступают в капсулу передней доли и отсюда в периферические ее отделы, прилежащие к капсуле. Это обстоятельство имеет немаловажный интерес.

Dandy и Goetsch подчеркивают важность вопроса о коллатералях. Из опытов Reford'a, Crowe, Cuching'a и др. (200 гипофизектомий на кроликах и кошках) обнаружилось, что выделение железы из твердой мозговой оболочки (т. е. пересечение приносящей системы задней доли) не влечет за собой гибели передней доли, важной для жизни. Разрыв воронки влечет глубокий анемический некроз передней доли с „гипофизарной кахексией". Это как будто бы подтверждало взгляд Paulesco о равнозначности разрыва воронки с гипофизектомией. Позже оказалось, что для создания условий „полной гипофизектомии" надо пересечь не только систему сосудов передней доли, оторвав воронку, но и систему сосудов задней доли, выделив одновременно орган из твердой мозговой оболочки. Только перерывом обоих систем Dandy и Goetsch об'ясняют смерть в одном оперированном Cushing'ом случае, где в ходе операции придаток мозга сначала был отделен (с целью декомпрессии) от дурального покрова, а затем случайно оторван от воронки. Экспериментальная лигатура воронки гипофиза по Goetsch'у влекла лишь некоторую степень центрального некроза передней доли, продолжавшей питаться через посредство коллатералей partis intermediae от сосудов задней доли.

Мы видели, что возможность таких коллатералей существует анатомически и даже в более широких размерах и у человека. Этот вопрос особенно интересен, так как в числе доводов, выдвигаемых против внутричерепных методов операции на гипофизе, выставляется (Герцен) соображение о возможности при этом доступе отрыва воронки гипофиза; последнее же, по взглядам, установившимся со времени Paulesco, должно повлечь смерть железистых элементов со всеми последствиями ввиде гипофизарной кахексии. К целому ряду соображений, говорящих против этого довода вообще, может быть причислена и возможность образования указанных коллатералей. По вышеприве-

Электронная библиотека (репозиторий)
Томского государственного университета

денным данным при перерыве сосудов, идущих с воронкой, остаются сосуды нижней системы, вступающие в периферические отделы передней доли как сзади—со стороны пограничной соединительнотканной прослойки, так и спереди—со стороны капсулы этой доли. Возможен, таким образом, лишь центральный некроз в смысле, указанном Goetsch'ем.

Уже после того, как я исследовал план кровоснабжения придатка мозга, я обратил внимание на ряд патологических процессов в органе, процессов, распространение которых может, по моему мнению, в известной степени об'ясняться особенностями этого плана. Весьма ценные данные получены были при исследованиях Simmonds'a, систематически изучавшего придаток мозга при каждом вскрытии. В 1913-14 г. г им было проделано сначала 500, а затем 800 таких исследований. На 500 случаев он встретил 9 раз рак придатка мозга. 2 раза поражение последовало при непосредственном переходе с соседних областей и 7 раз имел место метастаз из отдаленных частей организма (6 раз из грудной железы и 1 раз из легкого). И об этих 7 случаях, по существу эмболии гипофиза раковыми клетками, автор говорит следующее: „Интересно далее, что новообразование во всех случаях.... ограничивалось задней доли гипофиза event. распространялось на p. intermedia и рукоятку. Передний отдел органа, напротив, всегда оставался свободным". Тот факт, что при наибольшей склонности передней доли вмещать в себе первичные новообразования метастазы возникают лишь в задней, фиксирует на себе внимание автора. На 800 вскрытий прибавился еще один случай метастаза рака из грудной железы в гипофиз и этот случай подчинился общему правилу.

Это же систематическое исследование дало автору материал (в другой работе) в 5 случаев вторичного туберкулеза гипофиза. Во всех случаях дело шло о милиарной бугорчатке, т. е. о гематогенном—эмболическом поступлении туберкулезных палочек в придаток мозга. И здесь 4 раза туберкулезные узелки были в задней доле и лишь один раз—в передней, причем здесь бугорок был слабо развит („winziger Beschaffenheit") в то время как узелки в задней доле зашли гораздо дальше в своем развитии. „Таким образом, говорит Simmonds, возможно, что при туберкулезе как и при общем карцинозе в задней доле господствуют более благоприятные условия для образования метастазов, чем в передней части органа". Fraenkel при исследовании 40 случаев злокачественных опухолей 2 раза нашел метастазы в придатке мозга и опять таки в его задней доле. Как можем мы об'яснить себе эту исключительную способность метастазов к локализации в задней доле?

В сущности, это явление может быть отчасти об'яснено вышеприведенными особенностями каждой из кровоснабжающих систем. К задней доле подходят от близлежащего крупного ствола внутренней сонной артерии артериальные ветви нижней системы (a. a. hypoph. inferiores). Относительно крупные веточки этой артерии подходят непосредственно после короткого пробега в пещеристой пазухе и делятся на большое количество ветвей, оплетающих заднюю долю. В капсуле последней и в соединительнотканной прослойке впереди нее идут многочисленные артериальные сосуды, затем быстро распадающиеся в веществе доли на капилляры. Ин'екция показывает весьма легкое проникание массы в сосуды этой доли. Здесь имеются все условия для эмболии (в широком смысле этого слова). Совершенно

Электронная библиотека (репозиторий)
Томского государственного университета

иное мы видим в сосудах верхней системы. Длинный извилистый ход в подпаутинном пространстве, превращение в сравнительно узкие сосуды воронки и лишь затем поступление в вещество гипофиза сверху—условия, гораздо менее благоприятные для эмболии. Анатомические условия могут отчасти пролить свет на склонность метастазов локализироваться в задней доле и в pars intermedia, к которой подходят ветви этой же нижней системы.

Shigeki Sekiguchi на 35 случаев рака mammae в 2-х случаях нашел метастазы в гипофиз; в обоих случаях была поражена лишь задняя доля.

Конечно, если бы дело шло об одном раке придатка мозга, то об'яснить метастазы его в заднюю долю одними условиями кровообращения было бы недостаточно осторожным. Мы знаем, что метастазы рака с трудом развиваются в известных органах и к таким органам, быть может, могла бы относиться и передняя доля придатка мозга, хотя тут же надо сказать, что первичные новообразования в ней развиваются нередко. Однако, в совокупности с нижеприводимыми данными эта зависимость от условий кровообращения выступает, как я предполагаю, более отчетливо.

Действительно, имеется еще ряд явлений, которые освещаются при знакомстве с общим планом кровоснабжения. Речь идет о локализации метастатических очагов при острых формах сепсиса. В другой работе того же Simmonds'а *) автор наблюдал (на том же материале) „эмболическое поражение придатка мозга, в особенности при стафило-и стрептококковом сепсисе. В неврогипофизе он находил при этом лейкоцитарные очаги, содержащие бактерии, в передней доле—ишемические инфаркты. Соответственно этому передняя доля должна быть причислена к органам с функциональными конечными артериями". В материале Simmonds'а речь идет об изменениях, развившихся незадолго до смерти. Гипофиз был поражен 9 раз; 5 раз поражение касалось передней доли, 4 раза—задней; сразу обе доли не поражались. При этом, как правило, в передней доле наблюдались ишемические некрозы, а в задней—образование абсцессов. Обратного Simmonds не наблюдал ни разу. На 17 случаев аналогичных поражеиий в материале Plaut'а поражение локализировалось 7 раз в передней и 10 раз в задней доле. И здесь это правило выступает очень отчетливо: в передней доле некрозы,—а задней—абсцессы. Лишь по одному разу наблюдался некроз в задней и абсцесс в передней доле.

Я полагаю, что, не отрицая и здесь необходимости учета тканевых особенностей, надо думать, что эти свойства локализации болезненных процессов также могут отчасти находить себе об'яснение в особенностях кровоснабжения. Кокковая эмболия сосудов задней доли является по вышеуказанным условиям весьма понятной; следующим моментом является местная лейкоцитарная реакция (которую Plaut включает в понятие „абсцесс"). (Кокковая эмболия и скопление лейкоцитов, как показывают некоторые случаи Plaut'а, могут иметь место уже в пограничном пункте капсулы, где главным образом, если вспомнить, имеет место деление ветвей нижней артерии гипофиза). Эмболия по системе верхних сосудов может последовать и до их

*) Цит. по Plaut'у; дословная выдержка—из автореферата Simmonds'а о С'езде немецких патологов в 1914 г. Работа Simmonds'а об эмболических процессах в гипофизе мне недоступна в оригинале.

Электронная библиотека (репозиторий)
Томского государственного университета

вхождения в переднюю долю Длинные, извилистые и узкие сосуды скорее могут подвергнуться закупорке уже в своих проксимальных частях, в подпаутинном пространстве и на воронке. Здесь надо вспомнить, кроме того, что речь идет об островоспалительных изменениях. Весьма возможна и эмболия узких сосудов воронки на их длинном пути к гипофизу и еще более возможно сдавление этих ветвей, имеющих столь близкое отношение к подпаутинному пространству. При генерализации воспалительных фокусов выпоты и инфильтраты в подпаутинном пространстве могут повлечь перерыв доставки крови по этим сосудам—и вот в результате может получиться локализация ишемических некрозов в передней доле и абсцессов в задней. В двух случаях Plaut наблюдал одновременно поражение обоих долей. „И в обоих случаях—говорит автор—различный вид заболевания (абсцессы в задней доле и кокковая эмболия в передней) позволяют заключить о различных моментах занесения инфекционного материала“ И это вполне об'яснимо вышеприводимыми соображениями, если вспомнить, что изменения вообще развивались не задолго до смерти. То, что некрозы не наблюдались в задней доле (за единичным исключением) вполне об'яснимо с моей точки зрения шириной приносящих ветвей и их анастомозами.

Наконец, некоторые особенности этих некрозов в передней доле заставляют нас еще раз вернуться к общему плану кровоснабжения органа. В одном случае Plaut'а срезы показали (сл. 18), что левая боковая часть передней доли большей частью занята некрозом чашеобразной формы. „Местами между капсулой и некрозом залегает тонкий слой хорошо сохранившейся железистой ткани и можно принять, что возможно питание этой узкой зоны со стороны капсулы“. Plaut приводит указание Kraus'а, который при диабете видел атрофические очаги в передней доле. Сравнивая их с инфарктами, Kraus также отмечает, что они были отделены от капсулы узким слоем уцелевшей паренхимы. В случае Maresch'а, где речь шла о множественном склерозе эндокринных желез, начавшемся с пуэрперального заболевания (за 10 лет до смерти), в передней доле гипофиза железистая ткань почти совершенно исчезла и была замещена плотной соединительной тканью. Уцелели лишь инфундибулярная часть и „маленькие группы по близости неизмененного неврогипофиза“.

Вышеприведенные особенности больших некрозов Plaut об'ясняет тем, что периферический уцелевший слой снабжен со стороны капсулы. Это, конечно, верно, но ведь если эти сосуды капсулы пришли сверху вместе с другими сосудами, то перерыв этих сосудов в проксимальных отделах повлек бы, все равно, некроз и этого периферического слоя.

Я думаю, что мы теперь можем предположительно об'яснить себе эти особенности некрозов в передней доле. Изолированная инъекция показывает, что небольшое количество ветвей нижней системы поступает в капсулу передней доли и отсюда в прилежащие отделы ее вещества; сосуды проникают в прилежащие отделы передней доли и сзади—со стороны прослойки между долями. Мы уже говорили, что нижняя система снабжает отчасти периферические отделы передней доли и вот эти то отделы могли оставаться нетронутыми в вышеприведенных наблюдениях, в которых следует подозревать перерыв доставки крови по сосудам верхней системы.

Электронная библиотека (репозиторий)
Томского государственного университета

Вопрос об указанных особенностях эмболических процессов фигурировал на заседании Общества немецких патологов в Мюнхене (март 1914 г.). В дискуссии Benda описывает артериальное снабжение гипофиза. Работа Benda в этом отношении мне неизвестна, поэтому я подробно привожу его сообщение. От внутренней сонной артерии отходит с каждой стороны артериальная ветвь и от основания гипофиза идет по границе между передней и задней долей в придаток мозга. Pars intermedia получает с каждой стороны свою собственную артериальную ветвь, которая отходит ог внутренней сонной артерии дистальнее и внедряется сверху по близости вхождения рукоятки гипофиза. Это кровоснабжение делает, по Benda, понятным, что например, передняя доля может подвергнуться некрозу без одновременного участия partis intermediae.

С этим взглядом, по моему, нельзя согласиться. Benda, очевидно, наблюдал пограничные ветви нижней системы (их, конечно, значительно больше, чем по одной с каждой стороны). Но эти и другие ветви нижней системы, как мы видели и как особенно рельефно выступает при изолированной ин'екции, предназначены в главной своей массе как раз для задней доли. Они же подходят к p. intermedia. Мне кажется, что при знакомстве с разработанным мною планом кровоснабжения должна явиться мысль, что он играет не малую роль в вышеуказанных особенностях эмболических процессов в придатке мозга.

В случае особенно обширного некроза передней доли, где последняя почти вся погибла, Merkel нашел пощаженной только p. intermedia. „От передней эпителиальной доли осталась нетронутой только середина, и именно p. intermedia, частично состоящая из коллоидных пузырьков, что позволяет думать о самостоятельном артериальном снабжении как раз этой части гипофиза, очевидно, особенно важной для диуреза (Römer, Simmonds)". Я думаю, что не о самостоятельном снабжении этой доли (в смысле, выдвинутом в его кратком слове Benda) идет речь, а именно о комбинированном снабжении этой доли из той и другой системы, о сохранении в случае Merkel'я системы нижних сосудов (задняя доля уцелела!), дающих наряду с верхней ветви к p. intermedia.

И наоборот, в случаях Simmonds'a, где эмболия поразила в первую очередь по системе этих нижних сосудов заднюю и промежуточную доли, где раковые разрастания разрушили эти части, в 4 случаях из 8 был diabetes insipidus. Если согласиться с вопросом об участии p. intermediae в несахарном мочеизнурении, (что пока представляется во всяком случае еще спорным), то анатомические условия кровоснабжения до известной степени освещают эти случаи.

Мы видели, таким образом, что план кровоснабжения гипофиза отчасти позволяет предположительно об'яснить некоторые явления из патологии органа. Нет сомнения, что это об'яснение должно сыграть свою роль в практическом отношении. Я не говорю уже о том значительном интересе, который должен представлять вопрос о снабжении кровью одной из желез со внутренней секрецией, все более и более привлекающей к себе внимание физиологов, патологов и хирургов. Обзор сосудов разных частей органа у представителей позвоночных позволил Stendell'ю сделать выводы относительно такого важного вопроса, как вопрос о путях вырабатываемого этими частями секрета. В своей „микрофизиологии придатка мозга" проф. Часовников гово-

Электронная библиотека (репозиторий)
Томского государственного университета

рит буквально следующее: „так как мозговой придаток принадлежит к органам со внутренней секрецией, которые за отсутствием выводных протоков выделяют свои продукты в систему кровообращения, то изучение распределения кровеносных сосудов должно иметь весьма важное значение в смысле понимания микрофизиологии этого органа". План кровоснабжения придатка мозга должен быть изучаем также, как план кровоснабжения печени, селезенки, почки и пр. Знание этого плана должно дать интересный в теоретическом и практическом отношении материал.

Электронная библиотека (репозиторий)
Томского государственного университета

ОБЩИЕ ВЫВОДЫ.

1) При том большом внимании, которое привлекает к себе придаток мозга в современной физиологии и патологии, изучение анатомии органа имеет то же существенное значение, как и изучение анатомии щитовидной железы, надпочечников и других желез с внутренней секрецией.

2) Представление о придатке мозга, о hypophysis cerebri, как об обособленном органе, должно быть заменено более широким представлением о гипофизарной системе, элементы которой простираются от гипофиза кверху, на основание мозга и книзу, к крыше глотки.

3) Возникновение гипофизарной системы об'ясняется историей развития придатка мозга. В ранних стадиях развития выпячивание крыши глотки (карман Rathke), формирующее впоследствии переднюю долю гипофиза, вверху дном своим прилегает к основанию мозга, а внизу открывается на крыше глотки. В дальнейшем нижний отдел кармана (нижний отдел гипофизарного хода) отшнуровывается развивающимися хрящами основания черепа и формирует в мягких частях свода глотки под этим основанием постоянное анатомическое образование—глоточный гипофиз. При под'еме хоан кверху это образование вступает в тесные отношения с верхнезадним краем носовой перегородки.

4) У взрослого человека глоточный гипофиз представляет непостоянной формы тяж, нескольких мм. длины, расположенный по срединной линии в утолщении подслизистой ткани на нижней поверхности основной кости близь места прикрепления сошника. Тяж построен в главной своей массе хромофобными клетками, часто формирующими пузырьки с коллоидом. В глоточном гипофизе часто встречаются включения ввиде кучек плоского эпителия.

Другие островки гипофизарной натуры на протяжении от глоточного до черепного гипофиза—уже непостоянны.

5) Верхняя часть гипофизарной системы возникает в области соприкосновения дна кармана Rathke с основанием мозга. Из боковых стенок кармана растут при этом два отростка, которые внедряются между карманом и дном третьего желудочка и оттесняют самый карман книзу, где он формирует переднюю долю. Эти отростки облегают в конце концов всю область отхождения воронки от серого бугра, так как при росте в длину и к средней линии они сливаются сначала впереди воронки, а затем, в позднейшей стадии развития, и позади нее. Таким образом, возникает в первую очередь lobus chiasmaticus, а затем lobus praemamillaris, описанные у животных различными авторами, и в совокупности дающие т. наз. p. tuberalis, или верхнюю часть гипофизарной системы, имеющую ближайшее отношение к воронке и серому бугру.

6) Значение этой части выдвинулось в вопросе об экспериментальной гипофизектомии. Просматриваемые вначале и игнорируемые остатки железистой ткани после экстирпации при улучшении техники операции и методики контрольного исследования основания мозга становятся в центре внимания многих из авторов, а некоторыми вопрос о переживании животного после экстирпации придатка мозга ставится в прямую зависимость от той степени, в которой сохраняется эта часть гипофизарной системы. С другой стороны, нахождение скоплений плоского эпителия („Platthenepithelhaufen") в продолжении железистой ткани гипофиза человека на воронку дало возможность выделить в

Электронная библиотека (репозиторий)
Томского государственного университета

особую патолого-анатомическую единицу некоторые опухоли основания мозга („Hypophysenganggeschwnülste“).

7) При предпринятой в определенном направлении серии срезов обнаруживается, что у человека на воронке и сером бугре расположен комплекс железистой ткани, весьма постоянный по своей форме, протяжению и строению. Он облегает переднюю и боковые стороны воронки, давая в поперечном разрезе форму полумесяца. Полумесяц более широк в дистальной части воронки, более узок, приближаясь к незамкнутому кольцу, в проксимальной ее части. Еще до перехода передней стенки воронки в серый бугор этот железистый слой утолщается, перегибаясь при этом кпереди. Здесь же происходит деление этого слоя на 2 серповидной (на поперечном разрезе) формы отростка. Эти железистые серпы расположены уже на сером бугре, облегая боковые стороны корня воронки; своей утолщениой частью они лежат в выемке между воронкой и серым бугром, а истонченными концами заходят на заднюю поверхность воронки, не соединяясь друг с другом. Железистые серпы истончаются и сходят на нет к задней границе корня воронки на сером бугре. Ширина железистого слоя в широких частях полумесяца и серпов достигает 0,15—0,3 м.м.

8) Сравнивая эти отношении с таковыми у животных и принимая во внимание историю развития этой части гипофизарной системы, следует придти к заключению, что у человека lobus chiasmaticus сместился на переднюю стенку весьма вытянувшейся воронки. Существование загиба железистого слоя вверху воронки кпереди является лишь слабым выражением тех тесных отношений, в которые у животных этот отдел вступает с planum postchiasmaticum. Два боковые железистые отростка, облегающие место отхождения воронки от серого бугра, аналогичны боковым связям между lobus chiasmaticus et lobus praemamillaris у животных. Позади воронки эти отростки в норме не смыкаются и, таким образом, у человека отсутствует lobus praemamillaris.

9) Железистые элементы расположены в толще мягкой мозговой оболочки. Ткань верхней части гипофизарной системы имеет ясное ячеистое строение, обильно снабжена сосудами. По всему протяжению в центре железистых ячеек часто встречается коллоид. Железистые клетки должны быть отнесены к хромофобным элементам гипофизарной системы. В нижнем отделе воронки при переходе железистого слоя ее в переднюю долю начинают встречаться хромофильные клетки.

10) Составляясь хромофобными элементами, верхняя часть гипофизарной системы человека стоит ближе всего к таким отделам последней, как pars intermedia в веществе придатка мозга и hypophysis pharyngea в крыше глотки. Имея постоянное протяжение и значительную величину, этот отдел превосходит непостоянную по строению и значительно редуцированную у человека pars intermedia.

11) Располагаясь выше полости турецкого седла, выше его диафрагмы, верхняя часть гипофизарной системы у человека должна быть выделена с точки зрения топографии в pars suprasellaris hypophysis. Pars suprasellaris не затрагивается при принятых методах оперативного вмешательства на гипофизе. Оставаясь при организме в случаях удаления содержимого турецкого седла, она на ряду с hypophysis pharyngea и другими железистыми скоплениями по протяжению гипофизарного хода должна играть важную компенсаторную роль. Это согласуется и с данными, полученными при экспериментальной гипофизектомии, при которой на культе воронки наблюдалось разрастание ткани,

Электронная библиотека (репозиторий)
Томского государственного университета

состоящей из хромофобных элементов, формирующих пузырьки с коллоидом. Явления гиперфункции в верхней части гипофизарной системы у животных после частичного удаления гипофиза также подтверждают это предположение.

12) Центральная часть гипофизарной системы, придаток мозга, является наиболее изученной, хотя в вопросах микрофизиологии и тонкого гистологического строения до сих пор не достигнуто единства во взглядах. Важными представляются топографические отношения его к подпаутинному пространству, к перекресту зрительных нервов и к пазухе основной кости. Придаток мозга в некоторых (хотя и не во всех) случаях обладает своим подпаутинным пространством, соединенным с общим подпаутинным пространством мозга. В этих случаях при занесении инфецирующих начал в полость турецкого седла существует опасность возникновения менингита, что особенно следует учитывать при подходе к придатку мозга через заведомо инфецированные пути. Расположение придатка мозга впереди перекреста зрительных нервов или под его передним краем и нередкие боковые смещения перекреста об'ясняют механизм возникновения зрительных расстройств при опухолях придатка мозга. При нередком недоразвитии и аномальном положении пазух основной кости создаются звачительные затруднения при доступе через них к придатку мозга; при этом возникает опасность повреждения пещеристой пазухи и сонной артерии.

13) В вопросе о кровоснабжении придатка мозга человека существовали весьма недостаточные и противоречивые сведения. Сравнительная анатомия выдвинула вопрос о независимости двух систем, снабжающих переднюю и заднюю долю гипофиза.

14) Придаток мозга человека снабжается ветвями, отходящими как от верхняго сосудистого этажа (circulus arteriosus Willisi с системой v. v. basillares), так и от нижнего (пещеристые пазухи с пробегающими в них внутренними сонными артериями).

15) Сосуды верхней системы в числе 3—4-х с каждой стороны предназначены как для воронки с прилегающей к ней и к месту отхождения ее от серого бугра pars suprasellaris, так и для передней доли. Из нежной сети, которую дают по сторонам воронки rami infundibulares артерии вступают прежде всего в утолщенные части железистых серпов partis suprasellaris, в обилии пронизывают эти серпы и затем вступают в глию воронки. Предназначенные для передней доли верхние артерии гипофиза вступают в p. surpasellaris на передней стороне воронки. Здесь они тянутся в продольном направлении, располагая в соответствующем направлении клеточные балки надседловой части. На этом пути они снабжают железистый слой и вступают из него в глию воронки по соединительнотканным отросткам. Вступая сверху в переднюю долю соответственно переходу в нее p. suprasellaris, эти сосуды лучевидно расходятся в ее веществе, а частью продолжают спускаться вниз в пограничной соединительнотканной зоне среди раскиданных в последней клеточных групп partis intermediae. На границе верхней и средней трети поперечного сечения гипофиза соединительная ткань и сосуды этой зоны формируют два боковых пучка—fasciculi laterales hypophysis. Последние располагаются затем симметрично в центральных отделах передней доли, встречаясь на протяженни средней трети органа. В этих пучках располагаются артериолы, превращающиеся в широкие тонкостенные капиллярные каналы, которые затем лучеобразно расходятся в переднюю долю. Вены этой

Электронная библиотека (репозиторий)
Томского государственного университета

системы проделывают тот же ход и их следует считать притоками системы v. v. basillares.

16) В нижнем сосудистом этаже от внутрисинусового пробега внутренней сонной артерии отходят ветви нижней системы. Ветви эти (по одной с каждой стороны), пройдя через часть синуса между внутренней сонной артерией и придатком мозга, подходят к передней доле, направлаются вне ее капсулы кзади и входят в пограничный пункт капсулы. Здесь происходит их деление, причем часть идет в капсулу задней доли, а часть—в прослойку между долями; и те и другие вторичные ветви оплетают заднюю долю со всех сторон и вступают в ее вещество по соединительнотканным перекладинам. Приносящие сосуды задней доли крупны, она хорошо снабжена сосудами, но вследствие узости капилляров в ней она не обладает такой степенью кровонаполнения, как передняя доля. Обильное кровоснабжение и относительно малое кровонаполнение задней доли говорят за оживленный обмен в ней крови. На это обстоятельство следует обратить внимание при рассуждении о физиологической роли этой части.

17) Сосуды по соединительнотканной прослойке между долями подходят на границе верхней и средней трети поперечного сечения органа к пограничной соединительнотканной зоне с раскиданными в ней элементами partis intermediae и частично вступают в эту зону, встречаясь с сосудами верхней системы, пришедшими сверху.

18) В силу отсутствия у человека непрерывного слоя partis intermediae, изолирующего заднюю долю от передней, сосуды в своем ходе в этой же соединительнотканной прослойке отдают тонкие ветви в прилегающие отделы передней доли. С другой стороны тонкие ветви нижней системы входят в капсулу передней доли, а затем в периферические ее отделы.

19) Таким образом передняя доля в главной своей массе снабжена ветвями верхней системы, которые предназначены для центральных отделов ее; периферическая, прилежащая к капсуле и к прослойке между долями, часть органа снабжена ветвями нижней системы.

Задняя доля снабжена ветвями нижней системы, оплетающими ее и со всех сторон вступающими в ее вещество.

К элементам промежуточной части кровь приносится из обоих систем.

20) Элементы кровоснабжающей системы передней доли и план снабжения ее получают достаточное об'яснение при изучении истории развития этой доли. Сосуды передней доли и сосуды на передней поверхности воронки захватываются развивающимся органом из богатой сосудистыми просветами мезодермы, впереди него расположенной. Затем железистый отросток на передней поверхности воронки получает ветви от внутренней сонной артерии. Вовлечение мезодермы внутрь передней доли у человека имеет место в двух симметричных пунктах; два широких скопления соединительной ткани с сосудами в центре каждой половины передней доли отделяют различные эпителиальные группы, развивающиеся из передней стенки кармана Rathke. Таким образом, с точки зрения онтогенеза об'ясняется возникновение боковых пучков, связь последних и сосудов передней доли с сосудами надседловой части и снабжение всех этих отделов от одного источника.

21) В сравнении с данными у исследованных животных план распределения сосудов в веществе передней доли гипофиза человека является значительно усложненным, не смотря на редукцию числа вет-

Электронная библиотека (репозиторий)
Томского государственного университета

вей, отходящих от Виллизиева круга. Конечные артериальные ветви, распадаясь на широкие капиллярные каналы, по системе боковых пучков проникают вглубь железистой доли. У человека хорошо развиты пути для коллатералей, периферические отделы передней доли снабжены сосудами нижней системы, предназначенной для задней доли.

22) Системы, снабжающие придаток мозга, весьма отличаются друг от друга. Сосуды верхней системы, предназначенные в главной своей массе для передней доли (за исключением периферических ее слоев, прилегающих к капсуле) длинны и узки. Они проходят длинный путь в подпаутинном пространстве, сильно суживаются в р. suprasellaris на воронке и лишь затем вступают в переднюю долю. Сосуды нижней системы, предназначенные главным образом для задней доли (и для периферических слоев передней), относительно широки, проходят короткий путь в пещеристой пазухе и оплетают заднюю долю со всех сторон. По системе этих сосудов наиболее легко происходит занесение опухолевых клеток в заднюю долю в то время как передняя доля может остаться свободной. То же имеет место при возникновении метастатических фокусов воспалительного характера; последние в первую очередь и главным образом возникают в задней доле; в передней доле в то же время легче происходит перерыв доставки крови по длинным и узким приносящим ее ветвям, пробегающим к тому же в подпаутинном пространстве,—передняя доля реагирует как правило образованием ишемических некрозов. Последние поражают при этом ее центральные отделы, в то время как периферический слой, снабженный сосудами нижней системы, остается уцелевшим.

Все эти особенности эмболических процессов в гипофизе, давно уже замеченные и обсуждаемые, отчасти могут быть об'яснены особенностями плана кровоснабжения органа.

Электронная библиотека (репозиторий)
Томского государственного университета

Литературный указатель *).

В литературный указатель внесены лишь работы, доступные в оригиналах и рефератах. Работы, цитированные по нижеуказанным авторам, оговорены соответствующими ссылками в тексте.

1. Andriezen.—The morphology, origin a. evolution of the pituitary body etc., Brit. med. Journ. 1894 r. 2. Alpern.—Zur Physiol. u. Pathologie d. Hypoph cerebri. Zeitschirift für d. experim. Med. Bd. 35. 1923 r. 3. Arai H.—Der Inhalt des Canalis craniopharyngeus. Anatomische Hefte, Bd. 33. 1907 r. 4. Arena.—Contributo alla conoscenza della cosi detti ipofisi faringea. Реф. в Revue neurologique. Année XVIII 1910 r. 5.—Aschner B.—Über die Function d. Hypophyse. Arch. für die gesamte Physiol. v. Pflüger. Bd. 146. 1912 r. 6. Ascoli et Legnani T—Die Folgen der Extirpation der Hypophyse. Mühch. med. Wochenschrift. № 12. 1910 r. 7. Ascoli et Legnani T.—L'hypophyse est-elle un organ indispensable à la vie? Archives Italiennes de Biologie. 1913 r. 8. Benda—Beitrage zur normal. u. patholog. Histologie d. menschlich. Hypoph cerebri. Berlin. Klinisch Wochenschr. 1900 r. № 52. 9. Benda—Über d. normal. Bau u. einige patholohische Veränderungen d. menschlich. Hypoph. Cerebri. Arch. für Anat. u. Physiol. 1900 r. 10 Benda.—Pathologische Anatomie d. Hypophyse. Handb. d. patholog. Anat. d. Nervensystems v. Flatau, Iakobson u. Minor. 1904 r. 11. Benda.—Diskuss. a. d. XVII Tagung d. Deutsch. patholog. Gesellsch. in München. Bericht in Z—tt. f. allg. Pathologie u. patholog. Anatomie Bd. XXV № 9. 1914 r. 12. Biedl A.—Discuss. a d. Sitzung d. Gesellsch. d. Aerzte zu Wien. Wiener klinisch. Wochenschr. 1897 r. 13. Biedl A.—Innere Sekretion 2. Aufl. 1913 r. 14. Bock A.—Beschreibung d. fünften Nervenpraares usw. Zeipzig. 1817 r. 15. Богоявленский—Внутричерепной доступ к hypoph. cerebri. XI Съезд Росс. Хирургов. Москва, 1911 г. 16. Богоявленский.—Intrakranialer Weg zur Hypoph. Cerebri durch die vordere Schädelgrube. Zentralbl. f. Chirurgie. 1912 r., № 7. 17. Bourgery.—Memoire sur l' extremite' cephalique du grand. sympatique. Compt. rend. de l'academie des sciences. T. XX. 18. Brown C.—The effects of complete extirpation of the hypophysis cerebri in the dog. Реф. в Z—tt. f. die des. Neurologie Bd. XXXIII. 1923 r. 19. Camus et Roussy.—Anatomie u. physiologie pathologiques de l'hypophyse. Реф. в Z—tt f. die ges. Neurologie. Bd. XXXI 1921 r. 20. Camus et Roussy—Les fonctions attribuees á l'hypophyse. Реф. в Z—tt f. die ges. Neurologie. BdXXXIII 1922 r. 21. Citelli S.—L'ipofisi faringea nella prima e seconda infanza. Anat. Anz. BdXXXVIII. 1911 r. 22. Citelli S.—Sul significato e sulla evoluzione della ipofisi faringea nell' uomo. Anat. Anz. BdXXI 1912 r. 23. Civalleri A.—L'ipofisi faringea nell' uomo. Internat. Monatschr. f. Anat. Bd. XXVI. 1909 r. 24. Collina. Recherches zur l'origine et considerations sur la signification de la glande pituitaire. Archives Italiennes de biologie. T. 32. 1899 r. 25. Comte.—Contribution á l' etude de l'hypophyse humaine etc. Zieglers Beiträge. Bd XXIII, 1898 r. 26 Corning H.—Руководство по топограф. анатомии. Берлин. 1923 г. 27. Cushing H. a. Goetsch.—Concerning the sekretion of the infundibulare lobe of the pituitary body etc. Americ. Journ. of. Physiol. V. 27. 1910 r. 28. Dandy W.—The nerve supply of the pituitary body. Реф. в Jahresbericht ub. die Fortschritte a. d. Geb. d. Medicin v. Virchow. Bericht ub. d. J. 1913. 29. Dandy W. a. Goetsch. E.—The blood supply of the pituitary body. Americ. Journ. of Anat. 1911 r. 30. Достоевский А.—К вопросу о микроскопическом строении мозгового придатка (gl. pituitaria, hypoph. cerebri) Военно-Медиц. журнал, 1884 г., ч. 151. 31. Duret.—Sur la distribution des arteres nourric. de la bulbe rachid. Archiv. de Physiolog. 1873 r. 32. Duret.—Recherches anatomiques sur la circulation de l'encéphale Archiv. de Physiolog. 1873 r. 33. Edinger L.—Die Ausführwege der Hypophyse. Arch. f. mikrosk. Anatomie. Bd LXXVIII. 1911 r 34. Erdheim I.—Zur normalen u. patholog. Histologie der gl. thyreoidea, parathyreoidea u. Hypophysis. Ziegler's Beiträge. Bd 33. 1903 r. 45. Erdheim I.—Uber Hypophysenganggeschwülste u. Hirncholesteatome. Sitzungsberichte der Kaiserlich. Academie d. Wissenschaften. 113. 1904 r. Wien. 36. Erdheim I.—Uber einen Hypophysentumor v. ungewöhnlichem sitz. Ziegler's Beiträge Bd. 46. 1909 r 87 Erdheim J. u. Stumme.—Uber die Schwanger chaftsveränderungen d. Hypophyse Ziegler's Beiträge Bd 46. 1909 r. 38. Falta W.—Die Erkrakungen der Blutdrüsen. Berlin. 1913 r. 29. Федоров С. П.—Несколько слов по поводу оперативного доступа к турецкому седлу. Новый Хирург. Архив. 1923 г. 40 Fischer B. Hypophysis, Akromegalie u. Fettsucht. Frankf Zeitschr. f. Pathologie. Bd. V. 1910 r. 41. Fraenkel. XVIII Tagung d. Deutsch. patholog, Gesellschaft in München Diskuss. Bericht in Z—tt f. allg. Pathol. u. pathol. Anatomie Bd. XXV. № 9, 1914 r. 42 Fraser E.—The pharyngeal end of Rathke's Pouch. Journ. of Anat. a. Pysiol. vol. XLV 1911 r. 43 Fraser E.—The earlier stages in the development of the pituitary body. Lancet. 1912 r. № 4548. 44. Gaglio G.—Recherches sur la fonction de l'hypophyse de cerveau chez les grenouilles. Arch. Italienn de biolog. T. 38. 1902 r. 45. Garnier Ch et Thaon. C.—Recherches sur l'ablation de l'hypophyse. Compt. rend. de la Soc. de Biologie Paris 1906 r. 45. Gaupp.—Uber die Anlage d. Hypophyse bei Sauriern. Arch. f. mikroskop. Anat. 1893 r 47. Gemelli.—Sur la fonction de l'hypophyse. Arch. Italienn. de biolog. 1908 r.

*) Работа была окончена в 1925 году.

Электронная библиотека (репозиторий)
Томского государственного университета

48. Gemelli.—Ulteriori osserrvazioni sulla stuttura dell'ipofisi. Anat. Anz. Bd XXVIII. 49. Gentès L.—Structure du feuillet juxta—nerveux de la portion gland. de l'hypophyse. Compt. rend. de la Soc. de. Biol. Paris 1903 r. 50. Gentès L.—Note sur la structure du lobe nerveux de l'hypophyse. Compt rend. de la soc. de Biol. Paris 1903 r. 51. Gentès L.—L'hypophyse de vertebres. Compt. rend. de la Soc. de Biol. Paris 1907 r 52. Герцен П. А.—Об акромегалии в ее отношении к хирургии. Новый хирург. Архив 1922 г. 53. Goette.—Kurze Mitteilungen aus d. Entwicklungsgeschichte d. Unke. Arch. f. mikroskop. Anat. Bd. IX. 1873 r. 54. Gray H.—Anatomie descriptive. 1910. Philadelph.—New—Iork. 55. Haberfled W.—Die Rachendachhypophyse usw. Zieglers Beiträge Bd XLVI 1909 r 56. Haberfed W.—Zur Histologie d. Hinterlappes d. Hypophyse. Anat. Anz. Bd XXXV 1910 r. 57. Haller.—Untersuchungen über Hypophyse u. Jnfundibularorgane Morpholog. Jahrbuch. Bd. XXV 1896 r. 58. Handelsmann a. Horsley.—Preliminary note on experiment. investigations on the pituitary body. Brit. med. Journ. 1911 r. 4 Nov. 59. Henle. Handbuch d. systemat Anatomie d. Menschen. Braunschweig. 1871—1879. 60. Heubner O.—Die luetische Erkrankungen der Hirnarterien usw. Leipzig 1874 r. 61. His.—Untersuchungen über die erste Anlage d. Wirbelsthier. 1868 r. 62. Hoffmann C.—Weitere Untersuchungen zu Entwicklungsgesch. d. Reptilien. Morpholog. Jahrb. 1885 r. 63. Horsley.—Functional nervous disorders due to loss of thyreoid gland. a. pituitary body. Lancet. I. 1886 r. 64. Husten. K.—Uber zwei Beobachtungen von Hypophysengangs tumoren. Virchow's Archiv. Bd. 242. 1923 r. 65. Jonnesco V.—Recherches sur l'origine du pigment du lobe posterieure de l'hypophyse humaine. Arch. de medic. experiment. T. 25. 1913 r. 66. Key A. u Retzius G.—Studien in d. Anatomie des Nervensystems usw. Stockholm 1875 r. 67. Kilian.—Uber die Bursa u. Tonsilla pharyngea. Mopholog. Jahrb. 1888 r. 68. Kohn A.—Uber die Hypophyse. Munch. med. Wochenschr. 1910 r. № 28. 69. Kohn A.—Uber d. Pigment der Neurohypophyse des Menschen. Arch. f. mikrosk. Anatomie. Bd 75. 1910 r. 70. Koller R.—Zur vergleichenden Anatomie d. Hypophysenumgebung. Zeitschr. f. Anatomie u. Entwicklungsgeschichte. Bd 45. 1922 r. 71. Kölliker. Entwicklungsgeschichte d. Menschen usw 2. Aufl. 1879 r. 72. Kraus E—Die Beziehungen d. Zellen d. Vorderlappens d. menschl. Hypophyse zueinander usw Ziegler's Beiträge Bd. LVIII 1914 r. 73. Kreidl.—Diskuss. auf d Sitzung d. Gesellschaft d. Aerzte in Wien. Wiener. klin. Wochenschr. 1897. т. 74. Küttner.—D. Hypophysistumor u. ihre operative Behandlung. Handb. der spec. Chir. d. Ohres u. d oberen Luftwege. Bd III. 1913 r. 75. Livon Ch. et Peyron.—Lesions du systeme endocrine, consècutives a une hypophysectomie subtotale etc... Compt. rend. de la Soc. de Biol 71. 1911 r. 76. Лозинский В.—К вопросу об изменениях в мозговом придатке после полной тиреоидектомии. Киев 1910 г. 77. Lothringer S Untersuchungen an d. Hypoph. cerebri einiger Säugethiere u. d. Menschen. Arch. f. mikrosk. Anat. Bd. XXVIII. 1886 r. 78. Löwenstein.—Die Entwicklung d. Hypophysenadenome. Virchows Archiv Bd. 188. 1907 r. 79. Lucien.—Quelques particularitèes hystologiques de l'hypophyse chez le vieillard. Compt. rend. de la Soc. de Biol. 70. 1911 r. 80. Lucien.—Les poids, les dimensions et la forme generale de l'hypoh. humaine. Реф y Edinger u Wallenberger in Schmidt's' Jahrbuch. 1911 r. 81. Luschka H.—Der Hirnanhang u. die Steissdrüse d. Menschen. Berlin 1860 r. 82. Maresch R.—XVII Tagung d. Deutsch. Pathol. Gesellsch. München. Diskuss. Bericht in Zentr. f. allg. Pathol. u. pathol. Anat. Bd XXV № 9. 1914 r. 83. Marinesco.—De la destruction de la glande pituitaire chez le chat. Compt. rend. de la Soc. de Biologie. T. 44. 1892 r. 84. Mauksch.—Das Verhalten der Hypoph. u. d. Canalis craniopharyng. in neun Fälle v. Kranioschisis untersucht. Anat. Anz. Bd LIV. 1921 r. 85. Melchior E.—Die Hypophysis cerebri u. ihre Bedeutung f. d. Chirurgie. Ergebnisse d. Chir. u. Orthop. Bd. 3. 1911 r. 86. Merkel H.—Zur Pathologie d. Hypophyse. XVII. Tagung d. Deutsch. Patholog. Gesellsch. in München. Selbstbericht in Z-tt f. allg. Pathol u. pathol. Anat. Bd XXV № 9 1914 r. 87. Милославский М. Лобные пазухи. Дисс. Москва. 1903 г. 88. Mintz W.—Uber den Weg zur Hypophysis durch die Keilbeinhöhle. Arch. f. klin. Chirurgie Bd 119. 1922 r 89. Michalkovics.—Uber die Entwickelung d. Hirnanhanges usw. Z-tt. f. d. med. Wissenschaften. 1874. № 20. 90. Michalkovics.—Wirbelsaite u Hirnanhang. Arch. f mikr. Anat. Bd XI 1875 r. 91. Mott F. W. a. Mc. Dougall Kobertson.—Histological examination of the pituitary gland etc. Реф. в Zen-tt. f. d. ges. Neurologie Bd. XXXIV. 1923 r. 92. Нарбут В.—Мозговой придаток и его значение для организма. Дисс. Петербург, 1903 г. 93. Neubert W.—Über Glykogenbefunde in d. Hypophyse usw. Ziegler's Beiträge Bd. XLV. 1909 r. 94. Nussbaum.—Einige neue Thatsachen zur Entwiklungsgeschichte d. Hypoph. Cerebri bei Säugethieren Anat. Anz. Bd. XII. 1896 r. 95 Обросов П.—Об изменениях морфологического состава придатка мозга под влиянием кастрации. Русск. Арх. Анатомии, Гистологии и Эмбриологии. Г. II. 1918 г. 96. Onodi A.—Die topograph. Anatomie der Nasenhöhle. u ihrer Nebenhöhlen. Handb d. spec. Chir. d. Ohres u. d. oberen Luftweg. Bd. III. 1913 r. 97. Paulesco N.—Recherches sur. la physiol. de l'hypophyse. Journ. de Phys. et de Pathol. genérale. 1907 r. 98. Pende N—Die Hypophysis pharyngea, ihre structur usw. Ziegler's Beiträge d. XXIX 1910 r. 99. Pende N.—Studio di morfologia e di fisiopatologia delle apparato ipofisario etc. Реф. y Edinger u. Wallenberger in Schmidt's Jahr-

Электронная библиотека (репозиторий)
Томского государственного университета

buch 1912 r. 100. Peremeschko.—Über. d. Bau des. Hirnanhangs. Virchow,s Arch Bd. XXXVIII. 1867 r. 101. Perna G.—Sulla presenza di un prolungamento ghiandolare posteriore nel peduncolo ipofisario dell'uomo. Anat. Anz Bd. XXXVIII. 1911 r. 102. Pineles F.—Die Beziehungen der Akromegalie zum Mixödem usw. Volkmann's Samml. N F. 1899 r. 103. Pirone.—Contr. Speriment. allo studio della funzione dell'ipofisi. Реф в Münch. med. Wochenschr Bd. 50. 1903 r. 104. Plaut A.—Die Stellung d. Pars intermedia im Hypophysenapparat d. Menschen. Klinische Wochenschrift. Jahrg. I. 1922 r. № 31. 105. Plaut A.—Hypophysenbefunde bei akuten Jnfektionskrankheiten Virchow's Archiv Bd. 237. 1922 r. 106. Poirier P. et. A. Charpy. Traite d'anatomie humaine. Paris 1901—1911 r. 107. Poppi A.—L'hypoph. cerebrale, l'hypoph. pharyngée etc. Реф. в Revue Neurologique. Annee. XIX. 1911 r. 108. Priesel A—Ein weiterer Beitrag zur Dystopie d. Neyrohypopyse. Реф. в Zentral-tt f. d ges. Neurologie. Bd. XXX. 1922 r. 109. Rathke.—Über die Entstehung d. gland. pituitaria. Müller's Arch. f. Anat. u. Physiol. 1838 r. 110. Rauber A.—Руководство анатомии человека. Спб.—Юрьев. 1910—1912 r. 111. Reichert.—Die Entwicklung d. Wirbelthiere. Berlin. 1840. 112. Резанов М—Топография и хирургическое значение пазухи основной кости. „Хирургия". T. XXIX. № 178. 1911 r. 113. St-Remy G.—Sur la signification morphologique de la poche pharyngienne de Seessel. Compt rend. de la Soc. de Biol. T. III. 1895 r. 144. St-Remy G.—Contribution à l'histologie de l'hypophyse. Archive de Biologie. T. 12. 1892 r. 115 Rogowitsch N.—Veränderungene d. Hypophysis nach Entfernung d. Schilddrüse. Ziegler's Beiträge IV. 1889 r. 116. Российский Д.—О влиянии экстракта из инфундибулярной части gl. pituitariae на обмен веществ у животных Дисс. Москва. 1914 r. 117. Salzer H.—Zur Entwicklung d. Hypoph. bei Säugern. Arch. f. mikros Anatomie Bd. LI. 1898 r. 118. Saxer—Ependymepithel, gliome u. epithel. Geschwülste d Zentralnervensystems. Ziegler's Beiträge Bd. XXXII. 1902 r. 119. Schlofer H.—Zur Frage d. Operationen an der Hypophyse. Beiträge Z. klin. Chirurgie v. Bruns. 50. 1906. 120. Schmidt M. — Über die Pacchionischen Granulationen usw. Virchow's Arch. Bd 170. 1902 121. Schmidt.—Klinisch. Beitrag z. Operation d. Hypophysistumoren. 1914. Реф. в Neurolog. Zentr. 1914. 122. Schönemann A.—Hypophysis u. Thyreoidea. Virchows Arch. Bd 129. 1892. 123 Simmonds M.—Über sekundäre. Geschwülste des Hirnanhangs usw. Munchen. med Wochensehr. 1914. № 4. 124—Über Tuberkulose der Hypophysis. Zent-tt. f. allg. Pathol u. patholog. Anat. Bd. 25 1914 125—Zur Pathologie der Hypophyse. XVII Tagung d. Deutsch. pathol. Gesellsch. in. München. Selbstbericht in Zent—tt f. allg. Pathol. u pathol. Anat Bd. 25. 1914. 126. Sluder G.—Über anatomische u. klinische Beziehungen d. Keilbeinhöle zu d. Sin. kavern usw. Arch. f. Laryngologie. Bd 27. 1913 127. Soyer Ch—Etudes sur l'hypophyse. Arch. d'anat. mikroskop. T. 14. 1912. 128. Спасокукоцкий. С. И.—Хирургический путь к придатку мозга. Нов. Хирург. Архив. 1922. 129.—Слово в защиту интракраниального подступа к придатку мозга. Новый Хирург. Архив. 1923. № 10. 130—Staderini K.—Di un lobo ipofisario nan ancora decritto. etc. Реф. в. Schmidts Jahrb. 1911 r. 131. Stendell W.—Zur vergleichend. Anatomie u Histologie d. Hypophysis Cerebri. Arch f. mikroskop. Anatomie Bd. LXXXII 1913 r. 132 Sternberg M.—Die Akromegalie. Handb. d. spec. Pathol. u. Therapie. Nothnagel. Bd. 7. 1897. 133. Stieda.—Über das Verhalten d. Hypophyse d. Kaninchens nach Entfernung d. Schilddrüse. Ziegler's Beiträge Bd. VII. 1890. 134. Stumpf.—Zur Histologie d. Neurohypophyse. Virchow's Arch. Bd. 206. 135. Suchannek.—Ein Fall von Persistenz d Hypophysenganges. Anat Anz. Bd. II. 1887 r 136. Sweet. G. a. Allen A.—The effect of. the removal of the hypophysis in the dog. Annals of surgery. LVII. 1913 r. 137. Thaon P. Note sur la sécretion de l'hypophyse et ses vaisseaux évacuateurs. Compt. rend. de la Soc. de Biol. T. 63. 1907 r. 138. Thom W.—Untersuchungen über die normale u. patholog. Hypoph Cerebri d. Menschen. Arch. f. mikrosk. Anat. Bd LVII 1901 r. 139. Tilney F.—An analysis of the iuxta—neural epithelial portion of the hypoph. cerebri etc. Internat. Monatschr. f. Anat. u Physiol. 30. 1913 r. 140. Tölken K—Zur Pathologie d. Hypophysis. Mitteilungen aus d. Grenzgebiete der Medic u. Chirurgie. Bd. XXIV. 1911 r. 141. Tourneux I-T.—Pedicule hypophysaire et hypophyse pharyng. Iournal de l'anatomie T. 48. Paris. 1912 r. 142. Tourneux T.-et Soulie A. Sur les premiere developp. de la pituitaire chez l'homme. Compt. rend. de la Soc. de Biol 1898 r. 143. Trautmann A.—Anatomie u. Histologie d. Hypophysis einiger Säuger. Arch. f. mikrosk. Anat. Bd LXXIV. 1909 r. 144. Trolard—Recherches sur l'anatomie du systeme veineux de l'encephale etc. Iournal de l'anat 1870 r. 145. Uthoff W.—Ein Beitrag zu den Sehstörungen bei Zwergwuchs usw. Berliner Klinisch. Wochenschr. XXXIV. 1897 r. 146. Часовников С. Г.—К микрофизиологии придатка мозга. Томск. 1914 r. 147. Valenti.—Sullo sviluppo dell ipofisi Anat. Anz. Bd X. 1895 r. Vassale et Sacchi.—Sur la destruction de la gland pituitaire etc. Archiv. italienn de biologie. 1893 r. 148. Wassing H.—Zur Frage d. Ausführwege d. Hypophyse Реф. в. Zentr.-f. allg Pathol. u. pathol. Anat. Bd. 25. 1914 r. 149 Zander K.—Ueber die Lage u Dimensionen d. Cniasma opticum u. ihre Bedeutung für Diagnose der Hypophysistumoren. Deutsche med. Wochenschr. 1897. 150. Shigeki Sekiguchi.—Hypophyseal disorders in mammary cancer etc. Ann. of surgery. 279. 1916 r.

Электронная библиотека (репозиторий)
Томского государственного университета

СВОДКА ИССЛЕДОВАННЫХ СЛУЧАЕВ.

Протокольные записи дали, в общем, однообразный и повторяющийся от случая к случаю материал, суммированный в тексте, Ввиду этого приведение протоколов. которое в значительной степени увеличило бы размер работы, заменено перечислением исследованных случаев, распределенных по группам соответственно примененной методике исследования.

I. Кровоснабжение придатка мозга.

1) Случаи, исследованные без предварительной инъекции.

№ протокола	Дата исследования	Где получ. труп. матер.	Пол	Возраст	Промежуток от смер. до вскрытия
1	15/xi—22	Губбольница	Жен.	30	30 ч.
2	18/xi—22	„	Муж.	50	20 ч.
3	29/xi—22	Том. Воен. Госпит.	Муж.	25—30	36 ч.
4	4/xii—22	Губбольница	Жен.	63	40 ч.
5	11/xii—22	„	Жен.	27	24 ч.
6	17/xii—22	Том. Воен. Госпит.	Муж.	37	48 ч.
9	16/i—23	„	Муж.	20—25	48 ч.
23	10/xi—24	Пат.-Ан. И-т.	Муж.	63	3 дня.

В этих случаях сосуды, подходящие к придатку мозга, изучались в неналитом виде; при осторожной препаровке пещеристой пазухи это было нетрудно сделать для сосудов нижней системы. Сосуды верхней системы прослеживались труднее. Распределение сосудов в самом придатке мозга изучалось на отдельных срезах через различные уровни его (№—1), на серии поперечных срезов с пропусками (№—7), на полной серии поперечных срезов (№№—2, 4 и 5), на серии сагиттальных срезов полной (№№—3 и 9) и с пропусками (№—23). Изучение этих случаев позволило установить главные особенности хода сосудов разных систем в придатке мозга. Подход сосудов нижней системы хорошо изучался на серии сагиттальных срезов от придатка мозга до внутрисинусового пробега a. carotis; для сосудов верхней системы в этом отношении наиболее удобным оказалось сагиттальное сечение через гипофиз, воронку и дно третьего желудочка (№—23). Ход сосудов в передней и задней доле наиболее удобно прослеживался на серии поперечных срезов.

Электронная библиотека (репозиторий)
Томского государственного университета

2) Случаи с общей наливкой сосудов.

№ протокол.	Дата исследования	Где получ. трупн. материал	Пол	Возраст	Промежуток от смерти до вскрыт.
6	17/XII–22	Губбольница	Муж.	10	6 ч.
8	11/I—23	Том. Воен. Госпит.	Муж.	29	24 ч.
10	12/III—23	„	Муж.	21	5 ч.
17	9/XI—23	Анатом. Институт	Муж.	30	Неск. дн.
19	25/XII—23	„	Муж.	25	„ „
20	4/I—24	„	Муж.	50	2 дн.
21	22/I—24	„	Муж.	40	Неск. дн.
24	22/XI—24	Пат.-Ан. Институт.	Жен.	32	2 дн.
25	30/XII—24	„	Муж.	23	6 ч.

Ин'екции застывающими смесями—ультрамаринжелатиной (№№—6 и 8), кармин-желатиной (№—10), мастикой (желатина—мел-сурик и желатина-мел-киноварь (№№—17, 19, 20 и 21) дали возможность изучать проксимальные отрезки сосудов перед их вступлением в придаток мозга (сосуды верхней и нижней системы); в вещество гипофиза ин'екционная масса попадала в небольших количествах; здесь исследование производилось на серии поперечных (№№—8 и 10) и сагиттальных (№—6) срезов, или на отдельных срезах из различных уровней органа (№№—17, 19, 20, и 21). Удовлетворительная ин'екция сосудов вещества придатка мозга была получена лишь при наливке берлинской лазурью оставленных на основании черепа гипофиза, воронки и дна 3 желудочка (№№—24 и 25). Здесь изучение производилось на серии сагиттальных срезов с пропусками.

3) Случаи с изолированной ин'екцией сосудов.

№ протокол.	Дата исследования	Где получ. трупн. материал	Пол	Возраст	Промежуток от смерти до вскрыт.
11	27/III—23	Том. Воен. Госпит.	Муж.	22	30 ч.
12	30/III—23	„	Муж.	22	24 ч.
13	12/IV—23	„	Муж.	25	8 ч.
14	13/IV—23	„	Муж.	22	18 ч.
15	12/VIII—23	„	Муж.	25—30	24 ч.
16	27/X—23	„	Муж.	22	24 ч.
18	30/XI—23	„	Муж.	18	12 ч.
22	2/IV—24	„	Муж.	22	24 ч.

Электронная библиотека (репозиторий)
Томского государственного университета

При изучении этих случаев наиболее ясно выступило распределение сосудов разных систем в веществе придатка мозга. В случаях №№—11, 12, 13, 14 и 22 наливка производилась берлинской лазурью через внутренние сонные артерии; в случаях №№—16 и 18 через внутренние яремные вены, в случае №—15—через внутренние сонные артерии смесью Curschmann'а и через внутренние яремные вены берлинской лазурью.

При препаровке пещеристой пазухи исследовались налитые сосуды нижней системы; сосуды верхней системы в своих проксимальных отрезках изучались в случаях №№—11 и 12 при изолированной ин'екции берлинской лазурью по Heubner'у. Придаток мозга раскладывался на полную серию поперечных срезов (№№—12, 13, и 14), на серию поперечных срезов с пропусками (№№—15, 16 и 22) или брались отдельные срезы из различных уровней его (№№—11 и 18). Изолированная ин'екция, подтвердив данные, полученные при непосредственном изучении сосудов придатка мозга, дала возможность детализировать эти данные (изучение коллатералей передней доли).

II. Надседловая часть придатка мозга.

№ протокол.	Дата исследования	Где получ. трупн. материал	Пол	Возраст	Промежуток от смерти до вскрыт.
1	15/xi—22	Губбольница	Жен.	30	30 ч.
2	18/xi—22	„	Муж.	50	20 ч.
4	4/xii—22	„	Жен.	63	40 ч.
5	11/xii—22	„	Жен.	27	24 ч.
6	17/xii—22	„	Муж.	10	6 ч.
7	3/i—23	Том. Воен. Госпит.	Муж.	37	48 ч.
8	11/i—23	„	Муж.	22	24 ч.
9	16/i—23	„	Муж.	20—25	48 ч.
10	12/iii—23	„	Муж.	21	5 ч.
12	30/iii—23	„	Муж.	29	24 ч.
13	12/iv—23	„	Муж.	25	8 ч.
15	12/viii—23	„	Муж.	25—30	24 ч.
17	9/xi—23	Анатом. Институт	Муж.	30	Неск. дн.
18	30/xi—23	Том. Воен. Госпит.	Муж,	18	12 ч.
20	4/i—24	Анатом. Институт	Муж.	50	2 дня
21	22/i—24	„	Муж.	40	Неск. дн.
23	10/xi—24	Пат.-Ан Институт	Муж.	63	3 дня
24	22/xi—24	„	Жен.	32	2 дня
25	30/xii—24	„	Муж.	23	6 ч.
26	6/i—23	Том. Воен. Госп.	Муж.	63	48 ч.
27	24/ix—23	Губбольница	Муж.	28 дн.	Неск. дн.
28	24/ix—23	„	Жен.	8 мес.	3 дня
29	24/ix—23	„	Жен.	3 г.	24 ч.
30	28/ix—23	„	Жен.	2 г.	3 дня

Электронная библиотека (репозиторий)
Томского государственного университета

19 случаев было взято из того матерьяла, на котором исследовалось кровоснабжение придатка мозга, 5 случаев (№№—26—30) исследовано дополнительно.

Сагиттальное сечение было предпринято в случаях №№—7, 13, 23, 24 и 25; в остальных—фронтальное сечение через серый бугор с лежащей на нем воронкой.

№№—1, 4, 5, 6, 10, 12, 15 и 18 исследовались на полной серии срезов; остальные—на серии срезов с пропусками. При исследовании надседловой части одновременно изучались и сосуды верхней системы.

Электронная библиотека (репозиторий)
Томского государственного университета

ОГЛАВЛЕНИЕ.

Стр

Введение 119

Краткий очерк эмбриологии гипофизарной системы 123

Эмбриология и анатомия нижней части гипофизарной системы 137

Эмбриология и анатомия верхней части гипофизарной системы; pars suprasellaris человека 151

Анатомия центральной части гипофизарной системы; придаток мозга 192

Кровоснабжение придатка мозга 208

Общие выводы 235

Литературный указатель 240

Сводка исследованных случаев 243

Рисунки.

Электронная библиотека (репозиторий)
Томского государственного университета

Электронная библиотека (репозиторий)
Томского государственного университета

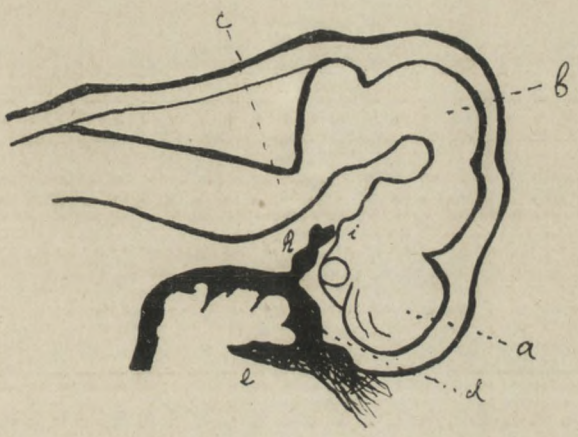

Рис. 1. Человеческий зародыш в конце 1-го месяца. a, b, c—передний, средний и задний мозговые пузыри; d—полость рта, e перикард, i—infundibulum, R—карман Rathke (по I. E. Fraser).

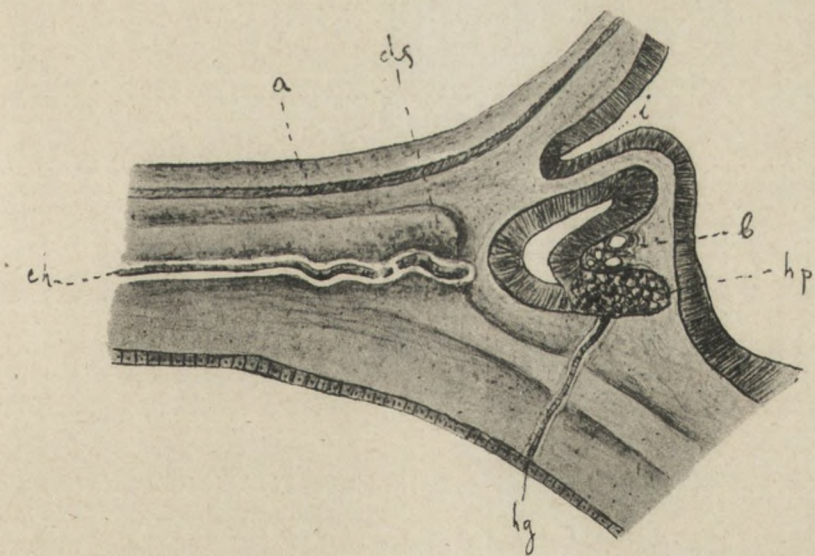

Рис. 2. Зародыш кролика в 2 см. h—гипофизарный мешочек, hp—его отросток, b—сосуды в вогнутости мешочка, Hg—гипофизарный ход, i—iufundibulum, ch—chorda dorsalis, ds—dorsum sellae, a—a. basillaris (по B. Михалковичу).

Электронная библиотека (репозиторий)
Томского государственного университета

Электронная библиотека (репозиторий)
Томского государственного университета

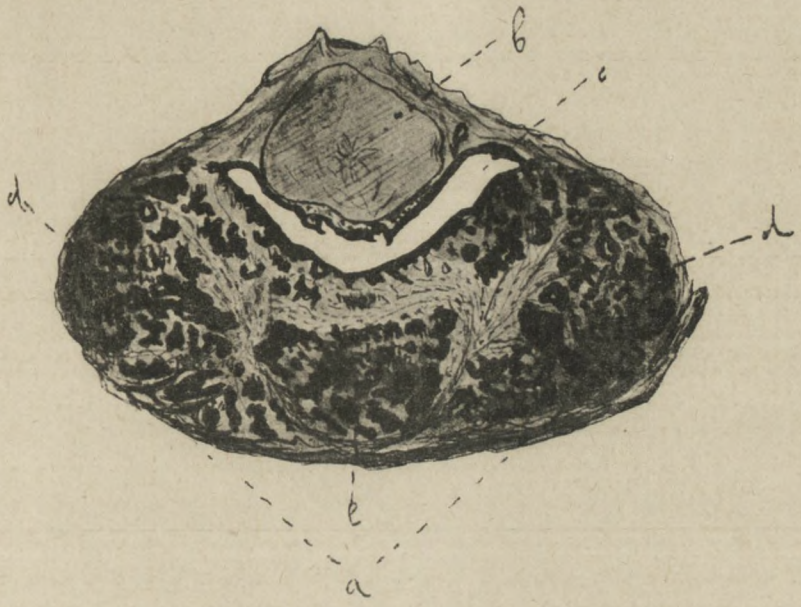

Рис. 3. Человеческий зародыш 4-х месяцев; a—передняя, b – задняя доля, c – полость. dd_1 - боковые группы, e—срединная группа эпителиальных отростков (по I. E. Fraser).

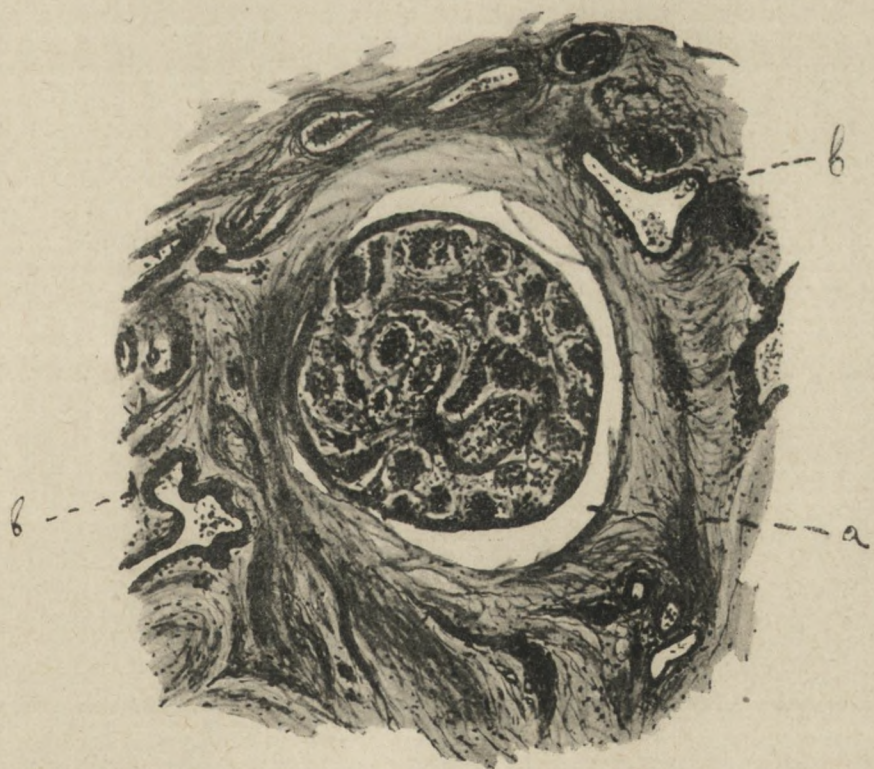

Рис. 4. Глоточный гипофиз в поперечном разрезе (слабое увеличение). a – щель вокруг железы (искусственного происхождения), b—сосуды в околожелезистой ткани (по N. Pende).

Электронная библиотека (репозиторий)
Томского государственного университета

Библиотека при Томском Гос. Университете
ДЛЯ КНИГ

Электронная библиотека (репозиторий)
Томского государственного университета

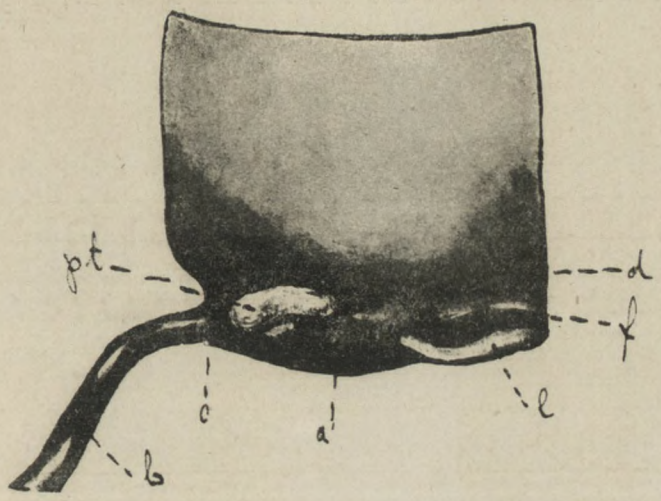

Рис. 5. Зародыш кошки в 14 mm Реконструкционная схема. a—гипофизарный мешочек, b—гипофизарный ход, c—граница между ними, d—дно diencephali, e—processus iufundibuli. f наростающий на него хвостовой конец гипофизарного мешочка, pt—processus tuberales (закладка partis tuberalis).

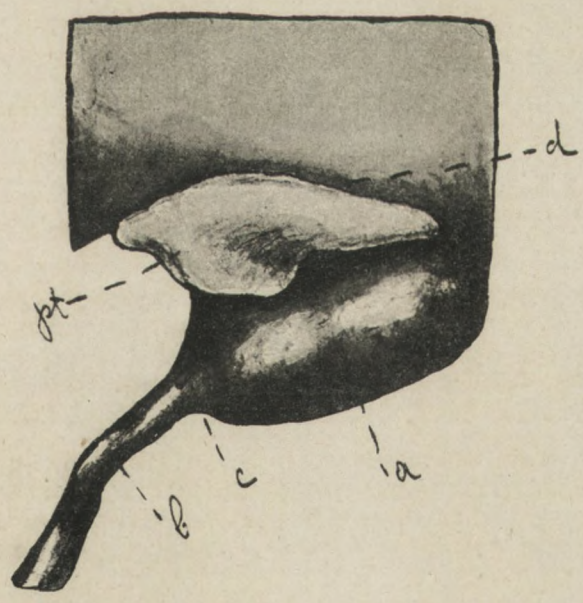

Рис. 6. Зародыш кролика в 51 mm. Обозначения те же. Processus tuberales стеснили гипофизарный мешочек от основания мозга, сомкнулись между собой спереди, но не встретились еще сзади. В центре гипофизарного мешочка лежит вросший в него processus iufundibuli.

Электронная библиотека (репозиторий)
Томского государственного университета

Электронная библиотека (репозиторий)
Томского государственного университета

Рис. 7. Поперечный разрез воронки. a—глия воронки, b—железистый полумесяц на передней поверхности воронки, cc—рога полумесяца, e сосуды в железистом полумесяце, f—группа сосудов перед воронкой. невступивших еще в железистый полумесяц.

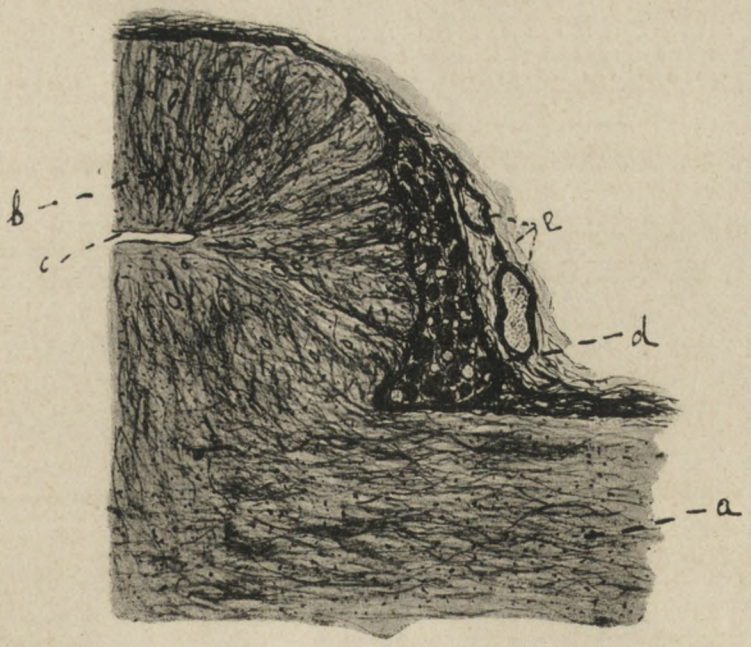

Рис 8. Фронтальный разрез через корень воронки на сером бугре (на рис.—половина среза). a—tuber cinereum b—корень воронки, c—recessus infundibuli, d—железистый серп, e—сосуды.

Электронная библиотека (репозиторий)
Томского государственного университета

Электронная библиотека (репозиторий)
Томского государственного университета

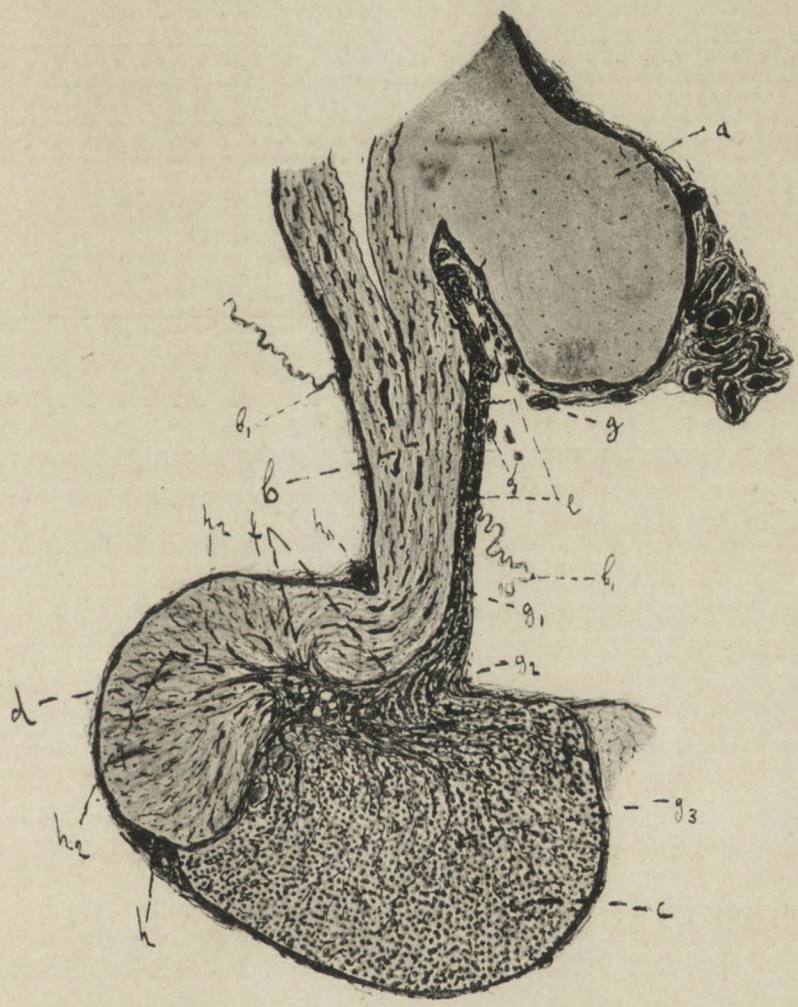

Рис. 9. Сагиттальный разрез через гипофиз и воронку. a – chiasma, b – воронка, b_1 b_1 – прикрепление паутинной оболочки к ней, c – передняя доля, d – задняя доля, e – pars suprasellaris с утолщением и перегибом вверху, f – пограничная соединительнотканная зона; g, g_1, g_2, g_3 – сосуды верхней системы, h, h_1, h_2 – сосуды нижней системы

Электронная библиотека (репозиторий)
Томского государственного университета

Электронная библиотека (репозиторий)
Томского государственного университета

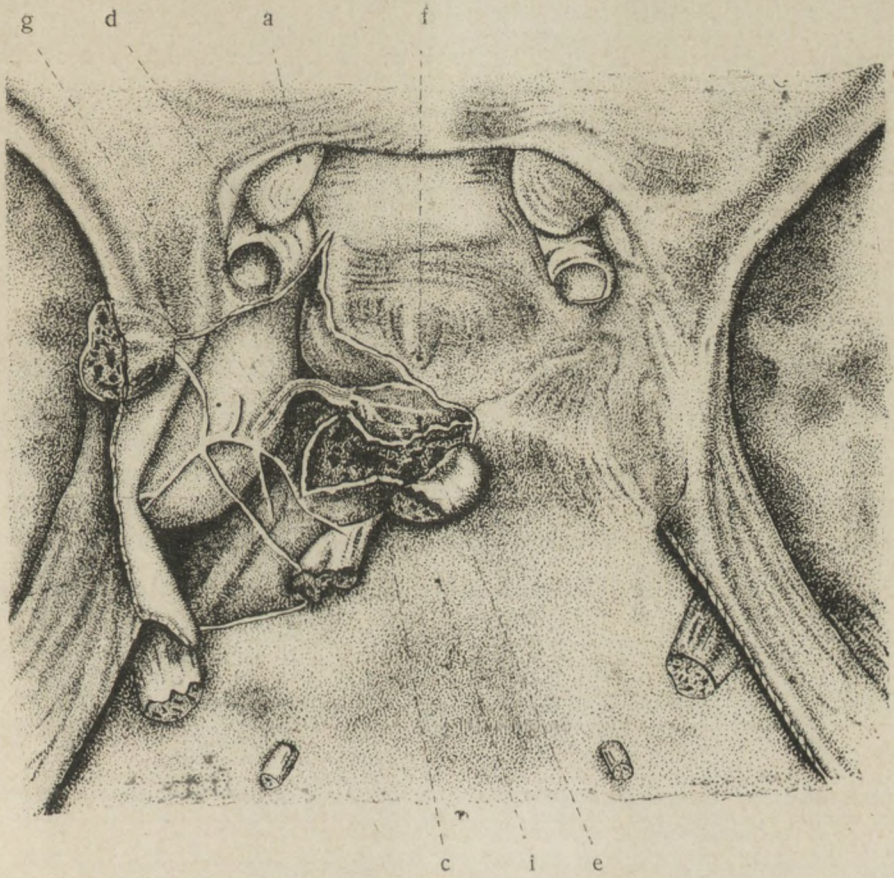

Рис. 10. Пещеристая пазуха с внутрисинусовым пробегом a carotis; a—n. opticus, b—a. carotis interna, c—спинка седла (б. ч. удалена), d—передняя доля, e—задняя доля, f—воронка, g—нижняя артерия гипофиза, (пунктиром—сопровожд. вены) h—край твердой мозговой оболочки, i—clivus Blumenbachii.

Электронная библиотека (репозиторий)
Томского государственного университета

Электронная библиотека (репозиторий)
Томского государственного университета

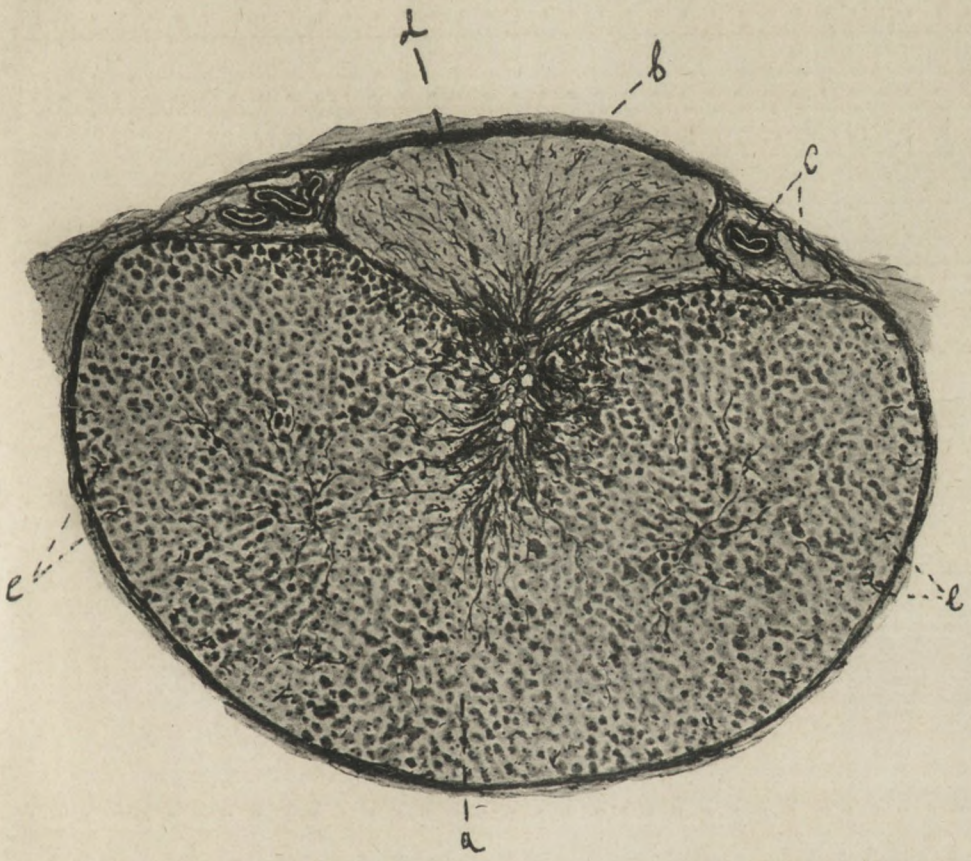

Рис. 11. Поперечный разрез через верхнюю треть придатка мозга. Изолированная ин'екция сосудов нижней системы. a—передняя доля, b—задняя доля, c—пограничныіі пункт капсулы с артериями и венами, d—пограничная соединительнотканная зона с частичным переходом сосудов через нее в переднюю долю, e—ин'ецированные веточки в периферических слоях передней доли.

Электронная библиотека (репозиторий)
Томского государственного университета

Электронная библиотека (репозиторий)
Томского государственного университета

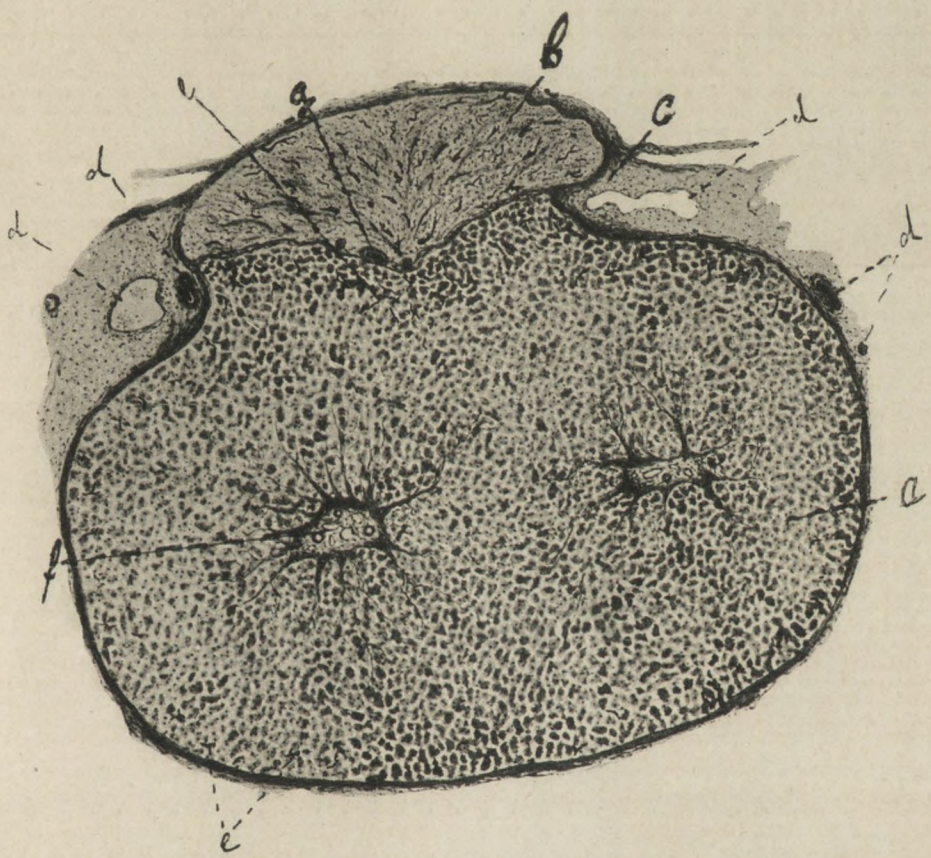

Рис. 12. Поперечный разрез через среднюю треть придатка мозга. Изолированная инъекция сосудов нижней системы. a—передняя доля, b, задняя доля, c—пограничный пункт консулы, dd,—сосуды в нем и на пути к нему. e—инъецированные ветви в периферических слоях передней доли, f—fasciculi laterales, d—сосуд в соединительнотканной прослойке между долями на пути к пограничной соединительнотканной зоне (см. g—на рис. 13).

Электронная библиотека (репозиторий)
Томского государственного университета

Электронная библиотека (репозиторий)
Томского государственного университета

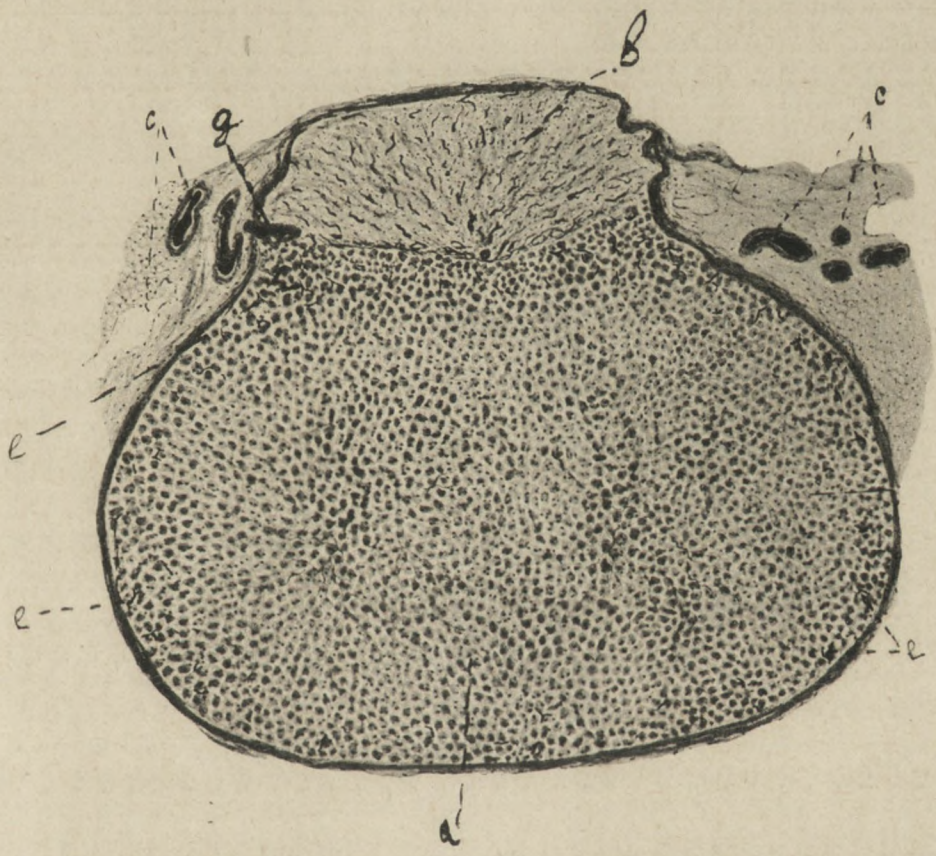

Рис. 13. Поперечный разрез через нижнюю треть придатка мозга. Изолированная инъекция сосудов нижней системы. a--передняя доля, b—задняя доля, c - пограничный пункт капсулы с артериями и венами, e—инъецированные веточки в периферических слоях передней доли, g—вступление крупной ветви в прослойку между долями.

Электронная библиотека (репозиторий)
Томского государственного университета