

НИИ МЕДИЦИНСКИХ МАТЕРИАЛОВ И ИМПЛАНТАТОВ С ПАМЯТЬЮ ФОРМЫ  
Сибирского физико-технического института при Томском государственном университете

МАТЕРИАЛЫ  
С ПАМЯТЬЮ ФОРМЫ  
И НОВЫЕ ТЕХНОЛОГИИ  
В МЕДИЦИНЕ



ТОМСК  
2007

и прямой кишки. Имеющаяся до операции дисфункция мочевого пузыря и прямой кишки после операции либо сохраняется, либо быстро возобновляется.

**Материалы и методы исследования.** Предоперационная подготовка больных и изучение эффективности проведенного лечения включали стандартное клиничко-лабораторное обследование, уродинамические методы исследования, пробы на денервацию, прогностические способы исследования ("стресс-пробы"), вагинодинамическое исследование, УЗИ, "опросник" качества жизни, колонодинамическое и электростимуляционное исследование, исследование замыкательного аппарата прямой кишки.

Цель настоящего исследования – изучение отдаленных результатов эффективности укрепления создаваемой влагалищной перегородки имплантатом из никелида титана при срединной кольпоррафии.

Применяли операцию срединной кольпоррафии Лефора–Нейгебауэра. Абсолютными противопоказаниями к выполнению операции считали декомпенсацию соматической патологии, бронхиальную астму с частыми приступами, психические заболевания.

При формировании искусственной перегородки влагалища между отсепарованными поверхностями задней стенки мочевого пузыря и передней стенкой прямой кишки устанавливался имплантат из пористого никелида титана толщиной 0,2 мм, размерами 2–3х5–6 см, имеющий вид прямоугольника (патент № 2209605 РФ).

Имплантат из пористого проникаемого никелида титана не рассасывается, прорастает тканями мочевого пузыря, уретры и прямой кишки, повышает устойчивость созданной перегородки влагалища к сохранившимся повышенными внутрибрюшному, внутрипузырному и внутриректальному давлению. Создается прочная опора для дна мочевого пузыря, уретры и передней стенки прямой кишки, устраняется один из ведущих факторов недержания мочи при напряжении и запорах.

**Результаты исследования.** За период с 2000 по 2005 год таким способом прооперировано 10 женщин в возрасте 65–77 лет с выпадением матки и стенок влагалища. Все пациентки страдали пролапсом гениталий более 10 лет, имели тяжелую сочетанную соматическую патологию, получали консервативное лечение без должного эффекта и нуждались в предоперационной подготовке по поводу наличия декубитальных язв (иногда до 3 месяцев).

Послеоперационный период протекал у всех пациенток правильно. Самостоятельное мочеиспускание на 1–3-и сутки, стул – на 5-е сутки. Наблюдение за 6 пациентками осуществляется в течение 6 лет. Послеоперационные контрольные осмотры через 4 месяца, а затем ежегодные показали, что рецидива заболевания нет. Все пациентки отметили значительное повышение качества жизни, хороший косметический эффект. Жалобы на нарушение функции мочевого пузыря отсутствовали. По данным урофлоуметрии до операции в основном отмечалось обструктивное мочеиспускание из-за перегиба уретры. После операции имелось лишь снижение скорости потока мочи как следствие возрастного дефицита эстрогенов. У 2 женщин сохранились запоры, как проявление явления хронического колита. Все пациентки получали местную терапию эстрогенами и соблюдали диету, направленную на профилактику запоров. По данным УЗИ и обзорных рентгенограмм малого таза имплантат хорошо визуализируется, ткани вокруг него имеют обычную хоструктуру (рис. 1).

**Выводы.** Использование данного способа укрепления формируемой влагалищной перегородки при срединной кольпоррафии позволяет устранить не только косметический дефект, но и нормализовать функцию мочевого пузыря и прямой кишки, повышает качество жизни пациенток. Сама технология выполнения операции не исключает возможность ее модернизации.

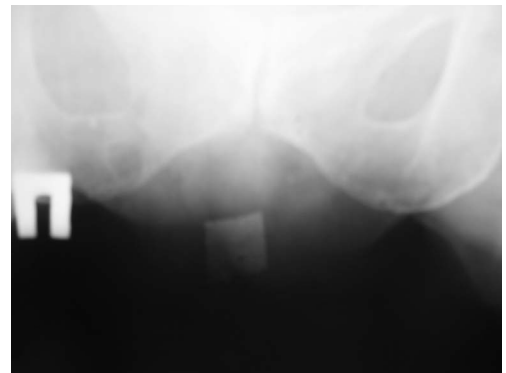

Рис. 1. Обзорная рентгенограмма малого таза через 6 лет после операции (2006 год)

## ЭКСПЕРИМЕНТАЛЬНЫЕ АСПЕКТЫ ТРАНСУТЕРАЛЬНОЙ СТЕРИЛИЗАЦИИ

**Чернявская Г.И., Чернявский И.Я., Ходоренко В.Н., Чернявская О.В., Иванов А.Н.**

Стерилизация маточных труб как контрацептивный метод профилактики аборт и борьбы с материнской смертностью является акцией высокой ответственности. Эти исходные условия предписывают высокую надежность технических средств и состоятельность медицинского вмешательства.

Аспекты задачи множественны и достаточно разнообразны. В частности, есть условие обратимости операции, когда по возникшему желанию женщины восстановить фертильность необходимо реканализировать фаллопиевы трубы. Поиски надежных и простых методов контрацепции имеют свою непростую историю, в которой отдельный раздел составляет стерилизация женщин путем постоянного или долговременного бло-

кирования проходимости фаллопиевых труб. Известные хирургические инвазивные способы стерилизации выполняют путем лапаротомного, кольпотомического, а в последнее время эндоскопического доступа и разрушения труб на истмико-ампулярном участке обычным иссечением, электрокоагуляцией и другими приемами. Инвазивность и необратимость стерилизации – главные недостатки этих способов. Позднее были разработаны и стали известными более щадящие эндоскопические способы стерилизации, основанные на блокировании фаллопиевых труб путем лигирования, клипирования, obturации просвета трубы пробками (обтураторами) (Кулаков В.И., Адамян Л.В., Мынбаев О.А., 2000). Аппликацию технических средств производят через эндоскоп, в лапаротомном или кольпотомическом варианте. Эти способы также инвазивны и недостаточно надежны. Несостоятельность стерилизации достигает 1–5%.

Наиболее прогрессивным способом стерилизации с точки зрения инвазивности и надежности является гистероскопический – доставка обтураторов через просвет гистероскопа. В качестве обтураторов используют самоотвердевающие силиконовые гели, силиконовые и полиэтиленовые пробки. Известен наиболее близкий к предполагаемому решению аналог – цилиндрическая керамическая пробка (обтуратор Крафта), изготовленная из глинозема с пористостью сердцевины 35% и внешней части – 30% (Кулаков В.И., Адамян Л.В., Мынбаев О.А., 2000). Пористая структура обтуратора обеспечивает фиксацию устройства в начальной стадии функционирования и врастание в ткань эпителия в отдаленное время.

Недостаток – низкая (63%) состоятельность стерилизации вследствие необеспечения должного контакта обтуратора с устьем трубы и резорбционной нестойкости керамики в отдаленные сроки. Ненадежная obturация труб в различных ситуациях нередко приводит к маточной и внематочной беременности с радикальным хирургическим последствием.

Цель настоящей разработки – повышение надежности obturации фаллопиевых труб. Она достигается благодаря проницаемой пористости используемого материала – никелида титана.

Обтуратор фаллопиевых труб выполнен в виде продолговатого цилиндра с диаметром, анатомически сопряженным с просветом трубы. Концы обтуратора во избежание травматизации слизистой оболочки при его установке, функционировании и возможной ретракционной эвакуации закруглены. На середине длины устройства выполнена кольцевая выемка для усиления прочности остensionной фиксации за счет пролабирования в нее тканей стенки трубы и создания дополнительной силы торможения при попытке миграции. Доминирующим фактором, обеспечивающим преимущества данного обтуратора по сравнению с вышеупомянутыми аналогами, являются свойства материала в сочетании с его пористо-проницаемой структурой. В отличие от пористой структуры керамических материалов, получаемых обжигом смеси зернистого наполнителя и связующего, структура пористого никелида титана отличается формой пор, соединительных каналов и, главное, характером наперед заданного распределения пор по величине.

Погруженный в жидкую среду организма проницаемо-пористый имплантат пропитывается жидкостью, причем динамика этого процесса определяется не только свойствами смачиваемости и капиллярности, но и чисто биологическими явлениями фильтрации и пролиферации клеточных структур. К примеру, для беспрепятственного прохождения клетки через просвет пор необходимо десятикратное превышение поперечного размера поры над размером клетки.

В дальнейшем жидкая среда пор трансформируется в соединительную ткань, органически сращенную с окружающими тканями (в данном случае – слизистой оболочки фаллопиевой трубы) на поверхности имплантата. Таким образом, герметически и надежно блокируется просвет полового органа, чем и достигается преимущество устройства.

Устройство апробировано в эксперименте на половозрелых крольчихах, которым для стерилизации в дистальные отделы рогов матки были имплантированы обтураторы из пористого никелида титана со следующими характеристиками: длина отдельного обтуратора 10 мм, диаметр цилиндрических участков – 3 мм, в средней части выполнен паз с максимальной глубиной желоба 0,5 мм. Торцы обтуратора скруглены фаской с диаметром кривизны 3 мм. Материал обтуратора – проницаемо-пористый никелид титана с максимальным поперечным размером пор 50–100 мкм.

В послеоперационном периоде ежедневно проводилась оценка общего состояния, определение массы, ректальной температуры, показателей крови. С 7-х суток животные подсаживались в клетки к половозрелым кроликам – самцам.

Выведение из опыта осуществлялось на 30-е, 60-е и 90-е сутки после операции. После эвтаназии проводилось вскрытие брюшной полости для изучения состояния внутренних органов, рогов матки, спаечного процесса, органокомплексного изъятия внутренних половых органов для гистологического исследования интеграции тканей и имплантата.

**Результаты экспериментальных исследований.** 1. Состояние всех животных в течение всего периода наблюдений по признакам активного поведения, сохранения массы тела и хорошего аппетита удовлетворительное. Показатели температуры и состава крови нормальные. Патологических изменений органов брюшной полости и внутренних половых органов не выявлено. 2. Ни в одном случае не было беременности (100% состоятельность стерилизации). 3. Гистологический анализ подтвердил явление тканевого заполне-

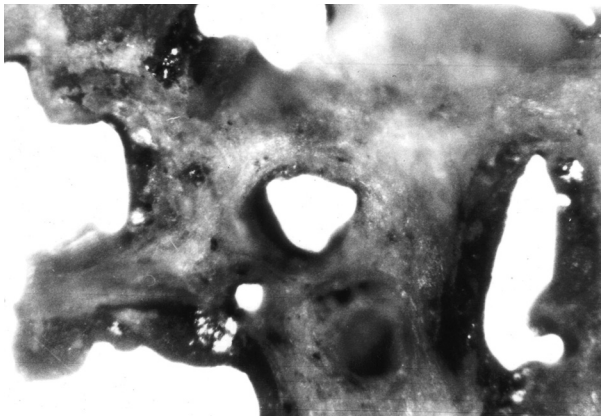


Рис. 1. Микрофотография шлифов проницаемо-пористого никелида титана, пророщенного соединительной тканью обтурированных рогов матки самки кролика

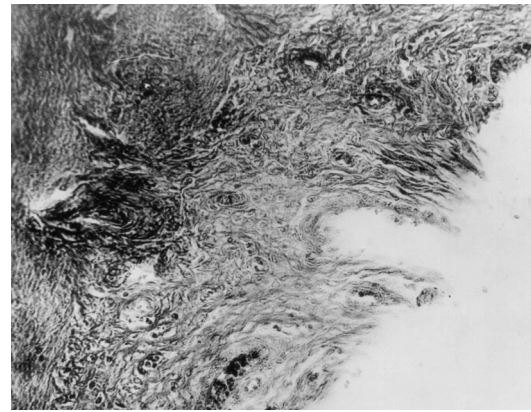


Рис. 2. Микрофотография раздела "пористый никелид титана - слизистая оболочка матки"

ния пор имплантата (прорастание, рис. 1) и герметичное для сперматозоидов срастание эпителия с образованием композитов (рис. 2).

## ВЛИЯНИЕ МАТЕРИАЛОВ ИЗ НИКЕЛИДА ТИТАНА НА МИКРОБИОЦЕНОЗ ВЛАГАЛИЩА

**Бахаев В.В., Дамбаев Г.Ц., Глушанова Н.А., Блинов А.И., Бахаева Е.Л.**

**Актуальность проблемы.** В последние годы появилось много новых технологий оперативного лечения пролапса гениталий у женщин. С целью замещения или укрепления дефектных тканей предлагают использовать биологические, синтетические и никелид-титановые имплантаты.

Известно, что нарушение микробиocenоза влагалища может существенно снижать качество жизни женщины. Однако в доступной нам литературе мы не встретили исследований, посвященных влиянию имплантируемых материалов на биоценоз влагалища женщины.

**Материалы и методы.** Использовали клинические и микробиологические методы исследования, "опросник" качества жизни. Состояние микробиocenоза влагалища определяли с помощью микроскопии вагинальных мазков, окрашенных по Граму, и культурального исследования содержимого влагалища на факультативно-анаэробные бактерии, грибы и лактобациллы. Степень микробной обсемененности определяли методом секторального посева отделяемого влагалища на 5% кровяной агар, среду Сабуро и среду МРС. Видовую идентификацию микроорганизмов проводили по общепринятым методикам. При оценке результатов бактериологического исследования, наличие лактобактерий в титрах  $10^5$ – $10^6$  КОЕ/мл считали за нормальный уровень лактобактерий у здоровых женщин. Снижение содержания лактобактерий до  $10^4$ – $10^3$  КОЕ/мл – умеренный дисбактериоз. Выраженный дисбактериоз – содержание лактобактерий до  $10^3$ – $10^2$  КОЕ/мл. Резко выраженный дисбактериоз влагалища – содержание лактобактерий менее  $10^2$  КОЕ/мл или их полное отсутствие.

Цель настоящего исследования – выяснить влияние длительного нахождения в окружающих тканях влагалища материалов из никелида, используемых при устранении пролапса гениталий у женщин, на микробиocenоз влагалища.

**Результаты исследования.** Под наблюдением в течение от 3 до 6 лет находилось 108 женщин в возрасте 46–78 лет. Первую группу составили 32 пациентки, которым при коррекции пролапса гениталий использовались имплантаты из пористого никелида титана (срединная кольпорафия, укрепление сфинктера мочевого пузыря, реконструкция пузырно-влагалищной перегородки). Вторую группу составили 34 пациентки, которым при реконструкции пузырно-влагалищной и ректовагинальной перегородок использовались сетчатые имплантаты из никелида титана и армирование этих перегородок сверхэластичной нитью никелида титана путем прошивания. Третью (контрольную) группу составили 42 пациентки, которым выполнен аналогичный объем оперативного вмешательства без использования имплантатов.

Хирургическая коррекция пролапса гениталий выполнялась в плановом порядке при нормальном биоценозе влагалища. Все группы сопоставимы по возрасту, наличию соматической патологии, наличию и длительности постменопаузы. На протяжении всего периода наблюдения женщины, находящиеся в постменопаузе, получали местную заместительную гормональную терапию в виде свечей (крема) с эстриолом (овестин).

Во время контрольных осмотров через 4 месяца после операции и ежегодных проводилось исследование микробиocenоза влагалища. Результаты визуального осмотра, субъективная оценка пациенток, частота жалоб на дискомфорт во влагалище в основных и контрольной группах исследования были практически идентичными. При сопоставлении полученных результатов микробиологического исследования влагалищных выделе-